COLUMBIA LIBRARIES OFFSITE
HEALTH SCIENCES STANDARD
HX64065588
RD670 A11 Les tumeurs de la ve
RECAP

Columbia University
in the City of New York

College of Physicians and Surgeons

Library

Digitized by the Internet Archive
in 2010 with funding from
Open Knowledge Commons

http://www.archive.org/details/lestumeursdelave00alba

LES

TUMEURS DE LA VESSIE

IMPRIMERIE LEMALE ET Cie, HAVRE

LES

TUMEURS DE LA VESSIE

PAR

J. ALBARRAN

CHEF DE CLINIQUE DES MALADIES DES VOIES URINAIRES
A LA FACULTÉ DE MÉDECINE DE PARIS (HOPITAL NECKER)

Préface par le professeur F. GUYON

75 FIGURES ET 9 PLANCHES

PARIS
G. STEINHEIL, ÉDITEUR
2, RUE CASIMIR-DELAVIGNE, 2

1891

A M. LE PROFESSEUR F. GUYON

Hommage d'affection et de reconnaissance.

J. Albarran.

Necker, Janvier 1892.

PRÉFACE

L'important ouvrage que j'ai la satisfaction de présenter au public médical est consacré à une question de chirurgie toute moderne. Les tumeurs de la vessie ne sont, en effet, scientifiquement étudiées que depuis une quinzaine d'années. Dans cette période si proche et si courte le diagnostic, l'anatomie pathologique et le traitement ont été l'objet de travaux qui permirent d'agir en connaissance de cause ; sous leur influence la manière de voir des chirurgiens fut bientôt modifiée. L'abstention, si longtemps recommandée, a cessé d'être le dogme classique et la légitimité de l'intervention est pleinement admise. L'évolution est rapide, les faits se succèdent, de précieuses acquisitions de détail s'ajoutent aux progrès d'ensemble. Arrivée de bonne heure à pleine maturité, la question n'a cependant pas encore été envisagée dans le même ouvrage sous tous ses aspects, et tant de problèmes se posent toutes les fois qu'il s'agit de la thérapeutique chirurgicale des néoplasmes, qu'il devenait nécessaire d'écrire de nouveau l'histoire de ceux qui font élection de domicile dans la vessie.

C'est la tâche qu'a voulu entreprendre et qu'a heureusement remplie M. Albarran. Sa compétence en histologie

normale et pathologique, son expérience des choses du laboratoire, son éducation chirurgicale et ses aptitudes cliniques l'y avaient tout particulièrement préparé. Aussi lui a-t-il été facile de mettre en œuvre les matériaux que quatre années consécutives passées dans mon service soit comme interne, soit comme médaille d'or de chirurgie, soit enfin comme chef de clinique, lui ont permis de recueillir. A ces éléments s'ajoutent tous ceux qu'ont pu fournir les recherches bibliographiques les plus étendues et les rapports établis avec les chirurgiens français et étrangers.

Ce n'est pas à la réunion, au classement, à l'analyse et à l'appréciation de tous ces documents que s'est borné l'auteur. La révision de plus d'un point d'anatomie normale et d'anatomie pathologique était nécessaire. La question controversée des glandes et des lymphatiques de la vessie, par exemple, appelait de nouvelles études; l'évolution clinique si spéciale de ses néoplasmes obligeait à voir si, dans cette région de l'économie, la propagation se fait dans les mêmes conditions et au même degré, si la généralisation s'observe. Dans la partie de ce livre qui traite de l'Anatomie pathologique, l'auteur étudie minutieusement, d'après le plan d'une classification originale, les néoplasmes connus de la vessie, il ajoute aux exposés classiques un grand nombre de détails et il donne la description de variétés peu connues ou totalement ignorées. Sur ces points, ainsi que sur plusieurs autres et en particulier sur diverses questions afférentes à la cystoscopie, au diagnostic et au traitement, M. Albarran a exposé le résultat de ses investigations, de ses observations et de sa pratique.

S'il a bien voulu donner une large place aux faits que j'ai

mis en lumière et aux idées que je professe, il s'est avant tout inspiré de l'ensemble de ses études et des recherches si étendues qu'a nécessitées son œuvre. Elle lui est bien personnelle et c'est parce qu'il en est ainsi, qu'il m'est permis d'en reconnaître la valeur.

F. Guyon.

HISTORIQUE

Si les tumeurs de la vessie sont connues depuis plusieurs siècles, ce n'est guère que dans ces quinze dernières années que l'étude en a revêtu un caractère véritablement scientifique au triple point de vue du diagnostic, du traitement et de l'anatomie pathologique.

Il n'existe à vrai dire que deux grandes périodes dans l'histoire des tumeurs de la vessie. La première s'étend jusqu'à l'opération de Billroth qui, en 1874, pratiqua de propos délibéré la taille hypogastrique pour extirper un néoplasme de la vessie. Dans cette période, l'anatomie pathologique n'est que confusion, la clinique n'est qu'incertitude et le traitement est à peine ébauché. La seconde période, qui comprend les travaux publiés jusqu'à nos jours, est caractérisée au contraire par la précision du diagnostic, par l'essai d'une classification anatomique et par la hardiesse des tentatives opératoires.

Dans chacune de ces deux périodes, ancienne et moderne, je distinguerai, pour la clarté de l'étude, deux phases différentes.

Période ancienne.

Première phase (de Fabrice de Hilden a Civiale). — Pendant de longues années, on ne connut les tumeurs de la vessie que comme des trouvailles d'autopsie. C'est ainsi que, d'après Fabrice de Hilden (1), Slotan avait rencontré une tumeur remplissant toute la vessie d'un cadavre. D'autres auteurs, comme Lacuna (2) avaient rencontré des caroncules ou des polypes au cours d'une opération

(1) Hilden. *De lithot. vesicæ*, p. 711.

(2) Lacuna. *Method. cognosc. extirpandique excrescentes vesicæ collo caroncules*. Romæ, 1551.

de taille ; mais le premier fait qui mérite une mention particulière est celui de Covillard (de Lyon).

En 1639, Covillard (1), ayant diagnostiqué la présence d'une tumeur dure, pratiqua la taille latérale, fragmenta la tumeur avec une tenette et put l'enlever. Ce malade guérit, mais l'observation passa inaperçue, et ce n'est qu'un siècle plus tard que l'on trouve dans la littérature la mention de nouvelles tentatives opératoires dues à Le Cat et à Warner.

Drelincourt (2), Blancaard (3), Ruysch (4), qui écrivent vers la fin du XVIIe siècle, donnent quelques descriptions fort incomplètes et le dernier de ces auteurs est dans le vrai lorsqu'il écrit que « le diagnostic de ces tumeurs est aussi incertain que leur traitement ».

Au XVIIIe siècle, les premières tentatives à mentionner sont celles de Colot qui, au dire de Heister (5), serait intervenu par la boutonnière hypogastrique ou périnéale, *etiam pro ulceribus et fungus vesicæ*. Viennent ensuite les opérations de Le Cat (de Rouen), qui avait déjà fait construire des ciseaux pour enlever les tumeurs qu'on rencontre en pratiquant la taille, et qui extirpa avec une pince introduite par l'urèthre un polype de la vessie chez une femme. Warner (6), en 1747, opérant aussi chez une femme, incise l'urèthre pour se donner du jour, attire au dehors et lie le pédicule d'une tumeur grosse comme un œuf de dinde : la tumeur se détacha le 6e jour et la malade guérit.

Jusqu'à Civiale, ce sont là les seules opérations entreprises de propos délibéré. Dans toute la seconde moitié du XVIIIe siècle, et au début de celui-ci, nous ne trouvons plus que de mauvaises descriptions anatomiques et la mention de quelques tumeurs enlevées pendant l'opération de la pierre.

Morgagni (7) confond les tumeurs de la vessie et celles de la

(1) Covillard. *Obs. intro-chirurgicales*, p. 125.
(2) Drelincourt. *La Légende de Gascon*, 1674.
(3) Blancaard. *Anatomia practica rationalis*, 1688.
(4) Ruysch. *Observationes anatomico-chirurgicæ*, 1691, obs. 78.
(5) *Institutiones chirurgicæ*, 1759, vol. 3, ch. XXXIII.
(6) Warner. *Cases in Surgery*, 1784, p. 303.
(7) Morgagni. *De sedibus et causis morborum*, p. 37, 42, 43 et 66

prostate et cette confusion se perpétue encore de nos jours chez la plupart des auteurs allemands. Henckel (1), Sandifort (2), Sœmmering (3), qui, le premier, signale l'incontinence d'urine dans les tumeurs, n'apportent guère de documents nouveaux.

Houstet (4) extirpe avec les tenettes deux fongus reconnus en pratiquant la taille pour des calculs; son malade mourut le 5e jour. Morand (5) vit aussi mourir un malade auquel il avait enlevé un fongus dans des circonstances analogues, et Guérin (6) ne fut pas plus heureux en arrachant deux lambeaux d'excroissances fongueuses.

Ces quelques faits semblaient justifier la conduite suivie par Deschamps, qui, ayant trouvé chez un enfant une tumeur de la grosseur d'une cerise, s'abstint de toute intervention et guérit son malade.

Desault (7) fut plus hardi : il avait déjà extrait un calcul, lorsque, apercevant un fongus pédiculé, il l'arracha par torsion et guérit ainsi son malade. Le succès de Desault, l'opinion même de Dupuytren (8), favorable à l'extirpation des fongus pédiculés, ne modifièrent pas le précepte classique de l'abstention ; Begin et Jourdan, Breschet, dans les articles du Dictionnaire en 60 volumes, conseillent de ne pas opérer les fongus de la vessie ; telle est aussi l'opinion de Belmas (9) et tous les chirurgiens de l'époque se rangent à son avis.

Le traité classique de Chopart (10) résume bien les connaissances acquises à ce moment sur les tumeurs de la vessie. Les hypertrophies du lobe moyen de la prostate sont confondues avec les néoplasmes de la vessie et déjà commence, entre le fongus et le cancer,

(1) Henckel. *Siebert's Sammlung*, Berlin, 1760, p. 81.
(2) Sandifort. *Museum Academiæ*, Lugd. Batav., tab. XCIII.
(3) Sömmering. *Krankenheiten der Harnblase und Harnröhre*, Frankfurt, 1809.
(4) Houstet. *Mém. Acad. chir.*, vol. II, p. 269.
(5) Morand. *Opusc. de ch.*, part. 2, p. 130.
(6) Guérin, cité par Chopart, p. 75.
(7) Desault. *Journ. de chirurg.* vol. II, p. 369.
(8) Dupuytren. *Lancette française*, 1828, vol. I, p. 3.
(9) Belmas. *Traité de la cystot. sus-pub.*, 1827, p. 113.
(10) Chopart. *Traité des mal. des voies urinaires*, 1830, p. 75.

la distinction anatomique, qui devait, par la suite, jeter tant de confusion dans l'étude des tumeurs de la vessie. Chopart ignore les symptômes de ces tumeurs et conseille, au cas où le diagnostic viendrait à être formulé de la coexistence d'un calcul et d'un fongus, de s'abstenir de toute intervention ; il croit au contraire que si, dans le cours d'une taille pour calcul, on trouve une tumeur à pédicule mince, on doit en faire l'extirpation. Dans cet ouvrage remarquable, on trouve des indications précieuses sur le traitement des hématuries et notamment l'aspiration des caillots que Maigrot fit avec succès en la répétant deux fois de manière à vider complètement la vessie (p. 66).

Deuxième phase, de Civiale à Billroth (1827-1874). — En 1827, Civiale (1), au cours d'une lithotritie, arracha avec le trilabe une petite tumeur ; le succès de l'opération l'encouragea à tenter l'intervention de propos délibéré. Il intervient en effet dans plusieurs cas et réussit à enlever, en trois fois, chez le même malade, des fragments qui, réunis, avaient le volume d'une noix. Civiale conseille, lorsqu'il y a coexistence de calcul, d'opérer celui-ci sans toucher au fongus.

Quelques mois après l'opération pour le fongus il y a presque toujours des récidives, mais il a vu des malades chez qui la tumeur ne s'était pas reproduite.

On ne trouve pas dans le long chapitre que Civiale consacre aux tumeurs de la vessie que cette hardie innovation opératoire, on peut y lire aussi sur l'ensemble de la pathologie de ces tumeurs une soigneuse étude, la première qui ait en somme quelque valeur sur la matière. Je signalerai notamment, outre l'exactitude des descriptions macroscopiques, la distinction très nettement établie d'une part entre les tumeurs de la vessie et celles de la prostate, d'autre part, entre le cancer et le fongus, tumeur bénigne, guérissable par l'opération. Civiale insiste aussi sur la transformation possible d'une tumeur primitivement bénigne en tumeur maligne, bien que, à la

(1) Civiale. *Traité pratique des maladies des voies urinaires*. Paris, 1842.

vérité, un certain nombre des fongus de Civiale soient des tumeurs malignes. A citer encore la distinction entre les calculs primaires, uriques, oxaliques, de cystine, dans lesquels la fongosité est consécutive, et les calculs phosphatiques qui sont secondaires. Seule l'étude des symptômes n'avance guère avec Civiale, mais les travaux de ce chirurgien marquent un grand progrès sur ceux de ses devanciers.

Leroy (d'Etiolles) combattit avec ardeur l'opération de Civiale ; d'après cet auteur, on ne doit opérer les fongus que lorsqu'ils déterminent de la rétention, et, pour ces cas, il invente plusieurs instruments dont aucun n'a survécu à son auteur.

La conduite hasardeuse de Civiale ne trouva pas d'imitateurs ; et, dans toute la période qui s'étend de 1830 à 1874, nous ne voyons guère à signaler que des tentatives opératoires isolées. Les chirurgiens de cette période craignent l'ouverture de la vessie; mais ils s'attaquent volontiers aux tumeurs qui, chez la femme, font saillie à travers l'urèthre : la ligature surtout, l'écraseur dans quelques cas, ou encore le doigt ou la curette sont les moyens d'exérèse employés.

Thienemann (1) lie, chez une femme de 25 ans, un polype qui sortait par le méat ; l'opération guérit la malade. La même opération, dans des circonstances analogues, est pratiquée par Abe (2) en 1849, et par Guillon (3) en 1846 ; ce dernier fait la ligature avec un fil d'argent. Birkett (4) enleva un papillome avec des ciseaux mousses et Spencer Wells (5) extirpa avec des ciseaux mousses à travers l'urèthre un papillome chez une femme de 23 ans. Bryant en 1863 (6) et Guersant en 1868 (7) employèrent, chacun dans un cas différent, l'écraseur ; la malade de Bryant guérit, mais l'enfant de 22 mois opérée par Guersant mourut le 8e jour de gangrène de la vulve. Je citerai encore les observations de Winckel (8) qui arracha un polype

(1) Thienemann. *Amer. Jour. of Med. Sc.*, 1845, p. 224.
(2) Abe. *Blasengesch.*
(3) Guillon. *Pitha-Billroth's Chir.*, Bd III, Abth. 2.
(4) Birkett. *Med. Chir. Trans.*, 1853, vol. XLI, p. 311.
(5) Spencer Wells. *Med. Times and Gaz.*, 1858, vol. II, p. 84.
(6) Bryant. *British Med. J.*, 1879, vol. I, p. 821.
(7) Guersant. *Gaz. hôp.*, 1868, n° 23.
(8) Winckel. *Dis. of the female urethra and bladder*, 1869.

avec le doigt et de Häll (1), qui se servit du doigt et d'une curette : ces deux malades, agées l'une de 50 ans et l'autre de 39 ans, guérirent bien.

Langenbeck (2) et Braxton Hicks (3) osèrent s'attaquer à des tumeurs malignes. Le premier de ces auteurs enleva par morceaux un sarcome chez une femme de 29 ans : la malade succomba par péritonite. Braxton Hicks opéra un cancer chez une femme de 60 ans, avec l'écraseur ; l'extirpation fut incomplète, mais la malade se trouva fort améliorée.

Je viens de citer une série d'opérations faites à travers l'urèthre, dilaté par le néoplasme lui-même ; mais quelques opérateurs eurent l'idée de dilater artificiellement le canal pour arriver jusque dans la vessie. Pleininger le premier, en 1834, suivit cette voie (4) : il dilata l'urèthre d'une femme de 24 ans, qui avait un papillome de la vessie et put ainsi lier aisément le pédicule. Vient ensuite l'opération de Hutchinson (5), qui, en 1857, pour enlever une tumeur vésicale, dilata l'urèthre en se servant du dilatateur de Weiss.

Chez une autre malade, Hutchinson, imitant la conduite ancienne de Warner, incisa l'urèthre, ce qui lui permit d'attirer au dehors et de lier la tumeur.

Pendant cette même période je ne relève que deux opérations pratiquées chez l'homme, toutes deux terminées par la mort. Crosse (6) faisant la taille latérale chez un garçon trouva plusieurs papillomes qui sortaient par la plaie ; comme autrefois Desault dans un cas analogue, il les extirpa : 42 heures après, le malade mourut, et on vit à l'autopsie que la vessie contenait un grand nombre de ces tumeurs. Liston (7) et Knox enlevèrent par la taille hypogastrique un kyste membraneux de la vessie.

Pendant toute cette période, l'étude des symptômes et de l'ana-

(1) Hall. *Lancet*, 1860, vol. II, p. 462.
(2) Langenbeck. *Arch. f. klin. Chir.*, 1859, vol. I, p. 129.
(3) Braxton Hicks. *Lancet*, 1868, vol. I, p. 686.
(4) Pleininger. *Wurt. med. Corresp.*, 1834, n° 23.
(5) Hutchinson. *Med. Times and Gaz.*, 1857, mai 2 et 9.
(6) Crosse. *Treatise on Calculus*. London, 1835, p. 124.
(7) Knox. *Med. Times and Gaz.*, 1862, p. 104.

tomie pathologique n'avance guère. Les mémoires de Nicod (1), de Heilborn (2), de Lacaze-Doré (3), de Molinier (4) ne méritent que d'être cités. Le meilleur travail d'ensemble est celui de Podrazki (5) dans le Pitha et Billroth : l'auteur établit, contrairement à l'opinion de Civiale, que le cancer est plus fréquent que les tumeurs bénignes, et au point de vue opératoire, sans repousser la taille, qui lui inspire pourtant quelques craintes, il se montre très partisan de la dilatation uréthrale chez la femme.

Quelques observations isolées, fort intéressantes, sont publiées par Senftleben (6) sur le sarcome et le fibrome, par Jackson (7) sur le myôme et par Gersuny (8) sur les polypes. Ce dernier auteur réunit toutes les observations publiées d'ablation de tumeurs de la vessie : il trouve 3 guérisons et 5 morts, dont un malade à lui. Broca (9) et Martini (10) écrivent sur la pilimiction.

Période moderne.

L'étude des tumeurs de la vessie a pris un grand développement dans le cours de ces dernières années. Billroth et Volkmann ouvrent cette ère nouvelle par de hardies opérations; Simon érige en méthode la dilatation de l'urèthre chez la femme ; et Thompson, en préconisant, comme procédé de diagnostic et comme voie opératoire, la boutonnière périnéale chez l'homme, donne le signal de l'éclosion de toute cette série de travaux remarquables que nous aurons à citer. Mais jusque-là, le diagnostic ne pouvait être établi

(1) Nicod. *Traité des polypes de l'urèthre et de la vessie*, 1835.

(2) Heilborn. *Etude anatomo-path. sur 37 cancers de la vess.*, th. Berlin, 1868.

(3) Lacaze-Doré. *Rech. sur le cancer de la vessie.* Th. Paris, 1852.

(4) Molinier. *Essai sur le fongus villeux de la vessie.* Th. Paris, 1870.

(5) Podrazki. *Krank. des Penis und der Harnblase. Pitha-Billroth's Handb.* vol. III, p. 76, 1865.

(6) Senftleben. *Langenbeck's Arch.*, vol. I.

(7) Jackson. *Boston med. Journ.*, 25 août 1870.

(8) Gersuny. *Langenbeck's Arch.*, vol. XIII, 1872.

(9) Broca. *Gaz. hôp.*, 1868, n° 81.

(10) Martini. *Langenbeck's Arch.*, vol. XVII, 1874.

qu'au prix d'une opération sanglante ; cette nécessité engageait les chirurgiens à utiliser comme voie opératoire la plaie déjà faite pour le diagnostic.

A mon maître Guyon revient l'honneur d'avoir, par la seule analyse des symptômes, rendu non seulement possible, mais encore facile, le diagnostic des tumeurs vésicales ; d'avoir établi nettement la distinction des néoplasmes de la vessie et de ceux de la prostate ; enfin d'avoir rendu définitive l'adoption de la voie hypogastrique pour l'extirpation des tumeurs de la vessie. Nitze vient ensuite parfaire avec l'endoscopie la méthode diagnostique.

Ces considérations me conduisent à diviser la période moderne de l'histoire des tumeurs de la vessie en deux phases : la première commence avec Billroth et Volkmann ; la seconde date des travaux de Guyon.

Première phase, de Billroth a Guyon. — En 1874, Billroth (1) fait la taille latérale chez un garçon de 12 ans, pour enlever un myôsarcome de la vessie ; la tumeur étant trop considérable pour être extirpée par cette voie, le hardi opérateur pratique la taille hypogastrique, séance tenante. La néoplasie apparaît alors, de la grosseur d'un poing et largement implantée ; il en enlève la plus grande partie avec les doigts, saisit le restant dans une forte ligature et l'excise. Guérison.

La conduite de Billroth ne devait pas tarder à être imitée par Volkmann (2). Son malade, un homme de 54 ans, avait rendu par l'urèthre des débris d'un néoplasme que l'examen microscopique révélait être un myôme. Avant d'opérer, Volkmann, voulant se rendre compte du mode d'implantation de la tumeur, fit une incision périnéale pour introduire le doigt dans la vessie, et pratiqua ensuite l'extirpation du néoplasme par la voie hypogastrique. Le malade mourut quatre jours après de péritonite et d'infiltration d'urine ; à l'autopsie, on trouva deux autres tumeurs (1874).

(1) Billroth. *Arch. f. klin. Chir.*, vol. XVIII, p. 411, 1875, publié par Gussenrauer.

(2) Volkmann. *Arch. f. klin. Chir.*, vol. XIX, p. 582, 1876.

Dans cette même année 1874, Kocher (1), de Berne, opère, par la taille prérectale de Nélaton, un papillome de la vessie, chez un homme de 38 ans ; la tumeur fut enlevée avec une curette tranchante ; les hématuries cessèrent, l'urine, qui avait une odeur infecte, redevint limpide et le malade guérit.

En 1876, Maas (2) rapporte trois curieuses observations de petites tumeurs pédiculées de la vessie engagées dans l'œil du cathéter, à la suite d'injections très fortement poussées dans la vessie.

Pendant ce temps, Simon (3) publiait son important mémoire sur l'exploration vésicale et le cathétérisme des uretères chez la femme. Par la dilatation méthodique et rapide de l'urèthre, à l'aide de spéculums coniques, cet auteur voit la vessie et peut y introduire le doigt. Nous avons déjà vu que Pleininger et Hutchinson avaient devancé dans cette voie le chirurgien de Heidelberg ; mais à Simon revient le grand mérite d'avoir élevé ce procédé opératoire à la hauteur d'une méthode, d'en avoir vulgarisé l'emploi, au point que ses travaux ont fait de la dilatation de l'urèthre chez la femme l'une des opérations courantes de la chirurgie.

Les quelques années qui suivent le mémoire de Simon ne sont marquées par aucun travail important. Notons seulement quelques interventions isolées :

Humphry Murray (4) en 1877 enleva, par la taille latérale, chez un homme de 21 ans, une tumeur ferme, largement implantée : après la torsion du pédicule le chirurgien compléta l'extirpation avec des pinces.

La même voie périnéale fut suivie par Berkeley Hill (5) qui, en grattant un épithélioma chez un homme de 63 ans, eut un insuccès opératoire (mort le 3e jour), et par Davies-Colley (6) qui put, avec

(1) Kocher. *Centr. f. Chir.*, 1876, p. 193.
(2) Maas. *Berl. klin. Woch.*, 1876, p. 48.
(3) Simon. *Volkmann's Sammlung klin. Vorträge*, t. LXXXVIII, 1875.
(4) Humphry Murray. *Med. Chir. Transact.*, 1879, vol. LXII, p. 421.
(5) Berkeley Hill. *Brit. Med. Jour.*, 14 mai, 1881.
(6) Davies Colley. *Clin. Soc. Trans.*, vol. XIV, p. 104, 1880.

des ciseaux introduits par la plaie, couper le long pédicule d'une tumeur villeuse ; le malade, âgé de 32 ans, guérit sans accident

En 1880, Thompson pratiqua pour la première fois la boutonnière périnéale, pour explorer la vessie avec le doigt, et extirper une tumeur incrustée de sels calcaires. Ce procédé opératoire fut suggéré à Thompson par le cas d'un malade, mort à la suite d'un drainage sous-pubien de la vessie, et à l'autopsie duquel on découvrit un papillome villeux, pédiculé, dont l'extirpation eût été facile par la voie périnéale.

Les auteurs allemands font remarquer avec raison que Volkmann avait déjà employé la boutonnière périnéale pour se renseigner sur le mode d'implantation d'une tumeur vésicale. Il est incontestable que la priorité du procédé opératoire appartient à Volkmann ; il est vrai aussi que Davies Colley avait pratiqué la boutonnière ; mais c'est Thompson qui érigea le procédé en méthode et le fit accepter par un très grand nombre de chirurgiens. Ce dernier auteur exposa ses idées avec un remarquable talent dans un travail publié par la *Semaine médicale* de Paris (1) puis dans ses Leçons publiées en 1883 (2), et, l'année suivante, dans son livre sur les tumeurs de la vessie (3). Dans ces publications, et dans un grand nombre de travaux ultérieurs, Thompson a eu le mérite de bien étudier l'anatomie pathologique et le traitement des tumeurs de la vessie. Son procédé de boutonnière périnéale, déjà délaissé aujourd'hui, disparaîtra bientôt de la pratique.

A côté des travaux de Thompson, mais seulement au point de vue de la pathologie pure des tumeurs, il est juste de faire une place au mémoire de Hudson (4) et à celui de Stein (de New-York) qui donne une liste assez complète des opérations pratiquées jusqu'alors, sans pourtant ajouter de faits nouveaux à ceux de ses devanciers (5).

(1) Thompson. *Semaine médicale*, 15 juin 1882.
(2) Thompson. *The Lancet*, février 1883.
(3) Thompson. *On tumours of the bladder*. London, 1884.
(4) Hudson. *The Dublin J. of Med. Sc.*, juin 1879.
(5) Stein. *A study of the tumours of the bladder*. New-York, 1885.

Grâce aux procédés de Simon et de Thompson, la voie était tracée, aussi un grand nombre d'opérateurs s'y engagent et publient des observations. En Angleterre, Alexander (1), Morris (2), Norton (3), Carter (4), Balleray (5), Heath (6), Godson (7), Hill (8), Thorne (9), etc., dilatent l'urèthre de la femme pour enlever des tumeurs. Chez l'homme, la boutonnière est faite par Whitehead (10), qui vient en tête de la liste avec quatre opérations (dont une mort) publiées en 1883, par Anderson (11), Goodlee (12), Little (13), Watson (14), Harrisson (15), et bien d'autres auteurs qui font des opérations avec des résultats variables. La méthode de Thompson est alors acceptée par tous les chirurgiens de langue anglaise, aussi bien dans la Grande-Bretagne que dans l'Amérique du Nord.

En Allemagne, la méthode de Simon se répand rapidement avec les travaux de Schatz (16), de Winckel (17), de Brennecke (18) et de Voeglin (19). Lorsque la tumeur est trop considérable pour être enlevée par les voies naturelles, on emploie la taille vaginale en T de Simon, que j'aurai à décrire plus loin. Moins enthousiastes que les Anglais pour la boutonnière périnéale, les Allemands et les Autrichiens la pratiquent moins souvent : les premiers faits publiés

(1) Alexander. *Lancet,* 1878, vol. II, p. 209.
(2) Morris. *British med. Jour.,* 1879, vol. I, p. 820.
(3) Norton. *Ibid.,* p. 820.
(4) Carter. *Lancet,* 1881, vol. I, p. 1043.
(5) Balleray. *Amer. Jour. of Med. Sc.,* 1882, p. 464.
(6) Heath. *Med. Times and Gaz.,* 1879, p. 662, vol. II.
(7) Godson. *British Med. Journ.,* 1879, vol. I, p. 630.
(8) Hill. *Lancet,* 1881, vol. II, p. 1043.
(9) Thorne. *Ibid.,* 1883, vol. I, p. 58.
(10) Whitehead and Pollard. *Lancet,* 1883, vol. II, p. 582, 629 et 673.
(11) Anderson. *Tr. Clin. Soc.,* 1885, p. 313.
(12) Goodlee. *Med. Times and Gaz.,* 1884, vol. II, p. 433.
(13) Little. *Philad. Med. News.,* 1884, p. 558.
(14) Watson. *Boston Med. Jour.,* 1884, p. 409.
(15) Harrisson. *Lancet,* 1884, vol. II, p. 678.
(16) Schatz. *Arch. f. Gynäk.,* 1876, p. 336.
(17) Winckel *Ibid.,* 1884, p. 69.
(18) Brennecke. *Centr. f. Gynäk.,* 1879, IV, p. 8.
(19) Voeglin. *Corr. f. Schweiz. Aerzte,* juillet 1879.

sont ceux de Rauschenbuch (1), Hofmokl (2) et Mikulicz (3).

En France, la boutonnière de Thompson ne fut guère pratiquée que par Sabatier, de Lyon (*Rev. de chirur.*, juillet 1885), par Horteloup (*Progrès méd.*), et par Guyon (4), qui trouva le procédé peu pratique.

Pendant ce temps, la taille hypogastrique, grâce aux travaux de Petersen (5), était sortie de l'oubli ; le grand danger de blesser le péritoine était écarté et le drainage, quoique encore imparfait, mettait assez bien à l'abri des infiltrations, c'est ce qui engagea Marcacci (6) à reprendre les opérations de Billroth, de Volkmann et de Kocher. En 1880, l'auteur italien fit la taille haute chez un homme de 54 ans atteint de sarcome et extirpa la tumeur avec les doigts ; le malade vécut 2 mois et mourut de péritonite.

En 1881, Czerny (7) pratiqua la taille hypogastrique chez un homme de 52 ans souffrant d'un sarcome de la vessie, il extirpa partiellement la tumeur et appliqua, pour la première fois, je crois, dans la vessie, le thermocautère. Le malade mourut, 3 mois 1/2 après l'opération, de récidive. L'année suivante, le même auteur employa de nouveau la taille haute, pour un autre cas de sarcome, et Trendelenburg (8) fit la même opération pour un papillome (1882) et pour un cancer (1883).

Ces observations de Czerny et de Trendelenburg, ne furent publiées qu'en 1885 ; aussi, au point de vue de la publication, l'observation de Bazy (9), qui date de 1883, vient-elle immédiatement après celle de Marcacci.

Cette opération de Bazy eut un très grand retentissement en France ; et elle marque dans l'histoire des travaux de l'École de

(1) Rauschenbuch. *Centr. f. Chir.*, janvier 1883.

(2) Hofmokl. *Wien. med. Jahr.*, 1885, p. 257, et *Med. Chir. Centr.*, 1886, p. 579.

(3) Mikulicz. *Wien. med. Press.*, 1885, vol. I, p. 326.

(4) Guyon. *Leçons sur les maladies de la vessie et de la prostate*, p. 192.

(5) Petersen. *Verhandl. der deustchen Gesellsch. f. Chir.*, 1880.

(6) Marcacci. *Lo Sperimentale*, octobre 1880.

(7) Czerny. *Anat. med. Woch.*, 1881, p. 404.

(8) Trendelenburg. *Arch. f. klin. Chir.*, 1885, p. 494.

(9) Bazy. *Société de chirurgie*. Paris, 1883.

Necker une date trop importante pour que je ne lui consacre pas encore quelques lignes. Il me faut d'ailleurs revenir un peu en arrière pour bien apprécier le rôle de Guyon et de ses élèves dans cette histoire des tumeurs de la vessie.

Pendant que ces travaux paraissaient à l'étranger, on étudiait surtout en France l'anatomie pathologique et le diagnostic des tumeurs. Mon maître Le Dentu (1) les étudie longuement dans son remarquable ouvrage; il donne dans plusieurs planches des exemples tirés de la collection de Voillemier et, s'attachant tout particulièrement à l'étude des symptômes, il pousse la précision du diagnostic à un degré qui n'avait pas encore été atteint.

Deuxième phase. De Guyon a ce jour. — Dans cette même année 1881 parut un remarquable travail, trop souvent passé sous silence, d'un élève de Guyon, qui écrit sous son inspiration, de Féré (2). Dans cette thèse, on trouve une soigneuse étude anatomique des tumeurs de la vessie et une excellente exposition des idées de notre maître Guyon sur le diagnostic. C'est dans ces pages que, pour la première fois, on peut voir les symptômes étudiés avec assez de méthode pour permettre d'arriver au diagnostic sans avoir besoin d'une opération exploratrice.

Bazy, un des plus brillants élèves de l'École de Necker, diagnostique, chez un homme de 47 ans, l'existence d'une tumeur intravésicale du volume d'un œuf; il détermine le siège et le mode d'implantation de la tumeur; celle-ci s'insérait par un large pédicule sur la partie latérale gauche de la vessie. Le malade de Bazy avait des hématuries redoutables et éprouvait des souffrances excessives causées par la cystite. En décembre 1882, Bazy pratique l'opération en présence de MM. Guyon et Monod. Il ouvre la vessie par la taille hypogastrique et, ne pouvant extirper complètement le néoplasme, résèque la portion saillante. L'amélioration fut

(1) Voillemier et Le Dentu. *Traité des maladies des voies urinaires.* Paris, 1881, p. 393.

(2) Féré. *Du cancer de la vessie.* Th. Paris, 1881.

considérable ; les douleurs cessèrent, les urines devinrent limpides et le malade vécut encore six mois.

Présenté à la Société de chirurgie, ce mémoire provoqua de la part de M. Monod (1) un remarquable rapport ; et, à cette même occasion, M. Verneuil déclara que le chirurgien en présence d'une tumeur de la vessie devait se proposer, d'abord d'ouvrir le réservoir, et ensuite si l'extirpation est par hasard reconnue possible au cours de la taille, d'enlever le néoplasme.

L'année suivante (1884) M. Guyon (2) publia deux leçons sur le traitement chirurgical palliatif des hématuries et des douleurs dans les tumeurs de la vessie, et une longue étude sur le diagnostic, dans laquelle notre maître écrit lui-même ce que ses élèves n'avaient fait qu'indiquer partiellement dans les travaux qu'il leur avait inspirés. C'est à partir de ce moment que le diagnostic clinique, par les seules ressources de l'analyse symptomatique, peut et doit être établi ; la méthode qui y conduit a été créée ; dès lors on était en droit, à l'aide d'un traitement devenu plus précis dans ces indications, d'entrevoir des guérisons durables.

Pousson (3), dans une thèse remarquable (1884), expose les idées de Guyon au point de vue opératoire ; et, empruntant des arguments à l'anatomie et à la clinique, combat la boutonnière de Thompson au double point de vue du diagnostic et du traitement. M. Guyon revient lui-même sur cette question, en 1886, au Congrès français de chirurgie ; la taille hypogastrique, dont il n'a cessé de perfectionner la technique, est l'opération de choix qui permet d'arriver sur les tumeurs de la vessie et de les extirper. Dès lors et malgré la réponse de Thompson, le procès de la boutonnière périnéale était perdu en France, et bientôt les idées de Guyon, répandues à l'étranger, gagnent à la cause de la taille hypogastrique un grand nombre de chirurgiens même parmi les Anglais et les Américains.

Les élèves de Guyon continuent les travaux de leur maître ; en

(1) Monod. *Soc. chirurgie*, 25 juillet 1883.

(2) Guyon. *Ann. des mal. des org. gén.-urin.*, p. 141 et 458.

(3) Pousson. *Intervention chirurgicale dans le traitement et le diagnostic des tumeurs de la vessie*. Th. Paris, 1884.

1885 paraissent : la thèse de Rollin (1) sur les hématuries et une revue de Hallé (2) sur la taille hypogastrique. En 1886, Desnos (3) présente au Congrès de chirurgie un nouveau cas d'opération, et, la même année, Jamin (5) dans le Dictionnaire de Dechambre, écrit un bon article sur les tumeurs vésicales. Ce dernier auteur revient encore sur la question dans une revue critique (5) publiée l'année suivante, et s'élève contre les tendances chirurgicales alors dominantes en France ; pour lui les interventions opératoires ne doivent pas être guidées seulement par des symptômes alarmants : il faut opérer tôt pour obtenir des guérisons radicales. C'était revenir à la conduite que, dès le début, Bazy avait préconisée. Pousson (6) revient encore sur l'extirpation des tumeurs en 1885.

En dehors de l'école de Guyon les travaux sont rares en France. Heydenreich (7), en 1885, publie un travail dans lequel il ajoute aux 72 cas d'opérations réunis par Pousson 9 autres observations du travail de M. Hénocque (8) ; et il fait ressortir la gravité plus grande de l'opération chez l'homme que chez la femme.

Cette même année, Reclus (9) publie un intéressant article, dans lequel se trouvent discutées les principales données de la question, et, l'année suivante, en 1885, Sabatier (10) étudie dans la Revue de Chirurgie 47 cas de tumeurs de la vessie enlevées par l'hypogastre ou par le périnée. Viennent ensuite les observations de Mollière (11), de Cornil et Reliquet (12), le cas, déjà cité de Horteloup, et dans la même année, les considérations sur le traitement des

(1) Rollin. *De l'hématurie dans les néoplasmes de la vessie*. Th. Paris, 1885.
(2) Hallé. *Ann. des mal des org. gén.-urin.*, novembre 1885.
(3) Desnos. *Congrès français de chirurgie*, 22 octobre 1886.
(4) Jamin. Art. Vessie, in *Dict. Dechambre*, vol. XXXIX, 1886.
(5) Jamin. *Revue des Sc. méd.*, vol. XXIX, p. 5, 1887.
(6) Pousson. *Ann. des mal. des org. gén.-urin.*, 1885, p. 528.
(7) Heydenreich. *Semaine médicale*, 1885, p. 19.
(8) Hénocque. *Gaz. hebdomadaire*, 1884, p. 671.
(9) Reclus. *Gaz hebd.*, 1884, n° 28.
(10) Sabatier. *Rev. chir.*, 1885, p. 575.
(11) D. Mollière. *Gaz. des hôpitaux*, 1886, p. 1010.
(12) Cornil et Reliquet. *Journal des connaissances méd.*, 1886, p. 17, 27, 34, 42.

tumeurs de la vessie, étude empreinte d'un grand esprit clinique, publiées par Follet (de Lille) (1).

Le professeur Guyon revient encore sur la question en 1887 (2) : il décrit alors son procédé pour la résection de la vessie de dedans en dehors.

Cette même année il publie ses belles leçons (3) sur la carcinose prostato-pelvienne, séparant nettement, aussi bien au point de vue du diagnostic qu'à celui de l'anatomie pathologique, les néoplasmes de la vessie de ceux de la prostate. Un élève de Necker, Engelbach (4), consacre à la même question sa thèse inaugurale. Sans doute ces travaux n'ont pas été beaucoup lus à l'étranger ; car aussi bien en Allemagne qu'en Italie ou en Autriche, les auteurs déclarent qu'entre le cancer de la prostate et celui de la vessie le diagnostic anatomique est difficile et le diagnostic clinique impossible.

En 1888, M. Guyon publie ses *Leçons sur les maladies de la vessie et de la prostate ;* un grand nombre de leçons est consacré aux tumeurs de la vessie qui sont étudiées longuement à tous les points de vue : aujourd'hui encore ce livre contient la meilleure étude d'ensemble qui ait été écrite sur les néoplasmes de la vessie.

Pendant ce temps on travaillait aussi à l'étranger : plus vite que nous, les chirurgiens allemands, bientôt suivis par les autrichiens, entraient dans la voie des opérations radicales. Les expériences de Vincent (5) en France, de Glück (6), de Fischer (7), en Allemagne avaient montré la possibilité de la résection de la vessie. Peu de temps après, en 1884, Sonnenburg (8) fit la résection de la vessie chez l'homme ; il enleva par la voie intra-péritonéale presque tout le réservoir en ne conservant que le trigone ; la malade vécut un mois.

(1) Follet. *Bull. méd. du Nord*, 1886, p. 398.
(2) Guyon. *Progrès médical*, 1887.
(3) Guyon. Carcinose prostato-pelvienne. *Bull. méd.*, 1887, p. 1339.
(4) Engelbach. *Néoplasmes malins de la prostate*. Th. Paris, 1887.
(5) Vincent. *Revue de chir.*, juin 1881.
(6) Glück. *Stricker's med. Jahr.*, juin 1881.
(7) Fischer. *Arch. f. klin. Chir.*, 1881-82.
(8) Sonnenburg. *Berl. klin. Woch.*, 1884, n° 52.

Je dois une mention spéciale, à cause de l'influence qu'ils eurent dans l'adoption de la taille hypogastrique, aux travaux de Trendelenburg (1) et, au point de vue de la pathologie, aux mémoires de Hasenclever (2), de Gussenbauer (3), de Rauschenbusch (4), de Koch (5), de Kummell (6) et surtout à l'article de Winckel (7) dans la Deustche Chirurgie.

Mais les travaux dont l'influence fut capitale sur les progrès de la chirurgie des tumeurs de la vessie en Allemagne, sont tout d'abord les publications de Nitze et le beau mémoire de Küster. Nitze avait déjà décrit son endoscope, dès 1877 ; mais c'est, en 1879, que le modèle de cet instrument, construit par Leiter, de Vienne, devint utile dans la pratique. C'est encore en Autriche que l'on publia le premier cas de tumeur de la vessie diagnostiquée par l'endoscope. L'observation, qui fut publiée en 1885, appartient à Dittel, et fait le plus grand honneur à ce chirurgien ; mais c'est Nitze qui trouva l'instrument, le perfectionna sans cesse, et réussit à force de conviction et de ténacité à créer un instrument parfait pour vaincre les difficultés qui s'opposaient à la généralisation de l'endoscopie vésicale. Dès 1886, cet auteur publie 6 cas de tumeurs vésicales diagnostiquées avec son instrument (8) ; et, en 1888, il donne, dans la *Lancet* (9) de Londres, le résumé de 15 observations.

Nous verrons, en parlant de l'endoscopie, l'importance réelle de ce moyen de diagnostic. Disons maintenant qu'il n'est que juste d'en rapporter l'honneur à Max Nitze.

En France, M. Boisseau du Rocher a fait construire le mégaloscope dont nous apprécierons plus loin les avantages et les inconvénients. Dès 1883, cet auteur s'occupait de la fabrication de son

(1) Trendelenburg. *Berlin. klin. Woch.*, 1877 et 1881.

(2) Hasenclever. *Zur Statistik des Carcinoms der Harnblase.* Th. Berlin, 1880.

(3) Gussenbauer. *Arch. f. klin. Chir.*, XVIII.

(4) Rauschenbusch. *Ueber das Papillom der Harnblase.* Halle, 1882.

(5) Koch. *Ueber die Extirp. der gutart. Blasenpapillome.* Tubingen, 1886.

(6) Kummell. *Deutsche med. Woch.*, 1887.

(7) Winckel. *Deutsche Chirurgie,* 1885, Lief., 62.

(8) Nitze. *Arch. f. klin. Chir.*, vol. XXXVI, Part. 3.

(9) Nitze. *Lancet,* 1888, p. 765, vol .I.

instrument, et en 1885 il fit sa première publication à l'Académie des Sciences (1).

Küster (2) a écrit un très beau mémoire sur les tumeurs de la vessie ; publié en 1886, ce travail, devenu classique en Allemagne, contient surtout d'excellentes descriptions anatomiques, il renferme aussi un intéressant chapitre sur le traitement, mais l'étude du diagnostic laisse à désirer. L'auteur, sans prendre nettement position, abandonne déjà presque complètement la boutonnière périnéale et préconise, dans la plupart des cas, la taille haute.

L'école de Vienne a pris une grande part dans l'étude des tumeurs de la vessie. Je citerai d'abord les travaux de Witthelshöfer (3), qui étudie le traitement des tumeurs de la vessie.

Viennent ensuite les beaux travaux du professeur Dittel (4), qui, à l'exemple de Guyon en France, se fit l'apôtre de la taille hypogastrique et qui, le premier, comme je l'ai déjà dit, diagnostiqua avec l'endoscope une tumeur de la vessie ; c'était un polype pédiculé qu'il extirpa par la taille haute ; déjà il avait vu d'autres tumeurs, mais elles étaient trop largement implantées pour qu'on pût en tenter l'extirpation. Peu après, Schustler (5) publia d'autres cas observés à la même clinique et diagnostiqués par le cystoscope.

Grünfeld (6) avait donné, dès 1876, une description des orifices urétéraux vus avec son endoscope à lumière externe, mais ce ne fut qu'en 1885 qu'il diagnostiqua et opéra par les voies naturelles, en se servant de son instrument, un polype chez une femme. L'année suivante il pratiqua la même opération sur l'homme (7).

Antal (8) publia, en 1888, un livre dans lequel il étudie complètement les tumeurs de la vessie et résume, pour l'époque, l'état de la question en Hongrie.

(1) *Comptes rendus*, 27 juillet 1885.
(2) Kuster. *Volkmann's Sammlung klin. Vortr.*, 1886, p. 2335.
(3) Witthelshöfer. *Wien. med. Woch.*, 1883.
(4) Dittel. *Wien. med. Woch.*, 1879 (hématurie), 1886 (taille).
(5) Schustler. *Wien. med. Woch.*, 1885, p. 224, *loc. cit.*, 1886, p. 453
(6) Grunfeld. *Wien. med. Press*, 1885.
(7) Grunfeld. *Loc. cit.*, 1886.
(8) Antal. *Spec. chir. Path. u. Ther. der Harnröhre und Blase*. Stuttgart. 1888.

Le nombre des travaux parus dans ces dernières années est si considérable, que je me bornerai à ne citer que les principaux. Et, me réservant de parler, dans le courant de ce livre, de ceux qui traitent de certaines questions de détail, je finirai cet historique en donnant pour chaque pays l'indication bibliographique principale, afin de préciser le sens général des travaux qui se poursuivent actuellement.

Chez nous, on étudie surtout les Leçons sur les maladies de la vessie et de la prostate de mon maître Guyon. Ces leçons datent de 1888. Depuis la publication de ce livre, M. Guyon et M. Bazy ont écrit quelques leçons se rapportant au diagnostic et au traitement des tumeurs. Depuis 1888, l'endoscopie est entrée dans la pratique courante du professeur de Necker et de ses élèves et, actuellement, des travaux se poursuivent dans cette voie. D'autres points importants sont encore à l'étude en France et, parmi ceux-ci, je citerai tout particulièrement la question de la suture primitive de la vessie, après la taille hypogastrique, qui reste la méthode de choix et qu'on pratique d'ordinaire en faisant le drainage par les tubes doubles, employés primitivemement par Périer et si complètement perfectionnés par Guyon. En ce moment même M. Guiard (1) publie une longue étude sur les tumeurs de la vessie.

En Autriche, Schustler a publié en 1890 le livre posthume de Ultzmann (2) : c'est, avec l'œuvre plus ancienne d'Antal, le livre classique par excellence dans ce pays.

En matière d'endoscopie, on lit surtout les traités de Nitze et de Grünfeld. Un habile et hardi opérateur, Pawlick, de Prague, a pratiqué avec succès, en 1888, la résection totale de la vessie chez une femme.

En Allemagne, on a publié quelques travaux importants sur des points de détail, mais il n'a paru aucune étude d'ensemble depuis Küster. L'endoscopie, grâce aux travaux de Nitze, est toujours le procédé de diagnostic auquel on a le plus habituellement recours. L'opération de choix dans ce pays est la taille hypogastrique trans-

(1) Guiard. *Arch. gén. de méd.*, 1891, p. 269.
(2) Ultzmann. *Die Krankheiten der Harnblase*, 1890.

versale de Trendelenburg, avec le drainage de la vessie par un tube en T. Plusieurs opérateurs, Bardenheuer, Helferich, Küster ont pratiqué la résection totale de la vessie.

En Angleterre, le livre le plus en faveur est toujours le traité de Thompson, et comme autre publication d'ensemble plus récente je citerai le livre de R. Harrisson. Thompson lui-même a pratiqué souvent dans ces dernières années la taille hypogastrique, réservant la boutonnière périnéale pour les cas difficiles.

Le dernier travail du célèbre auteur est son intéressante communication au Congrès de Berlin. Malgré le livre de Fenwick, l'endoscopie n'est pas appliquée par tous les grands chirurgiens qui s'occupent des voies urinaires. Morris préfère encore la boutonnière de Thompson, tandis que Harrisson recourt plus volontiers à la taille hypogastrique. Il est suivi en cette pratique par un grand nombre de chirurgiens.

Dans l'Amérique du Nord, on accepte l'endoscopie et on s'occupe surtout du traitement qu'on entreprend de plus en plus par la voie hypogastrique. Keyes, Corner, et la plupart des chirurgiens qui prirent la parole dans la discussion de l'année dernière à l'American Surgical Association, sont de cet avis.

En Italie, malgré l'opération de Marcacci, les opinions sont pendant un temps partagées entre la taille basse et la taille haute; mais à partir du cas de Ceccherelli (1) la taille hypogastrique semble se généraliser. Comme travaux d'ensemble, les plus complets sont ceux de Pacinoti (2) et de Passerini (3).

En Danemark, il nous faut signaler les observations publiées par le professeur Iversen, que nous aurons occasion de citer à nouveau.

Dans la chirurgie espagnole, je ne connais qu'une Revue publiée par Settier qui ait trait aux tumeurs de la vessie et quelques observations isolées publiées dans les journaux.

(1) Ceccherelli. *Riforma Medica*, 1886.
(2) Pacinoti. *Dei tumore della vescica e loro cura*. Palermo, 1888.
(3) Passerini. *Dei tumori della vescica e del loro trattamento*. Milano, 1888.
(4) A. Settier. *Estudio clinico de los tumores de la vejiga*. Madrid, 1888.

On pourrait se demander si, après la publication de tant de remarquables travaux il reste beaucoup à faire pour compléter nos connaissances sur les tumeurs de la vessie. Cependant bien des points sont encore à l'étude : la pathogénie de ces tumeurs est encore un mystère ; et, ce qui a été écrit en anatomie pathologique reste bien incomplet. Il existe encore dans le diagnostic des problèmes à résoudre, et une place définitive n'a pas été assignée à l'endoscopie. Plus nombreuses persistent encore les discussions que soulève le traitement, et nous sommes loin encore de l'idéal recherché : la cure radicale des tumeurs de la vessie.

J'ai pu observer une centaine de malades atteints de tumeurs de la vessie ; j'ai aidé M. Guyon dans 40 opérations de taille pour tumeur; j'ai aidé aussi mes maîtres Le Dentu et Bazy, et j'ai moi-même exécuté plusieurs de ces opérations : toutes ces tumeurs et d'autres recueillies dans les autopsies que j'ai faites dans les services de MM. Guyon et Horteloup, et dans la collection particulière si riche de Guyon ont été étudiées par moi au microscope.

MM. Guyon, Le Dentu, Bazy et Horteloup, m'ont permis de travailler sur les matériaux recueillis dans leur pratique, et MM. les professeurs Dittel, de Vienne, Iversen, de Copenhague, Pawlick, de Prague, et les Drs Israël et Nitze, de Berlin, ont eu l'amabilité de me communiquer des documents inédits. Je leur adresse à tous mes remerciements les plus sincères.

C'est en me fondant sur ces documents de clinique et d'anatomie pathologique humaine, ainsi que sur les résultats de quelques expériences sur les animaux, que je vais essayer d'apporter ma contribution personnelle à cette importante question de chirurgie.

Je veux, avant d'entrer en matière, exprimer ma reconnaissance à M. le professeur Guyon. C'est dans le service de mon maître que j'ai recueilli presque tous les matériaux de cet ouvrage. Il a mis à ma disposition, avec les incomparables ressources de sa pratique particulière, les trésors de son expérience, et il veut bien donner à ce livre le patronage de sa grande autorité.

LA MUQUEUSE DE LA VESSIE NORMALE

La plupart des tumeurs de la vessie naissent de la tunique muqueuse de cet organe. Pour comprendre le mode de développement de ces néoplasmes, il est donc nécessaire de bien connaître la structure normale de cette muqueuse. Les descriptions que nos auteurs classiques donnent de la muqueuse vésicale étant un peu écourtées je crois utile de résumer ici l'étude que j'en ai faite.

En étudiant une coupe de la vessie, on voit que cet organe est formé de quatre couches superposées, sans compter le péritoine, qui ne la recouvre que partiellement. De dehors en dedans on trouve une première couche mince, formée par du tissu conjonctif riche en fibres élastiques ; viennent ensuite la couche musculaire ; une couche sous-muqueuse lâche et la muqueuse elle-même. La couche musculaire de la vessie se trouve ainsi comprise entre deux couches conjonctives dont les faisceaux se continuent insensiblement avec le tissu conjonctif intermusculaire. Du côté de la surface muqueuse de la vessie, la sous-muqueuse se confond insensiblement avec le derme de la muqueuse, sans qu'on puisse entre les deux membranes reconnaître une ligne de démarcation bien nette; on peut néanmoins considérer comme appartenant à la membrane muqueuse la portion la plus dense de ce tissu.

Ainsi constituée, la muqueuse vésicale apparaît comme une membrane très mince, de couleur blanc grisâtre, dont l'épaisseur ne dépasse guère 1/6 à 1/2 millimètre, sauf dans la portion comprise entre les uretères et le col où elle devient plus considérable.

On connaît les trois orifices que présente la muqueuse vésicale : en bas l'orifice de l'urèthre, circulaire chez l'enfant, un peu aplati de haut en bas chez l'adulte et présentant quelques plis ; en arrière les deux embouchures des uretères obliquement taillées et limitées par un petit repli de la muqueuse. Entre ces trois orifices se trouve

compris le trigone, triangle à peu près équilatéral de 2 centim. 1/2 de côté lorsque la vessie est vide. En arrière, le trigone est nettement limité par la saillie, légèrement convexe en bas, que forme le muscle inter-urétéral; latéralement les lignes qui le limitent sont artificielles, mais elles répondent assez bien à cette portion de la muqueuse que nous décrirons plus loin et qui est intimement unie à la tunique musculaire. Je signalerai encore, au sommet de l'organe, l'orifice microscopique qui fait souvent, chez l'adulte, communiquer la vessie avec l'ouraque.

Lorsque la vessie est pleine de liquide, la muqueuse apparaît lisse et unie : lorsque, par la contraction de la tunique musculaire, le réservoir se vide graduellement, on voit, au début de la contraction observée avec le cystoscope, des plis transversaux se dessiner en arrière des uretères. Lorsqu'on examine la vessie tout à fait vide, on voit que la surface interne de la muqueuse présente une série de plis dont la forme est indépendante des saillies et des dépressions de la couche musculaire ; seule la région du trigone ne présente guère que de légers plis longitudinaux.

L'existence de ces plis nous rend compte de la nécessité de distendre la vessie pour pratiquer un bon examen cystoscopique : si on veut qu'ils ne masquent pas les orifices des uretères, il est bon d'introduire avant l'examen de 120 à 180 grammes de liquide.

La muqueuse vésicale se plisse parce que, quoique très élastique, elle ne peut suivre tous les changements de surface, toutes les variations d'étendue que lui impose la contraction du muscle sous-jacent.

C'est la couche sous-muqueuse lâche, interposée entre la muqueuse et la musculeuse qui permet le plissement nécessaire à l'accomplissement de la fonction physiologique de la vessie ; et c'est encore cette couche sous-muqueuse qui permet de séparer assez facilement ces deux tuniques par la dissection. Au niveau du trigone, le tissu de la sous-muqueuse est plus dense et l'adhérence des deux couches beaucoup plus intime.

La constitution histologique de la sous-muqueuse est fort simple : du tissu conjonctif lâche, fort riche en fibres élastiques au niveau du corps de la vessie, auquel se surajoutent vers le trigone quelques

fibres musculaires lisses ; la plupart de ces fibres ont une direction longitudinale et paraissent dépendre de la couche longitudinale de l'uretère qu'elles prolongent.

Krause avait déjà décrit ces fibres musculaires du trigone. Sur d'autres parties de la vessie, notamment vers le bas-fond, nous avons souvent vu des faisceaux épars de fibres musculaires lisses s'avançant jusque sous le derme muqueux. Nous verrons plus loin l'importance de ce fait anatomique, lorsque nous étudierons une forme assez fréquente de cancer vésical, le myo-épithéliome.

Il faut se garder de confondre ces fibres musculaires avec une muscularis mucosæ qui n'existe pas dans la vessie ; il n'y a pas ici, comme dans l'estomac ou l'intestin, une couche continue de fibres lisses faisant partie du derme muqueux, mais bien quelques faisceaux épars, plus ou moins superficiels, situés au-dessous du derme, dans la couche sous-muqueuse.

La muqueuse de la vessie comprend dans sa constitution un derme et un épithélium de revêtement.

Le derme de la muqueuse vésicale serait dépourvu de *papilles*

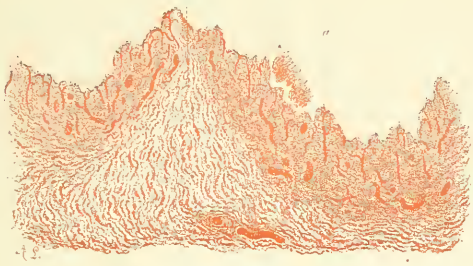

Fig. 1. — Papilles de la vessie d'un enfant de 13 mois. Coupe transversale au niveau du bas-fond *a*, papilles ; *b*, réseau capillaire ; *c*, épithélium.

pour la plupart des auteurs. Gerlach (1) en 1853, puis Henle (2) et Krause les ont admises dans le *fundus* et, pour ces auteurs, ce mot

(1) GERLACH, cité par KRAUSE. *Allgemeine und microscopische Anatomie*, 1876, p. 249.
(2) HENLE. *Handbuch der systematichen Anatomie*, 1874, p. 337, vol. II.

signifie aussi bien le trigone que le bas-fond. Ultzmann admet aussi dans quelques vessies l'existence de petites papilles serrées qui siègent dans le trigone jusqu'au niveau des uretères.

Les papilles existent dans la vessie normale de l'enfant et de l'adulte, mais elles peuvent faire presque complètement défaut. Habituellement, on en trouve au niveau du trigone, surtout sur la partie médiane de celui-ci, et elles se prolongent dans le bas-fond jusqu'à 2 ou 3 centimètres au delà du muscle inter-urétéral. Dans un cas, nous en avons trouvé dans une cellule vésicale de la face antérieure de la vessie d'un vieillard de 80 ans. J'ai examiné plusieurs vessies saines à ce point de vue et j'ai trouvé :

		Trigone	Bas-fond	Paroi antérieure
Enfant	de 15 mois,	rares papilles	pas	pas
»	» 13 mois,	papilles	papilles	pas
»	» 2 1/2 ans,	papilles	—	pas
»	» 5 ans,	papilles	rares papilles	pas
Homme	» 52 ans,	papilles	pas	pas
Homme	» 62 ans,	papilles	rares papilles	Papilles dans une cellule (vessie un peu enflammée).
Homme	de 80 ans.	papilles	—	

On voit que sur 7 examens portant sur des individus d'âge très variable nous avons toujours rencontré des papilles au niveau du trigone, et que, sur 5 cas dans lesquels le bas-fond a été examiné, nous en avons trouvé 3 fois. Au niveau de la face antérieure, elles n'existaient que chez un sujet dont la vessie enflammée présentait des éléments embryonnaires.

Même dans les endroits où elles existent, les papilles de la vessie sont peu développées en hauteur et très minces (fig. 1), pour bien les voir je recommande de laisser macérer la muqueuse dans l'alcool au tiers de Ranvier, pendant 3 ou 4 jours et, sur les coupes, d'enlever l'épithélium avec un pinceau.

Le *derme* de la muqueuse de la vessie est constitué par des faisceaux de tissu conjonctif, d'autant plus dense qu'on se rapproche davantage de la couche épithéliale, qui repose directement sur lui, sans l'intermédiaire de membrane basale. D'après tous les auteurs aussi bien français qu'étrangers, quelques fibres élastiques sont

mélangées à ce tissu conjonctif. Seuls Tourneux et Herrmann (1) signalent un abondant réseau élastique au niveau du trigone. Or, dans tous mes examens et sur tous les points de la muqueuse vésicale, j'ai trouvé une riche trame élastique qu'on met facilement en évidence avec l'éosine. Ce *réseau élastique* est formé par de fines fibrilles très nombreuses dont les anastomoses circonscrivent des mailles fort étroites. Ces fibrilles sont en continuité directe avec celles de la couche sous-muqueuse au niveau de laquelle le réseau de tissu élastique est beaucoup moins important. On comprend bien l'existence de cette trame élastique, lorsqu'on réfléchit aux changements considérables que subit physiologiquement dans sa forme et son volume le réservoir urinaire.

L'*épithélium* de la vessie est un épithélium mixte, intermédiaire au type cylindrique et au type pavimenteux et se rapprochant plus ou moins du premier ou du second type, suivant que l'organe est vide ou distendu par l'urine. Paneth (2), Oberdieck (3) et Ultzmann (4), ont insisté sur ces changements dans la structure de l'épithélium suivant l'état de réplétion de la vessie.

Lorsque la vessie est vide, sa couche épithéliale présente une épaisseur de 4 à 6 centièmes de millimètre et paraît formée de 4 à 5 ou 6 assises de cellules. On peut y distinguer deux couches, profonde et superficielle. La couche profonde, beaucoup plus épaisse que la couche superficielle, est stratifiée ; les cellules qui la constituent ont une forme allongée souvent en forme de raquette dont la queue regarde du côté du derme muqueux ; le noyau, qui est arrondi, siège dans la partie renflée de la cellule. Disposées en plusieurs couches, ces cellules sont en rapport superficiellement avec les cellules aplaties de la couche épithéliale superficielle. Cette couche superficielle est formée par une ou deux épaisseurs de cellules, « étonnamment grandes », dit Virchow qui les découvrit ; ces cellules présentent dans leur face profonde une série de dépres-

(1) Tourneux et Herrmann. *Dict. Dechambre*, art. Vessie, 1889, p. 212.
(2) Paneth. *Sitzungsb. der k. Akad. der Wissensch.* Wien, 1876.
(3) Oberdieck, cité par Tourneux et Herrmann.
(4) Ultzmann. *Loc. cit.*, p. 6.

sions qui logent les extrémités renflées des cellules cylindriques sous-jacentes.

Les cellules pavimenteuses de la vessie ont été bien décrites par Ranvier (1), par Dastre (2), Tourneux et Herrmann et tout particulièrement par Dogiel (3). D'après cet auteur, elles contiennent de 1 à 12 noyaux, et comprennent deux portions, une profonde granuleuse et une superficielle homogène ; la cellule est creusée de cavités qui logent les cellules cylindriques profondes et de ces dernières

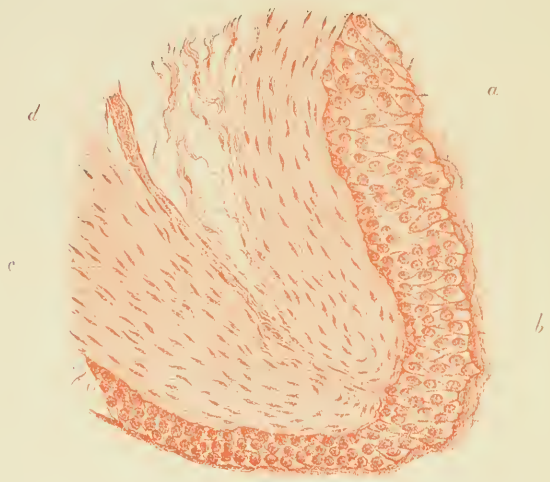

Fig. 2. — Coupe de la paroi vésicale normale d'un enfant de 5 ans passant près du col.
a, Cellules claires de l'épithélium ; *b*, cellules pavimenteuses superficielles ; *c*, derme et sous muqueuse ; *d*, vaisseau sanguin.

partiraient des prolongements protoplasmiques qui, pénétrant dans la portion granuleuse des cellules superficielles, se termineraient au niveau de leur portion claire.

Herrmann et Tourneux décrivent dans l'épithélium du trigone des vacuoles dans l'intérieur des cellules épithéliales. Ce fait me paraît

(1) Ranvier. *Traité technique d'histologie*, 1875-82, p. 24.
(2) Dastre. Thèse de Paris, 1876.
(3) Dogiel. *Arch. f. mikr. Anat.*, 1889, Bd XXXV.

devoir être rapproché d'une observation que j'ai faite souvent, non seulement au niveau du trigone, mais encore sur toute la surface de la muqueuse vésicale et même dans l'uretère près du bassinet. Voici comment se trouve constitué alors l'épithélium. En contact direct avec le derme il y a une ou deux rangées superposées de cellules allongées, puis, dans les couches superficielles les cellules prennent une forme irrégulièrement polygonale, en même temps que leur noyau arrondi se détache bien au centre de la cellule, entouré qu'il est par un protoplasma clair à peine teinté en rose. Ces cellules épithéliales (fig. 2) prennent un aspect tout spécial que nous retrouverons dans certains néoplasmes : le pavé qu'elles forment est constitué par l'assemblage d'éléments dont chacun paraît faire une légère saillie convexe à la surface de la coupe.

Lorsqu'on étudie l'épithélium de la vessie après l'avoir fixé au moment où le réservoir est distendu, la couche épithéliale paraît moins haute : les cellules cylindriques profondes prennent plutôt le type cubique haut et les autres cellules qui leur sont superposées paraissent plus aplaties.

Chez les batraciens, Schiefferdecker (1), List (2) et Flemming (3) ont signalé des cellules caliciformes dans l'épithélium de la vessie.

Flemming, chez la salamandre, avait constaté la division amitosique de certaines cellules, à côté de la division kariokynétique d'autres éléments. Dogiel, plus récemment, a vu chez les mammifères la division directe dans les cellules superficielles et la division indirecte dans les cellules profondes. Nous verrons plus loin que ce double mode de division existe dans les néoplasmes.

Je ne veux pas finir cette description de l'épithélium vésical sans dire ici, ce qu'on ne sait peut-être pas assez, qu'il est impossible de distinguer, en examinant un dépôt épithélial de l'urine, si les cellules ont été détachées de la vessie ou du bassinet.

La couche épithéliale repose sur le derme sans l'intermédiaire de membrane basale ; mais sur quelques coupes de vessie d'adultes

(1) Schifferdecker. *Arch. f. mikr. Anat.*, 1884.
(2) List. *Zoolog. Anzeiger*, 1885.
(3) Flemming. *Arch. f. mikr. Anat.*, 1889, vol. XXXIV.

j'ai vu très nettement, en contact immédiat avec le derme, des cellules épithéliales aplaties à type endothélial, qui représentent ce que le professeur Debove a décrit dans certaines muqueuses sous le nom de couche endothéliale sous-épithéliale.

Annexées à la couche épithéliale, on trouve dans la muqueuse vésicale des *glandes* dont l'existence à été contestée par Sappey. Luschka (1), Henle (2), Krause (3), English (4) et Hoffmann (5) les signalent comme de simples cryptes ou de petites glandes multilobées, continuation de celles de l'urèthre, et siégeant dans le trigone. La description d'Herrmann et Tourneux se rapproche de celle de ces auteurs. Seul Cruveilhier dit qu'il en a vu « sur toute la surface de la vessie, sous la forme de vésicules miliaires. Toutes ces glandes sont de petites glandes en grappe simples, tapissées par un épithélium cylindrique et remplies par un mucus transparent ».

Ces glandes existent à l'état normal, non seulement autour de l'orifice de l'urèthre, mais encore, quoique beaucoup plus rares et sous une autre forme, dans les autres régions de la vessie. Cruveilhier pourtant à dû se tromper; car les petites vésicules dont il parle sont des accumulations épithéliales limitées, ou de petits kystes qui se voient dans certaines vessies chroniquement enflammées : ce ne sont pas là les vraies glandes de la muqueuse vésicale normale.

Dans la partie du trigone qui avoisine le col de la vessie on voit chez l'homme (fig. 3) et chez le chien de petits enfoncements de la couche épithéliale qui représentent des glandes tubulées ou de petites glandes en grappe s'ouvrant à la surface par un large et court canal. Ces glandes sont logées dans la partie la plus superficielle de la tunique sous-muqueuse. Elles ne présentent pas de membrane propre, mais bien une simple paroi formée par du tissu conjonctif; l'élément glandulaire est représenté par des cellules

(1) Luschka. *Anatomie*. Tubingen, 1863, p. 236.
(2) Henle. *Anat. des Menschen*, 1874, p. 339.
(3) Krause. *Allgemeine Anatomie*, 1876, p. 249.
(4) English. *Real Encyclopädie*, 1885, vol. III, p. 11.
(5) Hoffmann. *Lehrbuch der Anat. des Menschen*, 1877, p. 624.

épithéliales cylindriques basses, presque cubiques, étagées en plusieurs couches : ces cellules limitent mal une cavité centrale, de forme irrégulière, qui contient des débris cellulaires. Comme on le voit, ce ne sont pas là des glandes muqueuses à cellules bien différenciées, sécrétant du mucus que la cellule rejette par contraction

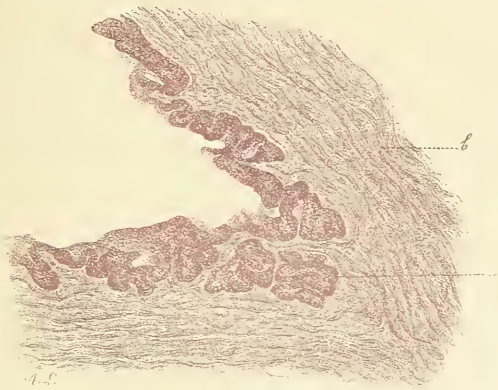

Fig. 3. — Coupe de la muqueuse vésicale au niveau du trigone ; enfant.
a, glandes ; *b*, tissu sous muqueux adhérent à la couche musculaire.

de son protoplasma (à la manière de certaines glandes de l'urèthre) ; dans la vessie le mécanisme de sécrétion est tout autre : la cellule elle-même tombe lorsqu'elle est arrivée au terme de son évolution et le cadavre cellulaire constitue le produit sécrété.

En dehors du col de la vessie, on peut encore rencontrer, quoique très espacées, des glandules dans d'autres régions de la muqueuse ; j'en ai vu jusque sur la paroi antérieure, et cela en dehors de tout soupçon d'altération pathologique. Mais cet autre groupe de glandes est beaucoup plus simple : tantôt il n'y a qu'une crypte limitée par un enfoncement de l'épithélium, tantôt il s'agit d'une glande tubulée dont le goulot s'enfonce obliquement dans le derme muqueux et dont le corps siège, parallèlement à la surface de la muqueuse, dans la portion la plus superficielle de la sous-muqueuse ; souvent, entre

la glande et l'épithélium vésical, on ne trouve que la mince épaisseur du derme de la muqueuse. Ce second groupe de glandes éparses de la muqueuse présente une structure analogue à celles du premier groupe que j'ai décrites plus haut.

Si j'ai insisté sur ces productions épithéliales, dont l'importance peut paraître négligeable, c'est que leur présence nous explique certains épithéliomas glandulaires de la vessie, très rares en vérité, puisqu'on ne connaît que le cas de Kaltenbach et que je n'en ai pu observer qu'un seul exemple.

La vessie reçoit quatre groupes de *rameaux artériels :* un supérieur qui naît de la partie perméable des artères ombilicales; un

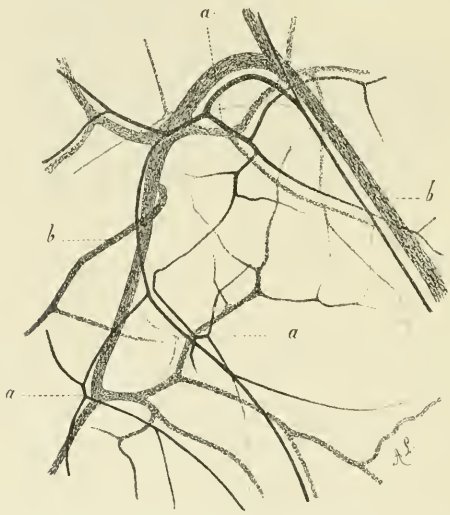

Fig. 4. — Réseau sanguin de la couche sous-muqueuse d'une fillette, imprégné par le nitrate d'argent. *a*, étoiles artérielles à quatre branches ; *b*, veines.

inférieur, né de la vésicale inférieure, branche de l'hypogastrique ; un postérieur, qui dépend des hémorrhoïdales moyennes et un groupe antérieur, d'importance secondaire, provenant de la honteuse interne et de l'obturatrice. Après avoir traversé la couche

musculaire, dans laquelle elles présentent de nombreuses ramifications, les branches artérielles forment un premier réseau à larges mailles dans la sous-muqueuse (fig. 4) et un autre réseau plus serré dans la muqueuse elle-même. Sur un certain nombre de préparations j'ai remarqué que les artérioles de la sous-muqueuse se divisent à leur extrémité en une étoile à quatre branches, d'où partent les capillaires terminaux (fig. 4). Ces capillaires s'avancent jusqu'au-dessous de l'épithélium (fig. 1), aussi peut-on les observer facilement pendant l'examen endoscopique.

Le réseau capillaire sous-épithélial forme des mailles très étroites qu'on peut très bien observer en inoculant un cobaye avec la bactéridie charbonneuse. Sur la membrane étalée à plat et colorée par la méthode de Weigert on voit le réseau vasculaire admirablement dessiné par les bactéridies colorées en bleu ; autour des microbes les noyaux de l'endothélium capillaire apparaissent colorés en rose.

Dès leur origine, les veines présentent un calibre beaucoup plus considérable que celui des artérioles ; elles reçoivent les fins capillaires qui représentent les divisions ultimes du système artériel ; mais il existe entre les artères et les veines une différence essentielle ; les artères en effet s'épuisent en se divisant graduellement jusqu'à se résoudre en capillaires, tandis que les veines au contraire reçoivent, sans transition, au niveau de chacun de leurs rameaux les plus ténus toute une série de capillaires. Le volume du tronc veineux collecteur n'est donc nullement en rapport avec celui des capillaires qu'il reçoit. C'est sans doute à cette disposition que fait allusion Gillette (1) lorsqu'il dit que les veines forment un réseau profond qui naît de la muqueuse par une série de rameaux collecteurs dont chacun occupe le centre d'un département veineux de forme étoilée. Gillette décrit deux autres réseaux veineux : un intramusculaire, très riche, et un sous-péritonéal. Toutes ces veines aboutissent en définitive aux plexus péri-prostatiques et au plexus de Santorini.

Les *lymphatiques* ont été fort discutés depuis les travaux de

(1) Gillette. *Journal de l'Anatomie*, 1869.

Sappey (1) qui en nia l'existence chez l'homme, tout en admettant qu'ils existent en petit nombre dans la région du trigone chez le porc, le chien et la brebis. Actuellement il est classique en France de dire que la vessie ne possède pas de lymphatiques. Seul Cruveilhier (2) déclare que les lymphatiques de la muqueuse vésicale, qu'il ne décrit d'ailleurs pas, sont très faciles à injecter. En Angleterre, on les trouve mentionnés dans le livre de Quain et très bien étudiés par M. et Me Hoggan (3). Ces auteurs les ont vus, nombreux surtout au niveau du trigone, s'entremêler aux vaisseaux sanguins, traverser la couche musculaire, et, dans le tissu sous-péritonéal, se diriger du côté de l'ouraque ou du côté du col. Les livres allemands mentionnent, tous, les lymphatiques de la vessie Luschka, Englisch, Hoffmann, Krause, Stöhr (4) répètent avec Zeichmann que leur calibre est deux fois plus gros au niveau du trigone que sur les parois latérales. English dit même que, dans la muqueuse, les lymphatiques forment un réseau double. Se fondant sur les recherches du professeur Sappey, un grand nombre d'auteurs ont admis que si l'infection ganglionnaire est très rare dans le cancer de la vessie, c'est parce que cet organe est dépourvu de lymphatiques. Or l'infection ganglionnaire n'est pas si rare qu'on veut bien le dire : je l'ai observée pour mon compte dans onze autopsies et ces observations positives me paraissent suffire à démontrer l'existence des lymphatiques vésicaux. Pour mieux les connaître j'ai fait quelques recherches à ce sujet.

Avec M. le Dr Suchard nous avons essayé, sans y réussir d'ailleurs, d'injecter au bleu de Prusse (procédé de Ranvier) les lymphatiques de la muqueuse, mais sur un chien et sur un cobaye nous avons pu, en poussant l'injection dans la couche musculaire, colorer un ganglion situé un peu au-dessous de la bifurcation de l'iliaque primitive.

(1) Sappey. *Description et iconographie des vaisseaux lymphatiques*, 1885.
(2) Cruveilhier. *Traité d'anat.*, t. II.
(3) Hoggan (G.) and Hoggan (Ed.). *Journ. of Anat. and Physiol.* 1882, p. 351.
(4) Stöhr. *Manuel technique d'histologie*. trad. franc., 1890, p. 215.

M. le Dr Lluria et moi nous avons essayé d'imprégner au nitrate d'argent les lymphatiques de la muqueuse en recourant à un procédé analogue à celui de Hoggan.

Par dissection, la muqueuse est d'abord séparée de la musculeuse puis, la membrane étant bien tendue sur un morceau de liège perforé, on imprègne l'une ou les deux surfaces au nitrate d'argent après raclage de l'épithélium ; on traite ensuite au chlorure d'or. Par ce procédé nous avons pu voir le beau réseau lymphatique que je fais représenter ici (fig. 5) sur la muqueuse d'une fillette de 16 mois.

Fig. 5. — Lymphatiques de la muqueuse du trigone chez un enfant de 16 mois.

La membrane avait été préparée trois quarts d'heure après la mort de l'enfant. Les lymphatiques étaient plus abondants au niveau du trigone ; mais on distinguait aussi des réseaux sur la paroi postérieure de la vessie. Avec M. Lluria nous avons fait également des préparations de lymphatiques sur la muqueuse du chien.

Ces faits me semblent démontrer que, dans la muqueuse vésicale de l'homme, il existe des lymphatiques comme dans toutes les muqueuses. Ce réseau est plus abondant au niveau du trigone et se

réunit aux lymphatiques musculaires plus considérables (Hoggan) pour aller aboutir, au moins en partie, aux ganglions qui se trouvent le long de l'artère hypogastrique (constatation anatomo-pathologique).

Quelques auteurs admettent aussi l'existence de follicules lymphatiques dans le derme de la muqueuse vésicale. Weichselbaum (1), Chiari (2) les ont décrits et, d'après Herrmann et Tourneux (3), on en rencontre dans la muqueuse du trigone : en plus des follicules arrondis décrits par Weichselbaum et Chiari, ces auteurs disent que le tissu lymphoïde se présente sous la forme de manchons cylindriques qui enveloppent les vaisseaux.

Przewski (4) n'a pas toujours trouvé ces follicules qu'il considère comme d'origine pathologique et dus à une agglomération de cellules lymphoïdes : toujours ces agglomérations (qui peuvent aussi apparaître au niveau des uretères et du bassinet) seraient précédées d'une infiltration diffuse de la muqueuse par les cellules lymphoïdes.

Je n'ai vu moi-même de ces accumulations limitées de cellules lymphoïdes ayant nettement l'aspect de follicules lymphatiques que dans le bas-fond de la vessie d'un vieillard prostatique, qui présentait en outre des lésions de prolifération cellulaire évidentes.

Les *nerfs* de la vessie proviennent des deux plexus vésicaux droit et gauche émanés des plexus hypogastriques. Déjà, en 1840, Remak (5) décrivit des cellules ganglionnaires dans les nerfs de la vessie et, en 1858, Meissner (6) les trouva dans la sous-muqueuse. Tous les anatomistes admettent avec Sappey un double plexus musculaire et sous-muqueux, avec des cellules uni ou bipolaires, mais la terminaison des nerfs reste inconnue. Je donne ici (fig. 6) le dessin d'une préparation faite avec la muqueuse du trigone d'un enfant d'après la méthode de l'or et du citron. On peut suivre

(1) Weichselbaum. *Wien. med. Zeitung*, 1881, n° 38.
(2) Chiari. *Wien. med. Jarbücher*, 1881, p. 9.
(3) Herrmann et Tourneux. *Loc. cit.*, p. 21.
(4) Przewski. *Arch. f. pathol. Anat. und Physiol.*, 1889, vol. CXVI, Heft 3
(5) Remak. Cité par Krause, p. 248.
(6) Meissner. *Ibid.*

une branche nerveuse et ses divisions formées de fibres sans myéline jusqu'à la surface même de la muqueuse, immédiatement au-dessous del'épithélium.

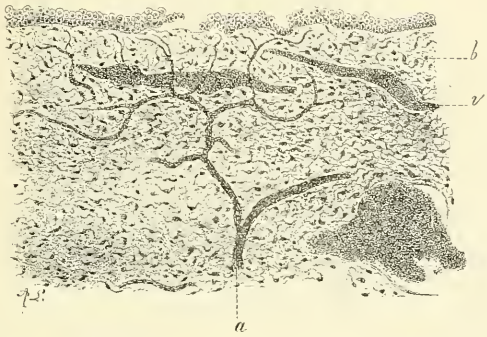

Fig. 6. — Nerfs de la muqueuse vésicale au niveau du trigone chez un enfant.
a, branche nerveuse formée par des fibres sans myéline ; *b*, tissu conjonctif ; *v*, vaisseau sanguin.

Développement. — La muqueuse vésicale, comme la vessie elle-même, se développe aux dépens de l'allantoïde.

L'allantoïde paraît naître comme un diverticule de la paroi antérieure de l'intestin postérieur ; elle comprend une portion extérieure à l'embryon, aux dépens de laquelle se forment les villosités choriales et une portion intra-fœtale qui s'étend de l'ombilic au rectum. La partie inférieure de la portion embryonnaire se dilate dès le 2e mois pour former la vessie, qui reste en large communication d'une part avec l'intestin, d'autre part avec l'ouraque qui est constitué lui-même par la portion non dilatée du pédicule intra-fœtal de l'allantoïde. Je ne puis insister ici sur le mode de séparation de la vessie et de l'intestin, ni sur les métamorphoses de l'ouraque ; mais je tiens à dire que le segment le plus inférieur de l'ouraque conserve chez l'enfant et même chez l'adulte un canalicule revêtu d'épithélium. Luschka (1) décrivit le premier ce débris embryonnaire

(1) Luschka. *Anatomie*, p. 227.

dont l'existence a été confirmée par un grand nombre d'auteurs et que j'ai vu moi-même chez plusieurs enfants.

Pendant les premières phases de son développement la vessie est revêtue ainsi que l'ouraque par un épithélium cylindrique stratifié en plusieurs couches ; et ce n'est que plus tard, lorsque la vessie commence à jouer le rôle de réservoir, que les cellules les plus superficielles prennent en s'aplatissant le type pavimenteux. La différenciation de l'épithélium est ici bien intimement liée à l'adaptation fonctionnelle. Les débris de l'ouraque conservent toujours leur épithélium cylindrique; exception est faite pour les cas pathologiques; si, par exemple, un kyste vient à se développer aux dépens de ces débris, l'épithélium s'aplatit superficiellement, car l'accumulation d'un liquide pathologique joue ici le même rôle que l'accumulation physiologique du liquide urinaire dans la vessie.

Au-dessous de l'épithélium et en même temps que lui, se différencie le derme de la muqueuse : c'est d'abord un tissu conjonctif embryonnaire muqueux, riche en substance intercellulaire amorphe, qui lentement se transforme en tissu conjonctif fibrillaire. Dans une vessie d'embryon de 4 mois, j'ai pu déjà distinguer de ces fibrilles; la couche musculaire est déjà apparente chez cet embryon.

PREMIÈRE PARTIE

TUMEURS PRIMITIVES

CLASSIFICATION

Les tumeurs de la vessie comprennent deux grands groupes, les tumeurs *primitives* et les tumeurs *secondaires*. Je ne m'occuperai dans cette première partie que des tumeurs primitives, me réservant de parler des tumeurs nées des organes voisins ou éloignés et qui envahissent secondairement la vessie dans la deuxième partie de cet ouvrage.

Dans ce chapitre je vais essayer d'appliquer à la vessie une classification histologique qui réponde aussi bien que possible aux idées régnantes dans la science sur la spécificité cellulaire. Cette spécificité a été défendue avec talent par Bard et plus récemment par Hillemand, et je ne puis que renvoyer à leurs travaux pour la démonstration de la doctrine qui me sert de point de départ. Dans son livre d'Anatomie Pathologique, Bard prend pour base de sa classification générale des tumeurs l'origine des éléments néoplasiques et l'état de développement plus ou moins parfait auquel ces éléments parviennent dans chaque néoplasme.

Il me semble que l'on peut aller encore plus loin et que, pour certains organes, il nous est déjà permis de mettre en regard la structure du néoplasme avec la structure même de l'organe considérée dans sa période d'accroissement, ou lorsqu'il a déjà acquis son complet développement. Je vais faire une tentative de ce genre pour classifier les tumeurs de la vessie, croyant ainsi faciliter leur étude histologique. Je ne parle ici bien entendu que d'une classification

histogénique utile pour l'étude microscopique, car, au point de vue clinique, nous étudierons les tumeurs de la vessie en les classant d'après leurs caractères à l'œil nu.

Nous avons vu que trois tissus bien différenciés prennent part à la constitution de la vessie adulte : ce sont l'épithélium, le tissu conjonctif et le tissu musculaire lisse. Ces tissus constituent des espèces cellulaires distinctes, mais, ainsi que l'a bien montré Hillemand dans une thèse très remarquable (1), la notion d'espèce implique, pour une cellule comme pour un organisme plus complexe, la faculté de se reproduire en donnant naissance à des éléments semblables à la cellule mère ou à une des cellules ancestrales qui l'ont précédée dans son développement.

La morphologie cellulaire des tumeurs de la vessie me paraît confirmer cette loi de biologie générale.

Je ne puis accepter avec toutes les conséquences qu'elle comporte la loi de Müller modifiée par Bard : « le tissu qui forme une tumeur a son type identique dans un tissu spécifique embryonnaire ou dans un tissu spécifique de l'organisme à l'état de complet développement ». Bard a bien mis en lumière le rôle de la spécificité cellulaire dans les néoplasmes, mais je crois qu'il pousse trop loin les conséquences de cette spécificité en voulant introduire le mot *identique* dans la formule de la loi de Müller. Il existe en effet toute une série de néoplasmes dont les cellules, loin d'être identiques à des éléments embryonnaires ou adultes de l'état normal, s'en éloignent par des caractères essentiels. Rien n'est plus démonstratif à cet égard que le tissu des épithéliomas carcinoïdes, car on ne saurait trouver ni chez l'embryon, ni chez l'adulte de tissu identique à celui de ces tumeurs et cela tout aussi bien au point de vue de la morphologie que des propriétés biologiques de ce tissu. Point n'est besoin d'insister sur cette différence au point de vue morphologique. Au point de vue des propriétés biologiques, les différences ne sont pas moins frappantes. Dans quel tissu normal voit-on un groupement, je pourrais dire une colonisation cellulaire semblable? Dans

(1) Hillemand. *Spécificité cellulaire*. Th. Paris, 1889.

quel tissu trouve-t-on cette faculté de reproduction indéfinie et cette tendance aux transformations régressives ? Il existe donc dans la série des tissus néoplasiques des types qui ne sont pas *identiques* à ceux de la série des tissus normaux. Par conséquent, dans l'état actuel de nos connaissances, la nécessité d'une classe de tumeurs épithéliales *atypiques* s'impose, tout aussi bien au point de vue de l'anatomie pathologique qu'au point de vue de la clinique. La constitution de ce groupe de tumeurs atypiques n'est point, comme on pourrait le croire, en contradiction avec la théorie de la spécificité cellulaire. Nous ne savons pas si les cellules des carcinomes peuvent revenir en se reproduisant à la forme épithéliale dont elles dérivent. Si la possibilité d'une telle reversion atavique venait à être démontrée, ce serait un argument de plus en faveur de la spécificité cellulaire. Si au contraire les cellules épithéliales carcinomateuses ont perdu pour toujours la faculté de revenir dans leur descendance à leurs formes ancestrales, elles n'en seraient pas moins des cellules épithéliales ; elles constitueraient alors une variété détachée de la souche commune, une nouvelle espèce.

Avec Bard je pense qu'il importe de considérer dans une tumeur si elle répond au type embryonnaire ou au type adulte d'un tissu et pour ce faire je vais essayer de mettre en regard des types cellulaires néoplasiques, les types normaux de la vessie aux différents âges. J'examinerai successivement les trois tissus, épithélial, conjonctif et musculaire.

A. — TISSU ÉPITHÉLIAL

En étudiant les proliférations de l'épithélium vésical on peut distinguer dans les tumeurs qui en dérivent trois types distincts dans la forme des cellules et dans leur arrangement réciproque.

1° Dans le *premier type*, les cellules épithéliales forment un revêtement dans lequel tous les éléments sont de forme cylindrique, mais les plus superficiels, ceux qui limitent la surface libre, présentent un plateau cuticulaire terminal. Ce type épithélial peut

être rapproché de l'épithélium de l'intestin d'où naît l'allantoïde et de l'épithélium des villosités choriales ; c'est pourquoi je le nommerai *type allantoïdien*. On le rencontre à l'état pathologique dans certains états verruqueux de la vessie et dans quelques papillomes.

2° Dans le *deuxième type*, les cellules épithéliales reproduisent la structure de l'épithélium de la vessie adulte. C'est le *type vésical adulte*, qui comprend trois variétés répondant toutes trois à des formes normales de l'épithélium vésical. Ces variétés sont :

a) *Variété de revêtement commune*, dans laquelle les cellules épithéliales sont cylindriques, allongées, étagées en plusieurs couches stratifiées et les cellules limitantes sont de forme aplatie. A cette variété correspond la très grande majorité des papillomes vésicaux.

b) *Variété de revêtement à protoplasma clair*, dans laquelle la majorité des cellules sont plus ou moins polygonales et possèdent un gros noyau entouré de protoplasma clair. Ces tumeurs, qui sont surtout des papillomes, donnent exactement l'aspect de l'épithélium vésical décrit plus haut dans certains cas, surtout au niveau du trigone.

c) *Variété glandulaire*, qui comprend les adénomes reproduisant la structure des glandes de la vessie.

3° Dans le *troisième type*, les cellules épithéliales présentent les formes les plus variées et les groupes qu'elles constituent n'ont pas une texture harmonique comparable à celle de l'épithélium de la vessie pris à un stade quelconque de son développement : c'est le groupe à prolifération épithéliale atypique, qui comprend les cancers.

Comme on le voit par cet exposé, en proliférant, l'épithélium de la vessie peut reproduire sa forme adulte ou une de ses formes ataviques. Je ferai remarquer encore qu'un grand nombre des tumeurs que je fais rentrer dans le type de revêtement commun se rapprochent plutôt de l'épithélium de la vessie du fœtus ; je n'en ai pas fait un classement à part pour ne pas trop multiplier les divisions

et parce que les caractères différentiels ne sont pas assez tranchés entre l'épithélium de la vessie chez le fœtus et chez l'adulte.

Poursuivons cette étude sur les néoplasies des autres tissus.

B. — TISSU CONJONCTIF

Nous avons vu que ce tissu, d'abord muqueux dans ses phases embryonnaires, devient bientôt fibrillaire et plus riche en cellules et se constitue enfin en tissu adulte.

Dans les néoplasies nous trouvons :

1° Type vésical embryonnaire : myxome ou fibro-myxome, sarcome.

2° Type vésical adulte : fibrome papillaire.

3° Comme annexe aux tumeurs du tissu conjonctif je décrirai les angiomes.

C. — TISSU MUSCULAIRE

Ces tumeurs formées principalement par le tissu musculaire sont rares dans la vessie, aussi nous ne connaissons encore que les myômes formés par du tissu musculaire lisse arrivé à son complet développement. Nous n'avons par conséquent à décrire que les myômes adultes.

Personne ne saurait s'étonner de me voir adopter cette classification embryogénique pour les tumeurs conjonctives et musculaires : elle est acceptée en général pour les tumeurs.

Je crois rentrer dans la logique en classant de la même manière les néoplasies épithéliales.

La classification que je propose ici n'est pas dans mon esprit spéciale à la vessie : elle peut s'appliquer à l'étude des tumeurs épithéliales des autres organes. Lorsque j'ai étudié les épithéliomas des mâchoires, j'ai démontré que l'épithélium de la gencive adulte peut reproduire en proliférant tantôt le type adamantin, qui est une forme embryonnaire née de l'épithélium gingival chez le fœtus ; tantôt le type à globes cornés, qui se rencontrent aussi chez le

fœtus, tantôt sa forme adulte typique ou enfin une forme atypique. Lorsque dans le travail auquel je fais allusion, je décrivais ces faits, je n'avais pas encore saisi la liaison qui rattachait ces formes néoplasiques à celles des tumeurs des autres organes de l'économie.

Si à la lumière de ces faits nous étudions les épithéliomas glandulaires, nous comprendrons pourquoi ceux-ci reproduisent parfois, mais rarement, le type adulte : il s'agit alors de l'adénome vrai ; plus souvent le type embryonnaire, comme dans le foie l'épithélioma tubulé, comme dans la mamelle l'épithélioma sébacé. Plus souvent encore la néoformation est atypique, sans rapport avec la forme actuelle ou la forme atavique de l'épithélium dont elle naît.

Ces considérations me conduisent à diviser ainsi les tumeurs de la vessie :

- Tumeurs nées de l'épithélium.
  - Groupe atavique. Type allantoïdien. (Papillomes.)
  - Groupe vésical adulte....
    - Type de revêtement commun. (Papillomes.)
    - Type de revêtement à cellules claires. (Papillomes.)
    - Type glandulaire. (Kystes, adénomes.)
  - Groupe atypique. Épithélioma.
    - 1° Lobulé ou tubulé.
    - 2° Cylindrome.
    - 3° Carcinoïde.
    - 4° Réticulé.
    - 5° Myo-épithéliome.
- Tumeurs nées du tissu conjonctif.
  - Groupe atavique.
    - Sarcome.
    - Myxome.
    - Fibro-myxome.
  - Groupe adulte... Fibrome.
- Annexe aux tumeurs conjonctives... Angiomes.
- Tumeurs nées du tissu musculaire.
  - Groupe atavique.
  - Groupe adulte... Myôme adulte.
- Tumeurs hétérotopiques.
  - Kystes dermoïdes.
  - Épithéliomas cornés.
  - Chondromes.
  - Rhabdomyômes.
- Appendice..... Kystes hydatiques.

ANATOMIE PATHOLOGIQUE

Il existe une confusion regrettable dans les descriptions anatomo-pathologiques qui ont été données des tumeurs vésicales. Les auteurs, désireux d'accorder le genre anatomique avec la nature clinique des néoplasmes, se sont toujours efforcés d'établir un rapport entre les caractères macroscopiques et microscopiques des tumeurs d'une part, et leur bénignité ou malignité d'autre part. Rokitansky donna un jour aux tumeurs villeuses de la vessie le nom de carcinome villeux ; et quoiqu'il y ait déjà près de 40 ans que Virchow ait essayé de démontrer la bénignité des productions papillaires de la vessie, quoique Kocher, dans une description qui remonte à 1876, ait déclaré bénigne la nature clinique et histologique d'un de ces carcinomes villeux ; quoique Küster et d'autres aient protesté, on discute encore.

Tout aussi obscure est la conception, tout aussi confuse est la classification des autres tumeurs vésicales non villeuses et personne ne saurait dire ce qu'est un papillome ni ce qu'est un encéphaloïde.

A mon avis on a perdu assez de temps à vouloir concilier ces deux termes assez différents de la question : la forme macroscopique et la structure histologique des tumeurs.

Les classifications qui ont été données des tumeurs de la vessie, et que les auteurs suivent dans leurs descriptions, veulent être à la fois cliniques et anatomiques. En réalité elles ne sont ni anatomiques ni cliniques. Il serait sans doute désirable d'appliquer à la vessie la division des tumeurs en bénignes et malignes comme l'ont fait M. Pousson et M. Clado, mais on se trouve par là conduit à une confusion regrettable.

Les papillomes sont alors considérés comme des tumeurs béni-

gnes ; or ce terme de papillome a une signification à la fois macroscopique et microscopique, et un grand nombre de ces tumeurs, il faut le savoir, sont des épithéliomas capables de récidiver sur place et de se généraliser. Mon maître M. Guyon a dit très justement que nous attendons encore en clinique les papillomes promis par les statistiques. Autre exemple : le myxome figure parmi les tumeurs bénignes et l'on sait qu'au point de vue de la marche clinique et des récidives il n'y a guère de tumeur vésicale aussi maligne que le myxome.

En réalité la bénignité ou la malignité d'une tumeur dépend d'une série de caractères, du siège d'implantation, etc. parmi lesquels la structure occupe certainement une place importante ; mais à elle seule, l'histologie est impuissante à définir le pronostic d'une tumeur. Même en limitant à l'envahissement des tissus et à la récidive la caractéristique des tumeurs malignes, l'examen histologique seul ne peut nous donner les éléments de la solution : un épithélioma bien pédiculé, dont le pédicule n'est pas envahi par la prolifération épithéliale atypique, peut ne pas récidiver une fois extirpé. On peut objecter que si la tumeur avait vécu plus longtemps, elle aurait fini par envahir les parties voisines et devenir ainsi un véritable cancer. Je n'y contredis pas, mais d'un autre côté, qui saurait dire si le papillome le plus pur n'aurait pu se transformer en tumeur maligne ?

En clinique, ce qu'il faut dire, c'est que toute tumeur vésicale est maligne ou peut le devenir ; je dirai en traitant du pronostic par quelle série de caractères symptomatiques, macroscopiques et histologiques on peut prévoir le sort ultérieur du malade.

Je pense faire œuvre de clinicien en dissociant l'étude macroscopique et l'étude microscopique des tumeurs de la vessie et en ne conservant que les quatre grandes classes que j'ai admises dans ma classification histologique : 1° les néoplasies épithéliales, que je diviserai en non kystiques et en kystiques ; 2° les tumeurs conjonctives ; 3° les myômes ; 4° les tumeurs hétérotopiques. Je décrirai chacune de ces variétés au point de vue macroscopique, et pour exposer leur structure, je suivrai la classification histologique que j'ai donnée dans le chapitre précédent. J'aurai soin, en décrivant

les formes macroscopiques des néoplasmes, de dire quelle est la variété histologique qui le plus souvent leur correspond, mais je tiens à prémunir le lecteur contre cette erreur courante, très dangereuse en clinique, qui consiste à déduire la constitution histologique d'une tumeur de l'apparence qu'elle présente à l'œil nu.

I. — TUMEURS ÉPITHÉLIALES

1° Tumeurs épithéliales non kystiques.

a) *Caractères macroscopiques.*

Siège. — Il est classique de dire que le trigone et le bas-fond sont le siège le plus fréquent des néoplasmes vésicaux, que le col vient ensuite, puis la face postérieure, enfin que la face antérieure et le sommet sont rarement atteints. D'après mes recherches, la fréquence relative du siège des néoplasmes dans ces différentes régions, ne correspondrait pas tout à fait, surtout pour le trigone et la face antérieure de la vessie, à l'opinion classique.

D'après Féré on trouve :

Base	25
Base et paroi antérieure	3
Base et paroi postérieure	7
Base et paroi latérale droite	1
Base et paroi latérale gauche	2
Paroi postérieure	17
Paroi postérieure et paroi supérieure	5
Paroi postérieure et latérale gauche	2
Paroi antérieure	2
Paroi antérieure et supérieure	1
Paroi latérale gauche	2
Paroi latérale droite	2
Sommet	2
Col	3
Près de l'uretère gauche	8
Près de l'uretère droit	5
Tumeurs multiples	12
Tumeurs diffuses	8

Stein (1), sans donner de chiffres, indique aussi la prédominance du trigone et de la paroi postérieure. Les relevés de Pousson (2), portant seulement sur les tumeurs opérées, confirment encore cette donnée.

Fenwick (3), qui a étudié au point de vue statistique 634 tumeurs de la vessie, trouve 60 0/0 de tumeurs uniques, solitaires; parmi celles-ci 43 0/0 siégeaient au niveau de l'orifice de l'uretère droit et 26 0/0 au niveau de l'orifice uretéral gauche, 36 0/0 de ces tumeurs siégeaient dans la zone inférieure de la vessie.

Sperling (4) se borne à dire que les tumeurs vésicales sont plus fréquentes au niveau de la base. Je ne cite que pour mémoire la statistique de Zauchs (5), entachée de nullité, puisque cet auteur confond les néoplasies primitives et les secondaires.

Je n'ai pas voulu prendre pour base de ma statistique les observations des auteurs qui m'ont précédé; car, le plus souvent, le siège exact du néoplasme n'y est que vaguement indiqué.

M. Guyon (6) a trouvé sur 18 pièces 13 fois le néoplasme siégeant au niveau du bas-fond ou du trigone; 2 fois la tumeur occupait la paroi antérieure, et 3 fois elle était diffuse, infiltrée dans la paroi de la vessie et faisait plus ou moins corps avec elle.

J'ai fait les diagrammes des 88 tumeurs épithéliales de la vessie que j'ai vues, et par leur examen on peut facilement se rendre compte du siège de ces tumeurs.

Je suppose la vessie divisée en trois zones : une supérieure et une moyenne, qui se partagent la région comprise entre le sommet de l'organe et les orifices des uretères, et une inférieure, qui s'étend des uretères au col de la vessie : dans cette zone inférieure est compris le trigone.

(1) Stein. *Study of the tumours of the bladder.* New-York, 1885.

(2) Pousson. Th. de Paris, 1883.

(3) Fenwick. *British med. Journ.*, 1888, p. 433.

(4) Sperling. *Zur Statistik der primären Tumoren der Harnblase.* Th. Berlin, 1883.

(5) Zauchs. Th. München, 1887.

(6) Guyon. *Leçons sur les maladies de la vessie et de la prostate*, 1888, p. 334.

Zone supérieure	1
Zone moyenne seule	38
Zone moyenne et inférieure	3
Zone moyenne et inférieure, y compris le trigone	19
Zone inférieure seule, sans le trigone	3
Zone inférieure, y compris le trigone	3
Trigone seul	2
Face antérieure seule	2
Face antérieure et autres régions	27
Très grandes étendues de la vessie y compris le trigone	6
Très grandes étendues de la vessie, le trigone restant indemne	7

On voit d'après ces chiffres que M. Guyon disait juste lorsqu'il écrivait que la vessie peut être comparée à une boîte dont la moitié supérieure, formant le couvercle, reste presque toujours indemne. Ajoutons pour être plus précis, que la zone moyenne de la paroi postérieure de la vessie représente la région la plus fréquemment atteinte; puisque dans la moitié des cas les lésions se limitent à cette zone, et qu'en outre, elle participe très souvent aux lésoins de la zone inférieure, que le trigone soit intéressé ou ne le soit pas.

Le trigone lui-même est rarement le siège des néoplasmes; seul, il n'est guère plus fréquemment envahi que la paroi antérieure; et même, en comptant tous les cas où il a été envahi en même temps que les autres régions, on trouve qu'il n'a été atteint que 30 fois sur 88 cas. Remarquons encore que sur 13 observations où le néoplasme envahissait à la fois de grandes étendues de la vessie 7 fois le trigone est resté hors de cause.

On voit que dans les résultats de ma statistique je ne suis pas tout à fait d'accord avec les auteurs qui m'ont précédé. Ces auteurs n'ont pas étudié personnellement les cas qu'ils additionnent dans leur statistique, et un grand nombre des observations publiées sont très peu explicites à la lecture. C'est là, je crois, la principale raison du désaccord qui existe entre nos résultats.

La paroi antérieure de la vessie est rarement atteinte seule; je n'ai vu qu'une fois la lésion limitée à cette paroi; mais il n'est pas rare de la trouver envahie en même temps qu'une région voisine ou d'y constater l'existence de quelque tumeur pédiculée, dans les cas de néoplasmes vésicaux multiples.

On sait quelle est l'importance pratique, au point de vue chirurgical, de la question du siège des néoplasmes vésicaux. A cet égard il n'est pas sans intérêt d'insister sur l'extrême fréquence de l'implantation des tumeurs dans le voisinage immédiat des orifices uretéraux. Plus de la moitié des tumeurs épithéliales présentent cette implantation péri-uretérale, qui a longtemps arrêté, et arrête encore les chirurgiens dans les tentatives d'opérations radicales.

Nombre. — Fréquemment on trouve, au cours des opérations ou des autopsies, plusieurs tumeurs dans la vessie d'un même individu. Fenwick, dans le relevé déjà cité, estime à 40 0/0 le nombre des tumeurs multiples. Sur mes 82 observations il s'agissait 61 fois de tumeurs uniques et 21 fois de néoplasmes multiples, ce qui donne pour ces derniers une proportion approximative de 25 0/0, un peu inférieure à celle de Fenwick.

S'il est fréquent de trouver deux, trois ou quatre tumeurs dans une vessie, on peut en rencontrer aussi un très grand nombre, disséminées sur toute la surface de la muqueuse : dans ce dernier cas, il s'agit presque toujours de ces tumeurs villeuses dont la planche I montre un bel exemple et auxquelles les Anglais ont donné le nom de *maladie villeuse*. Les anciens, Richter, Desault entre autres, ont signalé ces cas ; parmi les modernes, je citerai Bowbly et Thompson, qui en ont décrit des exemples remarquables.

En dehors de la maladie villeuse, on trouve souvent plusieurs tumeurs dont la plupart s'attachent aux parois par un mince pédicule, tandis qu'une ou deux d'entre elles présentent un pédicule plus large : l'examen microscopique révèle souvent alors que la constitution histologique de l'une ou de plusieurs de ces tumeurs, bénignes en apparence, est celle des épithéliomas.

Dans d'autres cas plus rares, on trouve à côté d'un cancer macroscopique un ou plusieurs petits papillomes plus ou moins frangés ; plus rarement encore, on peut trouver, comme le représente la planche V, deux tumeurs accolées, toutes deux ayant une apparence cancéreuse.

On comprend toute l'influence clinique de la multiplicité fré-

quente des néoplasies épithéliales de la vessie : c'est cette notion qui, lorsque nous pratiquons l'examen endoscopique, nous oblige, alors que nous aurions découvert un premier néoplasme, à bien explorer toute l'étendue de la cavité vésicale : et qui, en thérapeutique, nous impose la nécessité d'une méthode opératoire qui, comme la taille de Franco, permette d'explorer à l'aise la surface entière de la vessie.

Forme.— Rien n'est plus variable que la forme des tumeurs de la vessie d'origine épithéliale.

Ce qu'il importe surtout à l'opérateur, c'est de connaître les connexions de la tumeur avec les parois de la vessie. C'est sur l'étude de ces connexions qu'a longuement insisté M. Guyon dans ses considérations générales sur les tumeurs de la vessie.

A ce point de vue sa classification est la suivante : *a*) *Tumeurs implantées*, dont les unes sont *pédiculées* et les autres *sessiles* et *b*) *Tumeurs infiltrées*. Elle a été adoptée par Pousson, et doit être présente à tous les esprits.

Cette classification est clinique au premier chef : en effet, les tumeurs implantées peuvent être extirpées ; les tumeurs infiltrées ne sont susceptibles, d'après un grand nombre de chirurgiens, que d'une intervention palliative. Je crois utile de diviser la classe des tumeurs infiltrées en deux groupes, suivant que ces tumeurs font ou ne font pas saillie dans l'intérieur de la cavité vésicale, car les mêmes méthodes opératoires ne sont pas applicables dans ces deux cas. Par conséquent, au point de vue de la forme du néoplasme et de son mode d'implantation, j'étudierai les tumeurs épithéliales en les divisant comme il suit :

Tumeurs implantées	pédiculées. sessiles.
Tumeurs infiltrées	saillantes dans la cavité vésicale (encéphaloïdes). non saillantes (cancroïdes).

La fréquence relative de ces différentes formes est, d'après mes 78 observations personnelles de tumeurs épithéliales, la suivante :

Tumeurs	pédiculées	28
»	sessiles	9
»	encéphaloïdes	31
»	cancroïdales	10
		78

A. Tumeurs implantées. — 1° *Tumeurs pédiculées.* La statistique ci-dessus ne se rapporte qu'aux observations dans lesquelles ces tumeurs se rencontrent à l'exclusion des autres variétés ; les tumeurs pédiculées paraissent donc un peu moins fréquentes que les tumeurs encéphaloïdes ; mais, si on ajoute à ces cas tous ceux dans lesquels les tumeurs pédiculées accompagnent les autres variétés, on trouve qu'elles sont plus fréquentes que toutes les autres tumeurs vésicales.

C'est à ces tumeurs pédiculées surtout que s'applique ce que nous avons dit sur la multiplicité des néoplasmes épithéliaux en général. Leur aspect est d'ailleurs très variable.

Pour la plupart, pendant les opérations, ces tumeurs apparaissent, à première vue, comme des excroissances mamelonnées, de couleur rosée ou rouge, assez largement assises sur la muqueuse plus pâle de la vessie. Leur surface étalée comme un champignon cache leur point d'implantation. En les touchant on se rend compte de leur extrême friabilité. L'ensemble de leur masse est très molle, douce au toucher, et glisse entre les doigts comme si leur surface était enduite de mucus ; aussi, pour que ces tumeurs résistent quelque peu à la traction d'une pince, il faut en saisir entre les mors de l'instrument des fragments considérables. Lorsqu'on les attire avec les doigts ou avec un instrument, on se rend compte qu'elles sont attachées à la muqueuse par un pédicule que la traction étire facilement. Le pédicule est souvent aplati latéralement ou de haut en bas ; il est d'ailleurs très court, et se confond avec la muqueuse, à ce point, que, lorsqu'on tire sur la tumeur, c'est la muqueuse elle-même qui le constitue presque complètement. La muqueuse du corps de la vessie glisse facilement sur la musculeuse, grâce à la

traction exercée sur la tumeur, et lorsqu'on coupe à la base ce pédicule chirurgical, c'est la muqueuse elle-même et non le vrai pédicule de la tumeur que l'on sectionne. Cette disposition explique pourquoi il est nécessaire de faire 4 ou 5 points de suture pour fermer la plaie de la muqueuse après la section d'un pédicule très mince en apparence.

D'autres tumeurs, plus rares, paraissent plus solidement attachées aux parois de la vessie ; leur pédicule est plus ferme, et, lorsqu'on les attire, la muqueuse ne glisse pas sur la couche musculeuse ; ce fait s'explique par la plus ou moins grande quantité de tissu fibreux contenue dans le pédicule, et n'a aucun rapport avec la bénignité ou la malignité de la tumeur.

Ces mêmes tumeurs pédiculées, que je viens de décrire, présentent un tout autre aspect lorsqu'on les examine flottant dans un liquide. Lorsqu'on les regarde au cystoscope, ou lorsqu'elles sont plongées et suspendues dans un bocal plein de liquide, on voit souvent des villosités s'élever de leur surface sous forme de filaments, finement ramifiés, de couleur rosée chez le vivant ; elles prennent alors l'apparence représentée sur la planche I. Mais il ne faut pas croire que toutes les tumeurs pédiculées soient villeuses; souvent on en rencontre dont la surface est simplement lobulée, comme on peut en voir un exemple sur la planche II.

A la coupe, les tumeurs pédiculées villeuses paraissent formées par un axe très court et plus ou moins épais qui donne attache, sans division dichotomique, à toute une série de fins embranchements eux-mêmes subdivisés ; je comparerai ce mode de division ramifié à celui des branches du saule commun de nos campagnes. Dans les tumeurs non villeuses, la division de l'axe se fait suivant un mode dichotomique plus régulier.

Ces formes de tumeurs pédiculées ne sont pas, comme on le pense généralement, de simples papillomes bénins. Sur 28 tumeurs bien pédiculées, je compte 13 tumeurs typiques qu'on pourrait appeler bénignes, et 15 épithéliomas atypiques. Mais si toutes les tumeurs épithéliales pédiculées ne sont pas bénignes, en revanche toutes les

tumeurs bénignes appartenant à ce groupe épithélial se sont présentées à l'examen macroscopique sous la forme pédiculée.

En dehors de la forme commune des tumeurs pédiculées que nous venons d'étudier, il existe des variétés plus rares qui méritent une mention particulière ; je veux parler de la maladie villeuse et des tumeurs pédiculées à surface lisse.

Les *villosités* sont fréquentes sur toutes les variétés, épithéliales ou autres, des tumeurs de la vessie dont elles hérissent la surface ; elles sont alors simplement surajoutées à la tumeur principale, dont elles ne changent pas le pronostic. Cette particularité des tumeurs vésicales n'a pas été expliquée par les auteurs ; Virchow (1) seul fait remarquer qu'il n'est pas besoin pour l'expliquer, d'invoquer la présence des papilles dans la vessie, car on trouve de pareilles formations villeuses sur d'autres muqueuses non papillaires. Sans essayer moi-même de donner une explication, je ferai remarquer, avec Hache, que la forme villeuse est fréquente dans les cancers de la vésicule biliaire qui, comme ceux de la vessie, évoluent dans une cavité pleine de liquide.

Je crois inutile de conserver le nom de *maladie villeuse* employé par les auteurs anglais. Cette désignation, imitée des autres dénominations anglaises que nous avons eu le tort d'accepter, comme la maladie kystique du testicule de Curling, s'applique suivant les auteurs à deux affections entre lesquelles il n'existe aucune parenté nosologique. D'un côté il s'agit de néoplasies vraies, de ces polypes villeux multiples représentés dans la planche I, tandis que d'un autre côté nous avons affaire à une affection que je considère comme une forme de cystite. Dans ce dernier cas, on voit la muqueuse vésicale tapissée d'un fin gazon de villosités.

Keyes (2) rapporte un exemple remarquable de cette affection : chez un homme de 24 ans Keyes avait déjà pratiqué trois tailles périnéales successives, lorsqu'il se décida à faire une incision hypogastrique ; la muqueuse vésicale apparut alors recouverte d'un semis de fines villosités saignantes, qui occupaient le trigone, la

(1) Virchow. *Traité des tumeurs.* Trad. française, vol. I, p. 336.
(2) Keyes. *Jour. of cut. and genit.-ur. dis.*, 1887, p. 242.

paroi antérieure et une portion du sommet de la vessie : ce malade guérit par le grattage. Strong (1), croyant à une tumeur maligne chez une femme, dilata l'urèthre et trouva de petites touffes de villosités qu'il enleva par le raclage. J'ai opéré moi-même en 1889 un homme de 40 ans qui depuis sept ans souffrait d'une violente cystite : toute la surface intérieure de la vessie était parsemée de granulations et de villosités; je fis à la curette l'abrasion de la muqueuse et le malade guérit. Au microscope, je constatai qu'il s'agissait de petits prolongements papillaires du derme, plus ou moins vasculaires, tapissés de plusieurs couches de cellules épithéliales. Il n'est pas rare de voir, dans les vieilles cystites des néoplasiques, cette forme villeuse de l'inflammation, plus ou moins prononcée.

Les *tumeurs pédiculées à surface lisse* sont beaucoup plus rares que les villeuses ou les framboisées. J'en ai pourtant observé deux variétés à *long pédicule* et à *court pédicule*.

Chez un malade de 35 ans qui présentait depuis 7 mois des hématuries ayant les caractères des saignements néoplasiques, je vis à l'endoscope, près de l'orifice uretéral droit et un peu en dehors de lui, une forme bizarre de néoplasme (fig. 6 *bis*) : sur la muqueuse se trouvait

Fig. 6 *bis*.

implanté un mince pédicule, long de 3 à 4 centimètres, lisse et cylindrique, qui à son extrémité terminale s'élargissait en forme de massue arrondie. Cette tumeur fut extirpée par la taille hypogastrique, et, à l'examen histologique, je la trouvai constituée par un axe conjonctif fort vasculaire, recouvert de cellules cylindriques étagées. Dans l'ob-

(1) Strong, *Boston Med. and Surg. Jour.*, 17 juillet 1890.

servation 16 se trouve un autre exemple de ces formes de tumeurs lisses à long pédicule : ce malade, de la clientèle particulière de M. Guyon, avait une tumeur lisse présentant exactement la forme d'une figue qui aurait été implantée par sa petite extrémité. Je citerai enfin un troisième exemple qui présente assez bien, avec un pédicule plus long encore, l'aspect de la tumeur du premier malade dont je viens de parler ; dans ce dernier cas on trouvait en même temps que la tumeur pédiculée un gros cancer encéphaloïde. (Collection de M. Guyon, pièce n° 217.)

Civiale cite plusieurs de ces tumeurs à long pédicule, et notamment une de la grosseur d'une cerise, attachée par un long et grêle filet sur la face antérieure de la vessie à un centimètre et demi au-dessus de l'orifice de l'urèthre qu'elle obstruait souvent au point d'empêcher l'écoulement de l'urine. Ultzmann représente, dans sa figure 166, un néoplasme pédiculé qui ressemble beaucoup à celui de notre figure endoscopique.

Les *tumeurs pédiculées à surface lisse et à court pédicule* sont assez rares. La planche VII en représente un exemple remarquable que j'ai pu recueillir grâce à l'amabilité de M. Horteloup. Il s'agit d'un homme de 52 ans (obs. 78) qui mourut dans le service de ce chirurgien : la vessie était remplie par un énorme néoplasme arrondi, régulier qui s'implantait sur la muqueuse au niveau du bas-fond par un pédicule court, large de 2 cent. 1/2 et épais de 1/2 cent. à peine. Malgré son énorme volume, on aurait pu extirper ce néoplasme assez facilement. Tout dernièrement, j'ai eu l'occasion d'observer, chez un homme de 52 ans, une autre tumeur, absolument semblable à la précédente, à ce point qu'on peut à peine les distinguer l'une de l'autre par l'examen macroscopique ; mais ces deux tumeurs sont très différentes au microscope : la première est un épithélioma carcinoïde, tandis que la seconde est un fibro-myxome.

2° *Tumeurs sessiles.* — Les tumeurs sessiles vraies, faisant saillie dans la cavité vésicale sans être rattachées aux parois par une partie plus étroite, sont rares (9 cas sur 78) ; mais on trouve fréquemment des formes de transition entre ces tumeurs et celles qui sont franchement pédiculées Je considère comme tumeurs sessiles celles qui ne peuvent être pédiculisées ou qui du moins ne le sont qu'en appa-

rence, c'est-à-dire aux dépens même de leur masse, qu'on étrangle entre les doigts ou avec l'instrument ; la coupe, au niveau dece pédicule, se fait alors en plein tissu néoplasique et non sur la muqueuse saine, au moins en apparence. Les tumeurs sessiles, qu'elles soient ou non villeuses à leur surface, sont profondément implantées, elles envahissent la muqueuse et souvent, au microscope, on rencontre des nids épithéliaux jusque dans la couche musculaire. Ce qui domine l'histoire de ces tumeurs sessiles, c'est le fait des profondes racines apparentes ou inaperçues à simple vue, que ces tumeurs poussent dans les couches sousjacentes à la muqueuse vésicale.

Au point de vue de leur nature je me bornerai à dire que les 9 tumeurs sessiles que j'ai examinées, étaient des épithéliomas variables dans leur structure.

B. Tumeurs infiltrées. — M. Guyon a établi une distinction essentielle entre les tumeurs infiltrées, en faisant voir qu'il existe deux variétés fort différentes d'infiltration : 1° l'infiltration larvée ; 2° l'infiltration macroscopique.

L'*infiltration larvée* ne peut s'apercevoir qu'avec le secours du

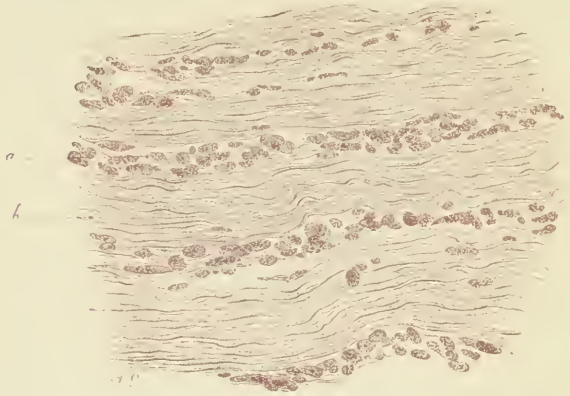

Fig. 7. — Infiltration larvée de la couche musculaire dans un épithélioma de la vessie. *a*, cellules épithéliales ; *b* tissu musculaire.

microscope ; les cellules d'un épithélioma s'infiltrent en suivant les traînées du tissu conjonctif, je dirai mieux, en suivant les voies

lymphatiques, dans les couches sous-jacentes à la muqueuse ; elles atteignent ainsi la sous-muqueuse et la musculeuse. Dans la figure 7 on peut voir un bel exemple de cette infiltration larvée de la couche musculaire par un épithélioma de la muqueuse.

Certaines tumeurs de la vessie présentent une infiltration macroscopique de l'épaisseur des couches du réservoir : ce sont celles qu'il convient de désigner sous le nom de tumeurs infiltrées. J'en distinguerai deux variétés, suivant qu'elles font ou non saillie dans l'intérieur de la cavité vésicale.

1° *Tumeurs infiltrées saillantes dans la cavité vésicale.* — Tumeurs cérébriformes ou encéphaloïdes. Ces néoplasies sont très fréquentes dans la vessie ; souvent elles sont fort étendues et il n'est pas rare de les voir englober presque tout le réservoir (obs. 13 et 29).

A l'ouverture de ces vessies, la cavité de l'organe apparaît plus ou moins remplie par une masse fongueuse déchiquetée, largement implantée sur les parois de la vessie : une urine sale, fétide, mêlée de caillots et de lambeaux putréfiés, détachés du néoplasme, s'écoule souvent à l'ouverture de pareilles vessies.

Chez le vivant la couleur de ces tumeurs est rouge foncé, souvent ecchymotique par endroits ; leur consistance est molle dans leur ensemble, un peu plus ferme, et comme grenue en certains points. Avec la curette ou avec l'anse galvanique, il est facile de détacher toute ou presque toute la portion de la tumeur qui fait saillie dans l'intérieur de la vessie ; et cela sans que, d'habitude, on ait à redouter l'ouverture de vaisseaux méritant une ligature. Il est même remarquable de voir la petite quantité *de sang* qui s'écoule lorsqu'on gratte énergiquement ces néoplasmes.

La coupe macroscopique de ces tumeurs ne diffère guère de celle des néoplasmes décrits plus haut ; comme ces derniers, elles sont formées de plusieurs lobes, réunis ensemble par de faibles liens ; et la coupe s'effrite si facilement, que, pour obtenir de bonnes préparations microscopiques, il est presqu'indispensable de faire l'inclusion de ces tumeurs dans la celloïdine.

La différence essentielle entre ces tumeurs et les tumeurs pédicu-

lées ou sessiles se trouve dans les rapports qu'affecte le néoplasme avec les parois de la vessie. Lorsque par le grattage on a séparé toute la portion saillante de la tumeur, il reste au niveau de son point d'implantation une surface rugueuse, inégale, déchiquetée, qui montre à quel point cette opération est incomplète : l'infiltration néoplasique est évidente, et elle s'étend le plus souvent jusque dans la couche musculaire, parfois plus loin, jusqu'aux limites extérieures de la vessie, ou même au delà, dans les tissus voisins.

Au point de vue histologique, ces néoplasmes sont tous des épithéliomas, présentant la structure la plus variée suivant les cas, depuis l'épithélioma lobulé, qu'on pourrait presque confondre avec un papillome du type vésical adulte, jusqu'au cylindrome ou l'épithélioma réticulé. Cliniquement, de telles néoplasies sont toujours malignes dans leur évolution.

2° *Les tumeurs infiltrées ne faisant pas saillie dans la cavité de la vessie* méritent le nom de cancroïdales par leur ressemblance macroscopique avec les cancroïdes de la peau.

Petites, limitées dans certains cas (obs. 35) elles sont, la plupart du temps, fort étendues. Elles apparaissent mamelonnées, bosselées et irrégulières, fronçant à leur niveau la surface muqueuse comme dans le cas représenté dans la planche IV; ou bien encore sous la forme de tumeurs ulcérées à bord surélevés, à surface grenue, irrégulière. Certaines tumeurs ont tout l'air d'être sous-muqueuses dans leur plus grande étendue ; mais de place en place des ulcérations serpigineuses détruisent la membrane muqueuse et laissent voir au-dessous la masse néoplasique. (Pl. V.)

Dures ou fermes au toucher, ces tumeurs infiltrent profondément la vessie, dont la surface extérieure se trouve parfois soulevée par leurs bosselures ; souvent encore, elles envahissent les parties voisines comme si la tumeur, ne se développant guère dans l'intérieur de la cavité vésicale, épuisait au dehors sa puissance proliférante.

Dans un cas j'ai observé une variété curieuse de ces néoplasmes infiltrés que j'ai fait reproduire dans la planche VI. La vessie tout entière est envahie par le néoplasme, qui se présente sous la forme

d'un *cancer concentrique*, bosselé au dehors, assez régulier, mais ulcéré en dedans, du côté de la cavité vésicale.

C'est dans la forme cancroïdale qu'on trouve surtout les propagations continues ou discontinues dont nous parlerons bientôt.

Histologiquement ces cancroïdes vésicaux diffèrent des cancroïdes cutanés par ce caractère essentiel que leurs cellules ne sont pas réunies entre elles par des filaments protoplasmiques. Au point de vue de leur structure, ces tumeurs comprennent différentes variétés d'épithéliomas.

Propagation des néoplasmes épithéliaux. — Les auteurs admettent que les néoplasmes de la vessie se propagent rarement aux organes voisins et que, plus rarement encore, ils donnent lieu à l'infection ganglionnaire ou à l'infection générale. Cette vie toute locale, même des tumeurs malignes, des vrais cancers, est expliquée par ce fait que la vessie ne possède pas de lymphatiques et que, partant, la propagation ne peut se faire que de proche en proche, par envahissement successif des tissus ; ce n'est que lorsque le néoplasme atteint ainsi le tissu cellulaire sous-péritonéal que l'invasion ganglionnaire est à craindre. A ces arguments, on en ajoute un autre d'ordre plus général : les inflammations de la vessie ne s'accompagnent pas d'engorgement ganglionnaire ; on fait remarquer encore, au point de vue physiologique, que la vessie joue le rôle d'un simple réservoir, et qu'à ce titre elle n'a pas besoin de réseau lymphatique. J'avoue n'être pas convaincu par ces arguments.

Aux considérations anatomiques, je répondrai en renvoyant le lecteur à ce que je dis plus haut sur les lymphatiques normaux de la vessie dont l'existence est indiscutable.

S'il est démontré que la vessie n'absorbe pas les solutions salines lorsque son épithélium est intact il est également démontré que l'absorption se fait lorsque cet épithélium est altéré et ces expériences viennent, plutôt qu'elles ne l'infirment, confirmer l'existence des lympathiques dans la muqueuse vésicale. D'un autre côté je ferai remarquer que le derme de la muqueuse vésicale est fait de tissu conjonctif, que le muscle vésical lui-même fonctionne comme

tous les autres muscles et que nier théoriquement les lymphatiques de la vessie, c'est renverser du même coup toute l'histologie moderne du tissu conjonctif, dont les espaces plasmatiques communiquent avec les lymphatiques, et c'est remettre en question toute la physiologie de la substance musculaire.

Aux arguments cliniques, j'opposerai d'abord les faits de péricystite qui ne peuvent s'expliquer sans une migration par la voie lymphatique des micro-organismes, et ensuite je me permettrai de faire remarquer que si l'on n'a pas trouvé les ganglions engorgés dans les cystites et dans le cancer de la vessie, c'est peut-être qu'on ne s'est pas donné assez de peine pour les chercher, car pour mon compte, je les ai presque toujours rencontrés.

J'étudierai la propagation des tumeurs épithéliales de la vessie dans ses modalités : 1° de propagation continue ; 2° de propagation par contact ; 3° de propagation ganglionnaire ; 4° de généralisation.

Propagation continue. — En thèse générale, les cancers de la vessie se propagent moins souvent aux organes voisins que les néoplasmes nés des parties voisines (utérus, prostate, etc.), n'envahissent eux-mêmes secondairement la vessie.

Les tumeurs pédiculées ont le plus souvent une vie exclusivement intravésicale, mais nous verrons plus loin que ces tumeurs peuvent se reproduire sur place après leur extirpation, qu'elles peuvent encore se transformer en tumeurs sessiles ou infiltrées, et que, dans ce dernier cas, elles acquièrent tout naturellement les propriétés des néoplasmes infiltrés, au point de vue de la propagation. En dehors même de ces faits, une de nos observations (n° 9) montre que des tumeurs pédiculées justiciables du diagnostic histologique « papillomes » peuvent donner lieu à une généralisation cancéreuse tout en ne se reproduisant pas localement après leur extirpation. Il s'agit dans cette observation d'un jeune homme de 26 ans, qui subit la taille hypogastrique pour des papillomes multiples de la vessie : deux ans après, ce malade mourut et, à l'autopsie, on constata que la vessie était saine, mais qu'il existait des noyaux cancéreux dans les poumons.

Les tumeurs sessiles et les tumeurs infiltrées envahissent souvent la paroi de la vessie bien plus profondément que ne pourrait le faire soupçonner l'examen macroscopique ; nous avons d'ailleurs insisté plus haut sur cette infiltration larvée, très importante au point de vue des résultats opératoires éloignés. Ces mêmes variétés de néoplasies peuvent, quoique assez rarement, se propager aux organes voisins par envahissement successif des tissus.

La *prostate* a été envahie dans 5 de nos observations (1) et la rareté de ces cas contraste avec la fréquence relative de l'invasion de la vessie dans le cancer prostatique. Plus rarement encore le néoplasme franchit les limites de la vessie et envahit les *vésicules séminales* (obs. 26, 29 et 52) ou l'*urèthre* aux alentours du col (obs. 52). Très rares aussi sont les cas de propagation du cancer à l'*uretère :* je n'ai observé cette propagation qu'une fois et je n'en trouve pas dans les auteurs d'exemple concluant. Fenwick (2) parle bien d'un cancer de la muqueuse qui s'est propagé à la musculeuse et qui s'est ensuite développé le long et autour de l'uretère, et le même auteur cite une pièce analogue dans le Westminster Museum, n° 486 ; mais rien ne prouve que l'uretère ait été envahi dans ces cas par le néoplasme. Je croirais plutôt qu'il s'agit de cette forme assez commune de propagation circum-uretérale du cancer de la vessie, dans laquelle l'uretère se trouve entouré et comprimé par la masse néoplasique. J'insisterai bientôt sur les conséquences anatomiques et cliniques de cette disposition.

Dans certains cas, le *péritoine* qui recouvre la vessie se trouve seulement soulevé par les nodosités du néoplasme sous-jacent, ou encore il est envahi et englobé lui-même par le cancer, qui se présente sous la forme de petits tubercules saillants (obs. 62 et 77). D'autres fois le péritoine est perforé par le néoplasme et il s'ensuit une péritonite mortelle, comme dans le cas rapporté par Gœtz (3). Plus souvent il se forme des adhérences péritonéales qui limitent des

(1) Nos 1, 29, 52, 62 et 71.
(2) Fenwick. *Lancet*, 1889, p. 1171.
(3) Gœtz. *Bull. Soc. anat.*, 1875, p. 688.

loges séparées et c'est dans ces loges que s'ouvre la perforation vésicale : nos observations 58 et 80 en sont un exemple.

Par l'intermédiaire des adhérences péritonéales le cancer de la vessie peut s'ouvrir dans l'*intestin*. Féré (1) cite plusieurs exemples de ce mode de propagation que je n'ai pas observé moi-même. Rayer a vu un cancer de la vessie propagé au côlon transverse; Worthington et Morgan ont décrit des communications avec les anses de l'iléon. Moins rare serait la propagation au rectum et on cite à cet égard les cas de Bonet, de Morgan, de Ciniselli. Je ferai remarquer au sujet de ces propagations au tube intestinal, que les observations sont souvent peu concluantes et que, pour la plupart, elles laissent un doute dans l'esprit sur le véritable point de départ de la néoplasie. A cet égard mon obs. 76 est très instructive : dans la vessie existait une grande masse fongueuse recouverte de villosités ; vers le sommet de l'organe, on voyait deux perforations qui conduisaient dans une cavité intermédiaire à la vessie et à l'intestin ; d'un autre côté cette cavité présentait une perforation qui la faisait communiquer avec l'anse oméga. Dans l'intestin le néoplasme était petit, il s'étalait dans la cavité intermédiaire et s'épanouissait surtout dans l'intérieur de la vessie. Les premiers symptômes dont le malade se plaignit furent des symptômes vésicaux ; à l'autopsie, et pièces en main, tout paraissait démontrer que le néoplasme vésical avait secondairement envahi l'intestin, mais l'examen histologique ayant démontré que le néoplasme vésical était un épithélioma cylindrique contenant des cellules caliciformes, le doute ne saurait subsister. Le néoplasme avait pris naissance dans l'intestin et envahi secondairement la vessie.

Le tissu cellulaire du bassin, *les os eux-mêmes* peuvent être envahis par un cancer de la vessie. Deux fois j'ai vu la dégénérescence cancéreuse du squelette. Chez le malade de l'observation 62 le néoplasme envahissait le corps du pubis ; chez celui de l'observation 26 la branche horizontale du pubis et la cavité cotyloïde elle-même étaient englobées dans la masse néoplasique. Dans ce dernier

(1) Féré. *Loc. cit.*, p. 55.

cas il ne s'agissait peut-être pas d'une propagation directe, car la masse néoplasique, qui s'étendait jusqu'à mi-cuisse, était séparée par un peu de tissu cellulaire de la tumeur vésicale ; il est possible que ce fût une tumeur de généralisation ganglionnaire ou un noyau osseux secondaire à l'infection générale, car ce malade présentait des noyaux de généralisation dans les poumons. Holt (1), Barbié du Bocage (2) citent des faits dans lesquels la ceinture pelvienne a été intéressée par le néoplasme, et Féré rapporte l'autopsie d'un malade dont le promontoire et les corps vertébraux de la région lombaire étaient envahis.

Chez la femme, je n'ai jamais vu la propagation au *vagin* et le seul cas cité par Féré, qui appartient à Launois, me paraît douteux. Sur une pièce d'autopsie, sans renseignements cliniques, on constatait des lésions très avancées de la vessie coïncidant avec une lésion limitée du vagin.

Propagation par contact. — Je ne veux pas refaire ici l'historique banal de la propagation du cancer par contact direct et des expériences sur la greffe cancéreuse. Je renvoie le lecteur à la Revue publiée par Pilliet (3).

En ce qui concerne la vessie, il est impossible, lorsqu'on examine un grand nombre de pièces de néoplasmes épithéliaux, de ne pas être frappé de leur multiplicité et de la fréquence des lésions se correspondant exactement sur des points opposés de la muqueuse. J'ai observé plusieurs exemples de cette dernière disposition, qu'on trouve signalée par-ci, par-là dans des observations isolées (Fenwick, Küster, etc.).

Tous les auteurs insistent sur l'existence fréquente de petits papillomes autour de la base des cancers ; or, pour moi, ces petits papillomes sont les fils de la tumeur principale : ils sont dus à une véritable greffe épithéliale. Je donne ici (fig. 8) le dessin d'une coupe histologique passant dans l'axe d'une petite tumeur pédiculée de la

(1) Holt. *Trans. of the pathol. Soc.* London, 1854, p. 201.
(2) Barbié du Bocage. *Bull. Soc. anat.*, 1828, p. 172.
(3) Pilliet. *Revue de chirurgie*, 1888.

vessie; la tumeur est fongiforme, et, sur le point où elle se trouve en contact avec la muqueuse vésicale, on voit le début de la prolifération épithéliale qui va donner naissance à une nouvelle tumeur. Je ne veux pas discuter pour le moment si c'est l'épithélium vésical

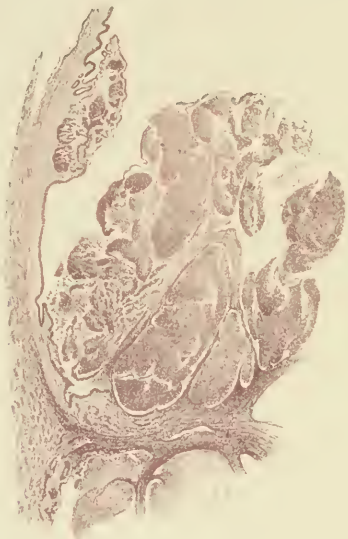

FIG. 8. — Tumeur épithéliale typique pédiculée de la vessie ayant déterminé dans la muqueuse une greffe épithéliale par contact; entre la greffe et le pédicule de la tumeur existe un espace où la muqueuse est saine.

qui prolifère ou si ce sont des cellules détachées de la tumeur qui continuent à vivre et à se développer ainsi; cette discussion n'aurait qu'une importance théorique; mais le fait de la propagation par contact est lui-même indiscutable.

Si on examine la surface de la muqueuse vésicale dans la figure 8 on remarquera qu'entre le point où s'est développée la tumeur secondaire et le pédicule de la néoplasie primitive il existe un espace où l'épithélium est normal; puis, déjà aux approches du pédicule, on voit de nouveau l'épithélium de la vessie entrer en prolifération.

Ce fait de l'invasion secondaire par contact des portions de la muqueuse voisines de la racine des tumeurs pédiculées est presque constant dans la vessie ; on peut encore le constater dans la fig. 13.

Je ferai ressortir à propos du traitement toute l'importance clinique de ces constatations ; mais, dès maintenant, on peut comprendre pourquoi les tumeurs pédiculées récidivent si souvent, et pourquoi, si l'on veut éviter ces récidives, il faudra se résoudre aux larges opérations, même dans les cas les plus simples en apparence.

Propagation ganglionnaire. — « On trouve à peine une dizaine « de cas dans lesquels l'engorgement des ganglions lymphatiques « soit signalé », écrit Féré, seul auteur qui donne un chiffre à propos de cette propagation.

A la fin de ce volume je rapporte le résultat des autopsies de 17 cancers de la vessie dans lesquels j'ai *cherché* les ganglions cancéreux : sur ce nombre, 11 fois les ganglions étaient envahis (1). Dans ces 11 observations il s'agissait 6 fois de tumeurs n'ayant pas dépassé les limites de la vessie et une fois même, le néoplasme paraissait limité dans la muqueuse vésicale. Je possède les coupes histologiques des ganglions de ces 11 observations ; elles attestent la propagation du néoplasme.

Souvent les ganglions sont peu développés et on ne les trouve qu'en les cherchant le long des vaisseaux hypogastriques ; c'est là que les ganglions se trouvent, cachés dans le tissu cellulaire. Parfois on en rencontre jusqu'au niveau de la bifurcation de l'artère iliaque primitive et plus rarement on voit les ganglions lombaires eux-mêmes dégénérés ; deux fois pourtant j'ai vu la masse ganglionnaire s'étendre jusqu'au diaphragme ; une de ces pièces est représentée dans la planche IV; le second cas est celui de l'observation 71.

Cette dégénérescence des ganglions lombaires a été vue aussi par Ranking (2). Alors même que la propagation ganglionnaire ne

(1) Ce sont les observations n°s 13, 19, 26, 38, 56, 62, 67, 71, 74, 77 et 81. Dans les autres autopsies on n'a pas cherché les ganglions.

(2) Ranking. *British med. Jour.*, 1863, vol. II, p. 209.

monte pas si haut on peut voir des masses énormes de ganglions iliaques comprimer les gros vaisseaux ; la planche V représente un bel exemple de cette disposition que j'ai pu constater également à l'autopsie d'autres sujets.

Cette dégénérescence ganglionnaire peut être constatée en clinique. A l'hôpital j'ai vu tout dernièrement un homme atteint de cancer de la vessie avec une grosse masse ganglionnaire dans la fosse iliaque droite, mais le malade ayant quitté le service je n'ai pu suivre son observation.

Généralisation. — Les faits de généralisation sont rares dans le cancer de la vessie. Holmes (1) a vu une tumeur secondaire des *méninges encéphaliques*. Cruveilhier (2) en a vu dans le *foie* et Chouppe (3) dans le *péritoine* et la *plèvre*. Parmi nos observations on voit deux fois la généralisation aux *poumons* (obs. 9 et 26), dans un de ces cas il existait en même temps des noyaux de généralisation dans les *os*. Deux autres observations nous présentent des exemples d'invasion secondaire du *rein*. Chez le malade de l'observation 51 il existait, secondairement à un épithélioma de la vessie, un semis cancéreux dans le rein. Chez le malade de l'observation 64 j'ai trouvé à l'autopsie un épithélioma du bassinet droit et une tumeur semblable dans la vessie. Küster (4) cite un cas qui est à rapprocher de ceux-ci ; il y avait en effet en même temps un cancer du rein droit et un polype de la vessie au niveau de l'uretère droit. Dans l'observation de Küster, et dans notre observation 66 on pourrait penser à une tumeur primitivement rénale greffée dans la vessie ou encore invoquer la multiplicité des néoplasmes ; mais dans notre cas n° 66 il est indiscutable que les lésions cancéreuses du rein sont le fait de la généralisation d'un cancer primitif de la vessie.

Malgré tout ce que nous venons de dire sur la propagation du

(1) Holmes. *Trans. of the path. Soc.* London, 1853, p. 181.
(2) Cruveilhier. *Gaz. hôpitaux*, 1844, p. 211.
(3) Chouppe. *Bull. Soc. anat.*, 1872. p. 339.
(4) Kuester. *Loc. cit.*, p. 2394.

cancer de la vessie, il est incontestable que ces propagations sont discrètes. En clinique, ces néoplasmes paraissent presque toujours vivre et évoluer sur place et il est très rare de rencontrer à l'autopsie ces énormes masses ganglionnaires si habituelles dans le cancer de la prostate. M. Guyon a justement insisté sur ces différences et le nom si expressif de *carcinose prostato-pelvienne* montre bien la fréquence et la précocité de la propagation du cancer de la prostate. Il y a là un contraste frappant sur lequel notre maître insiste et qui ne saurait trop retenir l'attention.

Je crois pouvoir, au lieu d'invoquer la prétendue absence de lymphatiques dans la vessie, donner deux raisons principales pour expliquer la rareté de l'envahissement ganglionnaire apparent dans le cancer de la vessie: 1° le mode de développement de ces néoplasmes ; 2° le mécanisme de la mort.

Je ferai mieux comprendre ma pensée en comparant le cancer de la vessie au cancer du larynx. On sait que la muqueuse laryngée est pourvue d'un riche réseau lymphatique et, pourtant, la rareté des grosses propagations ganglionnaires est telle, qu'on cite le cas remarquable de mon maître Le Dentu et d'autres observations analogues.

Aussi bien dans la vessie que dans le larynx, un grand nombre de tumeurs épithéliales atypiques présentent pendant longtemps les apparences d'un simple papillome; il y a plus tard transformation de la tumeur bénigne en tumeur maligne, et, c'est à partir de ce moment que l'évolution du néoplasme devient rapide. C'est ainsi que peuvent s'expliquer les tumeurs de la vessie qui ont eu, comme M. Guyon l'a observé, une évolution de 18 à 30 ans. En pathologie urinaire, il est probable que les cas de vrais cancers de la vessie constatés à l'autopsie, qui ont eu une longue évolution clinique, ont été au début des tumeurs typiques pédiculées.

D'un autre côté, il ne faut pas oublier que souvent les malades atteints de cancer de la vessie meurent avant que leur néoplasme ait eu le temps d'évoluer : ce n'est pas la cachexie qui les tue, mais bien presque toujours l'infection urinaire avec lésions rénales. Dans le cancer du larynx ce sont les obstacles mécaniques au passage de

l'air ou bien encore l'infection pulmonaire qui sont la cause la plus fréquente de la mort.

Je ferai enfin remarquer que, dans la vessie comme dans le larynx, les propagations ganglionnaires ont lieu surtout lorsque le néoplasme dépasse en profondeur l'épaisseur de la muqueuse. Cette constatation anatomique est faite pour nous donner une certaine confiance dans la guérison radicale des malades lorsque le néoplasme se trouve limité à la couche muqueuse de la vessie.

Si j'ai insisté si longuement sur la fréquence et les modalités de la propagation du cancer de la vessie, c'est que ces notions, d'un intérêt théorique déjà si grand, prendront une importance pratique extrême lorsqu'il s'agira d'étudier les indications et les procédés opératoires que nous devons choisir.

B. — *Étude microscopique des tumeurs épithéliales non kystiques.*

Dans cette étude je suivrai la classification que j'ai proposée plus haut. Nous allons ainsi passer en revue en premier lieu les tumeurs typiques, avec leurs deux variétés atavique et vésicale adulte, et en second lieu les tumeurs atypiques.

a) **Groupe atavique.** — Ce groupe comprend les tumeurs du type allantoïdien.

Type allantoïdien. — Ce type de tumeurs vésicales épithéliales est si rare que je n'ai pu en rencontrer que deux exemples.

Dans un premier cas il s'agissait de simples verrucosités de la vessie siégeant sur le bas-fond et ne présentant guère, à l'œil nu, de différence appréciable avec les formes de cystite verruqueuse qu'on rencontre chez certains prostatiques. Une coupe microscopique de cette vessie est représentée dans la figure 9.

La muqueuse vésicale, plus dense qu'à l'état normal, se trouve revêtue d'un épithélium stratifié en plusieurs couches. L'épithélium est constitué par des cellules allongées de forme variable, à noyau arrondi, étagées les unes au-dessus des autres ; les cellules les plus superficielles, celles qui limitent la cavité vésicale (*a*),

offrent un aspect remarquable ; elles sont plus claires, nettement



FIG. 9.— Verrucosités du bas-fond de la vessie, prolifération de l'épithélium qui prend le type allantoïdien.
a, cellules épithéliales superficielles, cylindriques, munies d'un plateau cuticulaire ; *b*, tissu conjonctif *c*, bourgeon épithélial profond présentant les mêmes transformations que l'épithélium de revêtement.

FIG. 10. — Villosité d'une tumeur pédiculée du type allantoïdien.
a, axe conjonctif ; *b*, épithélium dont les cellules superficielles, cylindriques, sont munies d'un plateau cuticulaire.

cylindriques et présentent à leur extrémité terminale un plateau cuticulaire ; leur extrémité profonde est plus ou moins allongée et

le noyau siège un peu au-dessous de la partie moyenne de la cellule. Dans le derme muqueux (*b*) on trouve des bourgeons épithéliaux (*c*) formés par des cellules semblables à celles de l'épithélium de revêtement ; l'ensemble du bourgeon est constitué par des cellules allongées plus ou moins déformées par pression réciproque, et, vers le centre de la masse épithéliale, on voit réapparaître les cellules cylindriques à plateau.

Dans le deuxième cas (fig. 10) il s'agit d'une tumeur pédiculée revêtue de villosités ; ces villosités sont formées par un axe de tissu conjonctif lâche contenant des vaisseaux (*a*) et leur surface est recouverte par un épithélium stratifié (*b*) dont les cellules reproduisent la forme et l'agencement réciproque des cellules de la préparation précédente.

b) **Groupe vésical adulte.** — Ce groupe comprend les trois variétés de tumeurs : 1° de type de revêtement commun ; 2° de type de revêtement à cellules claires ; 3° de type glandulaire ou adénomes.

1° Type de revêtement commun. — Beaucoup plus fréquentes que les précédentes, ces tumeurs constituent la très grande majorité des tumeurs pédiculées typiques (j'en ai rencontré 7 cas sur 13 observations). Ces tumeurs empruntent leur caractéristique à la forme de leur épithélium ; quant à leur axe qui est conjonctif, ou conjonctif et musculaire lisse, il varie beaucoup de l'une à l'autre.

L'épithélium de ces tumeurs à type de revêtement commun est formé par plusieurs rangées superposées de cellules cylindriques allongées, analogues à celles de l'épithélium de la vessie normale (fig. 11) ; les cellules les plus superficielles prennent parfois la forme aplatie des cellules correspondantes de l'épithélium vésical.

Certaines tumeurs sont formées par un axe assez épais de tissu conjonctif qui se divise et se subdivise un grand nombre de fois jusqu'à se résoudre en minces papilles qui sont recouvertes, ainsi que les intervalles qui les séparent les unes des autres, par l'épithélium (fig. 12). Vers la base, dans la partie la plus épaisse de l'axe, il

n'est pas rare de rencontrer des cellules musculaires lisses, et Thompson (1) signale ces fibres en faisant remarquer que seules

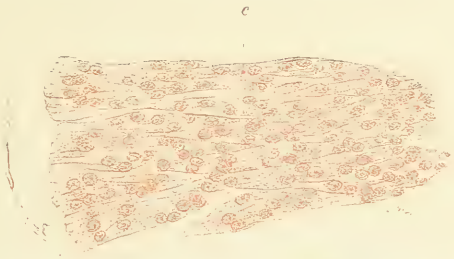

FIG. 11. — Couche épithéliale d'une tumeur à type de revêtement commun formée par des cellules cylindriques étagées.

deux ou trois fibrilles isolées pénètrent dans l'intérieur des papilles. Küster dit aussi que ces fibres lisses peuvent être assez abondantes



FIG. 12. — Ramifications papillaires ultimes d'une tumeur pédiculée. — L'épaisseur de l'épithélium est beaucoup plus considérable que celle de l'axe conjonctif.

pour autoriser à faire intervenir la couche musculaire sous-muqueuse dans le développement de certaines tumeurs.

(1) THOMPSON. *Loc. cit.*, p. 59.

J'ai souvent vu ces fibres lisses dans les tumeurs vésicales pédiculées ou non pédiculées, puisque je les ai rencontrées dans neuf tumeurs épithéliales de type variable. Dans les tumeurs pédiculées, on les rencontre surtout au niveau de la base des néoplasmes (fig. 13),

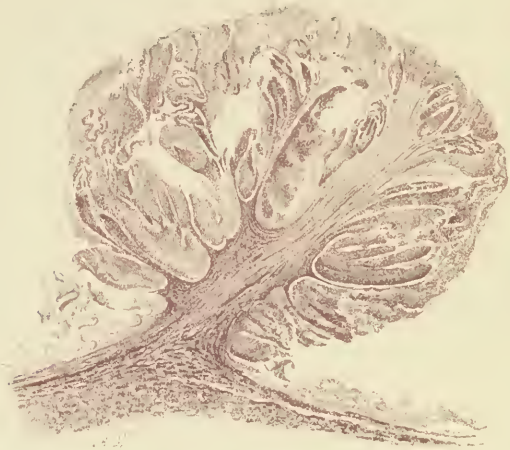

Fig. 13. — Tumeur épithéliale, type de revêtement commun. Dans l'axe central et dans les ramifications secondaires on trouve un grand nombre de fibres musculaires lisses.

sous forme de faisceaux plus ou moins épais, dirigés dans le sens de l'axe du pédicule; on en trouve encore quelques-unes dans les villosités secondaires ou tertiaires, mais ici elles sont isolées ou groupées en très minces faisceaux. Nous avons vu, en parlant de l'anatomie normale de la vessie, que dans la couche sous-muqueuse, il existe de petits faisceaux de fibres lisses; la présence de ces fibres lisses à l'état normal rend bien compte de la part qu'elles prennent à la formation des tumeurs vésicales. Bientôt j'étudierai, dans les tumeurs atypiques, une variété spéciale, le myo-épithéliome, dans laquelle les fibres musculaires lisses représentent un élément de grande importance.

Dans un certain nombre de tumeurs pédiculées, que Thompson a

décrites sous le nom de « *fimbriated papilloma* », les divisions de l'axe conjonctif arrivent à une ténuité extrême.

Les tumeurs à type vésical de revêtement que nous décrivons en ce moment sont très vasculaires : un ou plusieurs vaisseaux artériels pénètrent dans leur pédicule et se ramifient en suivant les divisions du tissu conjonctif; souvent les vaisseaux sanguins affectent une disposition caverneuse, même dans les ramifications de second ordre, ce qui ne justifie pourtant pas le nom d'*angiome rameux* employé par certains auteurs.

Les papilles de la tumeur possèdent chacune un capillaire qui se termine en forme d'anse. Lorsque ces papilles sont très minces, le vaisseau est noyé dans l'épithélium dont les cellules les plus profondes paraissent s'insérer directement sur sa paroi. Rindfleisch (1) est parti de cette observation pour soutenir que dans ces villosités fines l'épithélium repose directement sur la paroi du capillaire. Un grand nombre d'auteurs ont répété et accepté cette opinion. A mon avis elle n'est pas justifiée.

Lorsqu'on étudie les plus fines villosités des tumeurs frangées en les faisant macérer d'abord dans l'alcool au tiers de Ranvier et en les traitant ensuite par le pinceau, on peut obtenir des préparations semblables à celle qui est représentée dans la figure 14 et qui, malgré son aspect schématique, est, comme tous mes autres dessins, d'une exactitude rigoureuse.

Au centre de la villosité on voit le capillaire (*a*) bordé par l'endothélium (*b*) ; tout autour du capillaire existe une couche de substance amorphe, à peine rosée par la coloration au carmin, dont l'épaisseur égale celle du vaisseau central. C'est sur cette couche amorphe que s'insèrent, par leurs extrémités effilées, les cellules les plus profondes de l'épithélium de revêtement.

On a beaucoup discuté pour savoir comment se forment les villosités des tumeurs vésicales. Les auteurs allemands, qui se sont surtout occupés de cette question, se partagent en deux camps; Billroth, Klebs croient que le développement des vaisseaux joue le

(1) Rindfleisch. *Traité d'anat. pathol.* Traduction française, 1873, p. 382.

rôle primordial, que l'anse vasculaire se forme d'abord et que le tissu conjonctif apparaît ensuite. Virchow, au contraire, soutient dans son traité des tumeurs que la prolifération cellulaire est primitive et que, au début, la néopapille ne contient pas encore de vais-

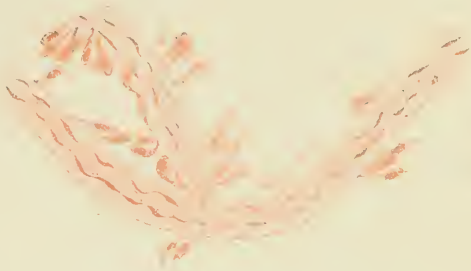

Fig. 14. — Vaisseau capillaire d'une fine villosité dans une tumeur épithéliale du type de revêtement commun.
a, capillaire bordé par l'endothélium; *b*, substance amorphe sur laquelle s'insèrent *c*, les cellules épithéliales.

seaux. Tschistowitsch (de St-Pétersbourg) (1) s'est récemment occupé de cette question en étudiant un polype vésical qui avait été extirpé par Lentz ; des développements un peu confus de son article il paraît résulter que cet auteur ne se range pas entièrement à l'opinion de Virchow, qu'il accepte pourtant en grande partie.

On comprendrait difficilement l'existence de vaisseaux sans substratum conjonctif ; pareille assertion serait en complète contradiction avec tout ce que nous savons sur le développement premier et sur l'accroissement du réseau vasculaire de l'homme et des animaux.

Du reste j'ai pu étudier directement, en me servant du procédé à l'alcool au tiers et au pinceau dont j'ai déjà parlé, le mode de développement des villosités vésicales. Sur les villosités principales on voit des villosités secondaires à différents stades de développement : les plus jeunes apparaissent comme de simples bourgeons sur un des bords de la villosité principale ; ces bourgeons sont formés d'une substance hyaline ne contenant pas d'éléments figurés, et, à leur niveau, le capillaire central de la villosité mère présente une dilatation fusiforme. Dans un stade plus avancé on voit les

(1) Tschistowitsch. *Arch. f. path. Anat.* Berlin, 1885, p. 320.

bourgeons s'allonger et le jeune capillaire, né de la dilatation dont nous venons de parler, pénétrer dans son intérieur. Il s'agit donc ici d'une néoformation vasculaire par bourgeonnement analogue à celle que Ranvier (1) et Hatscheck (2) ont décrite dans le développement des vaisseaux sanguins à l'état normal.

2° Type de revêtement a cellules claires. — Ces tumeurs ne diffèrent de celles du groupe précédent que par leur revêtement épithélial ; tout ce que j'ai dit au sujet de l'axe conjonctif et de la vascularisation des tumeurs précédentes leur est applicable; peut-être seulement, pourrait-on les distinguer en ce que leurs villosités sont un peu moins fines.

L'épithélium est formé par un grand nombre de couches superposées ; les cellules plus profondes conservent la forme allongée et le type de celles qui ont été décrites plus haut, mais dans la série de couches qui s'étagent au-dessus, on voit les éléments cellulaires revêtir un type pavimenteux particulier représenté dans la fig. 15.

Fig. 15. — Cellules d'une tumeur épithéliale, type de revêtement à cellules claires.

Ces dernières cellules ont une forme allongée ou polygonale irrégulière par pression réciproque, et, comme elles sont un peu bombées, elles donnent à la coupe l'apparence d'un pavé dont les pierres au lieu d'être planes seraient légèrement convexes à leur surface. Le noyau est arrondi, il se trouve placé au centre de la cellule et entouré par un protoplasma clair qui n'est pas relié à celui des

(1) Ranvier. *Technique histologique*, p. 188.
(2) Hatscheck. *Centr. f. gesammte Anat.*, 1888, p. 666.

cellules voisines par des filaments d'union. Souvent les cellules superficielles paraissent aplaties dans le sens de la surface de la tumeur.

Les tumeurs ainsi constituées en entier ou qui présentent ce type cellulaire dans une grande partie de leur masse, sont assez rares. Les auteurs ne les ont pas décrites et je n'en ai étudié que 4 exemples (1). Il n'est pourtant pas très rare de rencontrer une portion d'une tumeur typique, ou même d'un épithélioma, dont les cellules prennent le type vésical adulte de revêtement à cellules claires.

3° Type glandulaire (adénomes). — Les auteurs français ne mentionnent pas ce genre de tumeurs. Küster (2) Ultzmann (3), Antal (4) les admettent d'après une seule observation due à Kaltenbach; ces auteurs pensent aussi que les kystes pédiculés de Rokitansky pourraient être des adénomes vésicaux. Thompson cite dans ses observations, sans donner de détails sur ce cas intéressant, une tumeur diagnostiquée au microscope, myo-adénome.

Les auteurs que je viens de citer pensent que la vessie ne possède de glandes que dans le voisinage immédiat de l'orifice de l'urèthre et font remarquer que les productions vésicales de type adénoïde naissent presque toujours de la prostate. Cette origine prostatique me paraît hors de doute pour un certain nombre de ces tumeurs ; et, avant de déclarer qu'un adénome ou un cancer adénoïde a pris son origine dans les glandes de la vessie, il faut bien examiner les rapports de la tumeur avec la prostate. L'erreur ne serait pas difficile comme le prouve l'histoire de ce cancer du bas-fond de la vessie décrit par Marchand (5) qui paraissait indépendant de la prostate et qui se trouvait pourtant relié à cet organe par un seul tube glandulaire. Je ne ferai donc pas entrer dans ma description les cas qui, comme ces fibro-adénomes de la vessie décrits par Klebs, appartiennent en réalité à la prostate.

Nous avons vu qu'à l'état normal on peut rencontrer des glandes

(1) Obs. n°s 8, 16, 28 et 43.
(2) Kuester. *Loc. cit.*, p. 2358.
(3) Ultzmann. *Loc. cit.*, p. 315.
(4) Antal., *Loc. cit.*
(5) Marchand. *Langenbeck's Arch.*, 1878, XXII.

non seulement auprès du col de la vessie, mais encore dans le bas-fond et jusque sur la paroi antérieure du réservoir : ces glandes peuvent être le point de départ : 1° des adénomes ; 2° des kystes ; 3° des cancers adénoïdes. Plus loin nous nous occuperons de ces deux dernières variétés.

Alexander (1) a décrit sous le nom d'adéno-carcinome trois petites tumeurs gélatiniformes qu'il extirpa par la taille sus-pubienne chez un mulâtre de 39 ans. Ces tumeurs siégeaient sur la vessie à deux pouces au-dessus du trigone ; la plus grande avait un pouce de long, les deux autres avaient le volume d'un pois. L'examen histologique a été fait par Briggs et, lorsqu'on le lit attentivement, lorsque l'on examine le dessin de la préparation, il est facile de voir, malgré le titre de l'observation, qu'il s'agit en réalité d'un adénome vrai.

Kaltenbach (2) a décrit chez une femme de 44 ans, une tumeur de la grosseur d'une noix qui siégeait sur la paroi antérieure de la vessie : la superficie de la tumeur était lobulée et recouverte de papilles qui possédaient chacune un vaisseau central dilaté. Cette tumeur était formée par des tubes glandulaires à épithélium cylindrique et remplis de mucus ; entre les tubes se trouvait un tissu conjonctif embryonnaire.

Bardenheuer (3) a décrit chez un homme de 42 ans, une tumeur que le microscope démontra être un cysto-adénome ; ce malade subit la taille hypogastrique et mourut d'urémie le 7e jour.

J'ai étudié un adénome de la vessie dont la pl. III reproduit l'aspect macroscopique et la fig. 14 la coupe histologique. Je trouvai cette tumeur chez un tuberculeux de 51 ans qui mourut dans notre service de Necker. Pendant la vie les phénomènes vésicaux avaient été attribués à la tuberculose vésicale, mais à l'autopsie on ne trouva dans la vessie aucune lésion tuberculeuse. Cette vessie était grande, à parois rigides parcourues par des colonnes ; tout près du col et à gauche du trigone, se trouvait une tumeur lobulée attachée aux parois par un pédicule, qui devait lui permettre pen-

(1) Alexander. *Jour. of Cutan. and Gen. Ur. Dis.*, 1891, p. 86.
(2) Kaltenbach. *Langenbeck's. Arch.*, 1886, XXX.
(3) Bardenheuer. *Arch. f. Path. Anat.*, 1888, p. 468.

dant la vie de boucher l'orifice du col. Sur une coupe passant dans l'axe de la tumeur on se rend bien compte de l'indépendance complète de la tumeur par rapport à la prostate. J'ai constaté aussi cette indépendance sur des préparations microscopiques comprenant à la fois la paroi vésicale, et le pédicule et la tumeur elle-même. Au microscope (fig. 15) le pédicule paraît formé par du tissu conjonctif

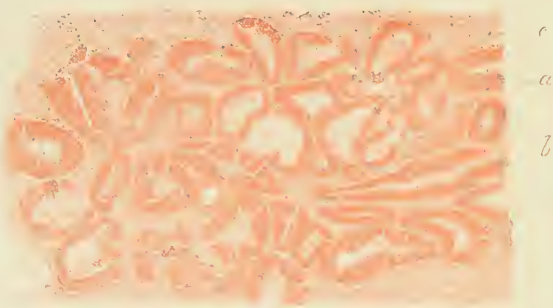

Fig. 16. — Adénome de la vessie.
a, tube glandulaire revêtu d'épithélium cylindrique ; *b*, substance muqueuse contenue dans un tube dilaté ; *c*, tissu conjonctif.

et parcouru dans le sens de la longueur par des vaisseaux assez volumineux. Le corps de la tumeur est constitué par un ensemble de tubes glandulaires revêtus d'épithélium cylindrique. Ces tubes contiennent dans leur intérieur des détritus cellulaires et sont séparés les uns des autres par du tissu conjonctif, plus ou moins infiltré de leucocytes suivant le point qu'on examine. Ces tubes glandulaires ne pénètrent pas dans le pédicule de la tumeur.

3° **Groupe atypique.** — Toutes les tumeurs appartenant à ce groupe sont des tumeurs malignes, mais je répète encore que leur structure histologique n'est pas en rapport avec leur apparence macroscopique ; ces tumeurs peuvent être pédiculées, sessiles ou infiltrées ; elles peuvent prendre l'apparence d'un papillome bénin ou d'un cancroïde ulcéré. On peut distinguer plusieurs variétés de ces tumeurs qui sont : 1° l'épithélioma lobulé ou tubulé que je réunis dans une seule description, car aucun caractère précis n'autorise à

séparer ces deux variétés ; 2° le cylindrome ; 3° l'épithélioma carcinoïde ordinaire ; 4° l'épithélioma réticulé ; 5° le myo-épithéliome ; 6° l'adéno-épithéliome.

a) Épithélioma lobulé ou tubulé. — C'est la forme commune du cancer vésical : je l'ai rencontrée 30 fois sur 68 tumeurs épithéliales atypiques que j'ai examinées. Les cellules qui forment les lobes de ces tumeurs sont presque toujours allongées et se rapprochent de celles que j'ai décrites dans les tumeurs du type vésical de revêtement ; parfois les cellules acquièrent des contours plus nets et se rapprochent ainsi des cellules pavimenteuses. Entre les lobules épithéliaux se trouve un stroma conjonctif dans lequel on rencontre une plus ou moins grande quantité de vaisseaux ; dans plusieurs préparations j'y ai vu aussi de petites branches nerveuses

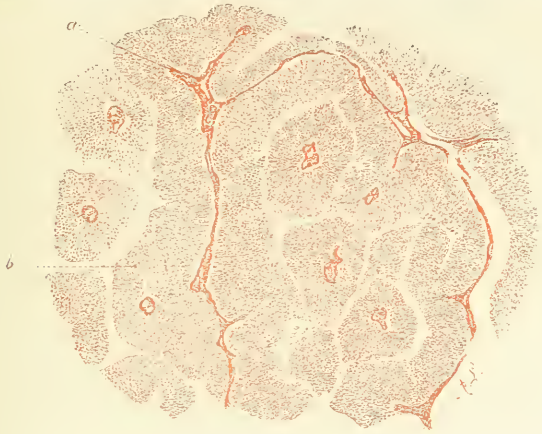

Fig. 17. — Tumeur épithéliale typique de revêtement commun. On la distingue de certains épithéliomas lobulés en ce que chaque lobule ; *b*, a pour centre un axe conjonctif. *a*.

et souvent j'y ai rencontré des fibres musculaires lisses. Lorsque ces derniers éléments sont très abondants, on se trouve en présence de formes intermédiaires à l'épithélioma lobulé et au myo-carcinome.

Il n'est pas toujours facile de faire le diagnostic histologique

différentiel entre un épithélioma lobulé et une tumeur typique comme certains papillomes. Pour arriver à ce diagnostic, il faut dans les points douteux multiplier les coupes et bien chercher si au centre des lobules épithéliaux il n'y a pas, si mince qu'il soit, un axe conjonctif. Dans la tumeur papillaire typique le tissu conjonctif est au centre du lobule, toujours plus ou moins séparé des lobules voisins par un espace vide, qui représente l'intervalle existant entre les papilles. Dans l'épithélioma lobulé au contraire le tissu conjonctif se trouve à la périphérie des lobules épithéliaux, qui sont uniformes dans leur structure. En comparant les figures 17 et 18 on se rendra

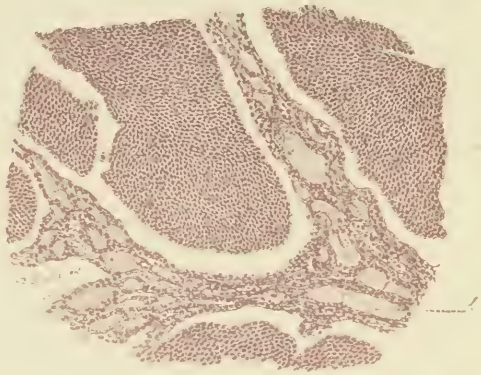

FIG. 18. — Épithélioma lobulé.
a, épithélium ; *b*, vaisseaux capillaires dilatés du stroma.

bien compte de la différence entre ces deux variétés de néoplasies épithéliales. On sait, en outre, que les tumeurs présentent souvent une structure différente suivant les endroits qu'on examine, et il n'est pas rare de rencontrer des portions papillaires typiques à côté d'autres qui doivent rentrer dans l'épithélioma lobulé. Il faut, pour faire un bon diagnostic, examiner différentes parties de la tumeur et surtout ne pas commettre la lourde faute de faire le diagnostic d'après la structure du néoplasme au niveau de son point d'implantation. Les auteurs disent tous que les papillomes se trans-

forment en tumeurs malignes et que cette transformation est due à la pénétration de boyaux épithéliaux au niveau de leur base. Cette interprétation est vraie dans un certain nombre de cas ; mais souvent la transformation néoplasique se fait en plein corps de la tumeur, la base d'implantation conservant pour un temps fort long ses caractères de bénignité apparente. Je reviendrai sur ces faits importants, car c'est parce qu'on les a méconnus que, par une regrettable confusion, certains auteurs soutiennent que les papillomes sont plus fréquents que le cancer, tandis que d'autres admettent l'opinion contraire.

Dans certains néoplasmes, les lobes épithéliaux prennent une forme allongée qui les rapproche de l'épithélioma tubulé. Je crois préférable de ne pas employer ce terme d'*épithélioma tubulé* qui prête à confusion ; Cornil et Ranvier désignent en effet sous ce terme une variété d'épithélioma pavimenteux, et, dans la vessie, il s'agit d'épithéliomas à cellules allongées.

b) Cylindrome. — Cette variété d'épithélioma n'avait pas encore été vue dans la vessie ; et on sait que, même dans les autres parties du corps, elle est d'une extrême rareté. J'ai eu occasion de voir un cylindrome développé au niveau de la cuisse et deux autres qui siégeaient primitivement dans la vessie (obs. 39 et 77). La figure 19 représente une de ces deux dernières tumeurs qui correspondent à ce que mon maître Malassez (1) a décrit sous le nom d'*épithélioma alvéolaire avec envahissement myxomateux*, et Robin sous le nom de tumeur hétéradénique à corps oviformes. Le nom assez généralement accepté de cylindrome est dû à Billroth.

Il s'agit d'une forme d'épithélioma ayant un aspect plus ou moins nettement alvéolaire et caractérisée par l'existence, dans l'intérieur des amas épithéliaux, de boules hyalines arrondies, oviformes, ou présentant l'apparence de cordons plus ou moins ramifiés. Ces boules hyalines sont considérées par beaucoup d'auteurs, et Bard se range, au moins pour un grand nombre de cas, à cet avis, comme

(1) Malassez. *Travaux du labor. d'histol. du Collège de France*, 1883, p. 1.

des produits de dégénérescence des cellules épithéliales. Malassez me semble avoir démontré, au moins pour les deux cas qu'il a étudiés, qu'il s'agit là d'un envahissement myxomateux du stroma de ces tumeurs ; car les productions hyalines qui paraissent intra épi-

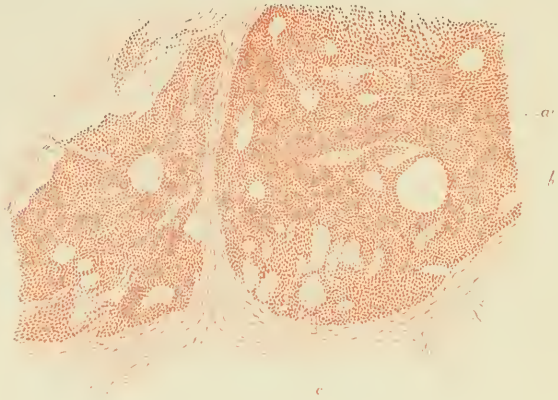

FIG. 19. — Cylindrome de la vessie.

a, cellules épithéliales ; *b*, boules hyalines (corps oviformes); *c*, transformation d'un bourgeon du stroma en substance hyaline.

théliales sont en réalité en continuité avec le stroma de la tumeur. Il en est de même dans les faits que j'ai étudiés ; et il suffit d'examiner attentivement la figure ci-jointe pour saisir sur le fait la continuité du stroma avec les corps oviformes et l'origine conjonctive de ces derniers.

Une particularité remarquable dans une de mes observations de cylindrome de la vessie consiste dans la présence d'un très grand nombre de fibres lisses qui parcourent le stroma.

c) ÉPITHÉLIOMA CARCINOIDE. — Cette variété de tumeur épithéliale atypique est presque aussi fréquente dans la vessie que l'épithélioma lobulé. Je l'ai rencontrée 25 fois. C'est à elle que se rapportent les descriptions d'encéphaloïdes, de squirrhes, de tumeurs colloïdes données par les auteurs.

Ces tumeurs sont constituées par un stroma plus ou moins alvéolaire, formé par du tissu conjonctif, dans lequel on rencontre assez souvent des faisceaux musculaires lisses. Dans ces alvéoles se trouvent contenues les cellules épithéliales, dont les caractères varient beaucoup d'une tumeur à une autre et, dans la même tumeur. d'une partie à l'autre de la masse néoplasique.

De la plus ou moins grande abondance du stroma dépend la consistance de la tumeur, qui est presque toujours très molle. Les vaisseaux y sont très développés ; et, comme leurs parois sont souvent fort minces et qu'ils présentent des dilatations considérables, certaines parties du néoplasme prennent parfois un caractère télangiectasique ; souvent il existe dans ces néoplasmes des hémorrhagies insterstitielles.

J'ai remarqué que ces tumeurs carcinoïdes présentent un stroma plus délié et des vaisseaux à parois plus minces dans leur portion saillante intra-vésicale que dans leur portion intra-pariétale ; au niveau du point d'attache des masses fongueuses sur la paroi de la vessie, on voit un grand nombre de vaisseaux présenter une doublure musculaire lisse. Ce fait me paraît expliquer pourquoi ces tumeurs saignent si abondamment lorsqu'on touche leur surface avec un instrument ou même sous la seule influence de la congestion ; et pourquoi au contraire elles saignent si peu lorsque, pendant l'opération, on gratte vigoureusement leur point d'implantation. Dans le premier cas l'hémorrhagie est due à la rupture des petits vaisseaux superficiels ; dans le second l'hémostase, se produit parce que la curette met en jeu la contractilité de vaisseaux plus épais et que les parois de ces vaisseaux se trouvent en outre déchirées à des hauteurs différentes, absolument comme dans une plaie contuse.

Outre ces vaisseaux sanguins, le stroma des épithéliomas carcinoïdes, comme celui de toutes les autres tumeurs, contient des vaisseaux lymphatiques capillaires. On y trouve aussi de petites branches nerveuses qui sont, du reste, assez rares.

Les cellules épithéliales contenues dans le stroma présentent des formes très variées qui défient dans certains cas toute descrip-

tion; le plus souvent leurs contours sont peu distincts. Elles contiennent un ou plusieurs noyaux qui montrent assez souvent des formes de kariokynèse; parfois la division du noyau par bourgeonnement prédomine. Souvent, surtout dans les parties les plus superficielles du néoplasme, les cellules subissent la dégénérescence granulo-graisseuse.

Les tumeurs carcinoïdes ont une grande tendance à envahir les parois de la vessie; leurs cellules épithéliales s'infiltrent en suivant le tissu conjonctif; elles pénètrent dans la couche musculaire entre les faisceaux de fibres lisses, et, s'insinuant entre les fibres d'un même faisceau, elles les séparent les unes des autres (fig. 7). Dans cette infiltration les cellules épithéliales néoplasiques se substituent à l'élément musculaire, par simple dégénérescence granuleuse des fibres lisses, qui ne font pas le moins du monde retour à l'état embryonnaire, comme certains auteurs, entraînés par des conceptions théoriques, l'ont prétendu à tort.

d) Épithélioma réticulé. — Il s'agit là d'une variété d'épithélioma dont je n'ai encore lu aucune description, pas plus dans la littérature médicale des voies urinaires que dans celle des autres organes. Au point de vue exclusivement morphologique, ces tumeurs se rapprochent du lymphadénome, et je suis assez disposé à croire que certains lymphosarcomes décrits par Eve, doivent rentrer dans cette catégorie de tumeurs. Au point de vue de leur nature, ce sont des tumeurs épithéliales, et, partant, aussi éloignées que possible du tissu lymphoïde.

La figure 20 représente un bel exemple de ces épithéliomas réticulés que j'ai rencontrés trois fois (obs. 45, 51 et 62). Dans ces trois observations, il s'agit de tumeurs volumineuses infiltrées : deux fois il y avait propagation ganglionnaire, et, dans le troisième cas, le malade ayant survécu à l'opération je n'ai pas pu examiner les ganglions. Il s'agit, on le voit, d'une forme très maligne d'épithélioma.

Ces tumeurs sont constituées par un très fin réticulum, dans les mailles duquel se trouvent contenues des cellules épithéliales.

Lorsqu'on étudie les coupes de ces cancers par les procédés habi-

tuels, on ne voit qu'une grande masse de cellules et, de place en place, une fine trabécule conjonctive : il n'y a pas de disposition alvéolaire comme dans le carcinome alvéolaire de Billroth. Pour bien

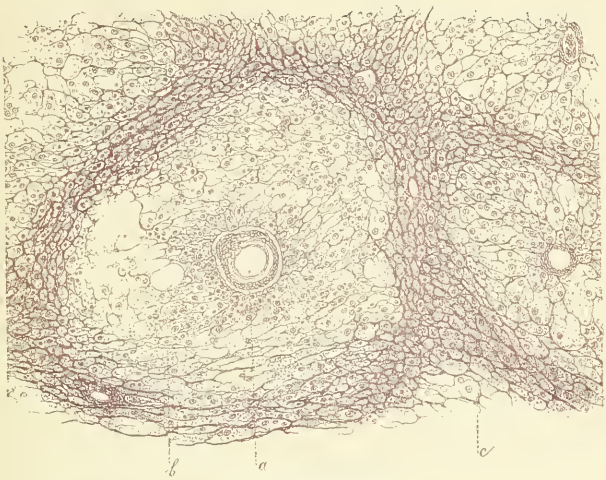

Fig. 20. — Épithélioma réticulé.

a, vaisseau ; *b*, réticulum ; *c*, périphérie du lobule où le réticulum est plus dense.

voir le réticulum il faut que la pièce ait été plongée pendant quelques jours dans l'alcool au tiers, ou dans le sérum iodé, et traitée ensuite au pinceau avant de la colorer.

Le réticulum s'appuie sur les parois des vaisseaux qui paraissent elles-mêmes formées, dans leurs portions les plus externes, par de fines mailles très serrées. Les trabécules qui constituent le réseau de ces tumeurs sont toutes très fines (fig. 21, *c*), mais il en est de plus épaisses qui donnent naissance à d'autres trabécules extrêmement déliées. Les mailles du réticulum sont si étroites que souvent elles ne contiennent qu'une seule ou deux cellules épithéliales.

Dans une de mes pièces, la tumeur présente la curieuse disposition lobulée représentée dans la fig. 20. Un capillaire forme le centre du lobule et de ses parois émane le réticulum conjonctif. La

périphérie d'un lobule correspond au point de rencontre du réticulum parti des vaisseaux de plusieurs lobules voisins ; en ce point les mailles se resserrent et prennent une forme allongée parallèlement à la surface du lobule.

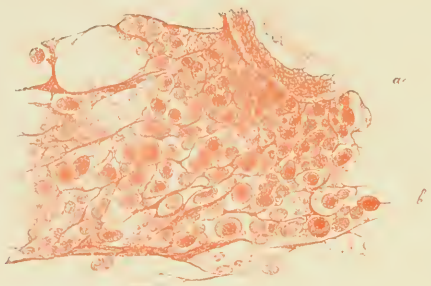

Fig. 21. — Épithélioma réticulé. Détail de la figure 20.
a, paroi réticulée du vaisseau; *b*, cellule épithéliale ; *c*, réticulum.

Les cellules contenues dans les mailles du réticulum que je viens de décrire sont polymorphes et plus ou moins épithélioïdes, comme celles des autres carcinomes. Dans une de mes observations, une portion de la tumeur présente du reste les caractères ordinaires d'un épithélioma alvéolaire.

Au point de vue histologique, on ne confondra pas l'épithélioma réticulé avec le lymphadénome, parce que, dans cette dernière tumeur, le réticulum est plus régulier et surtout parce que les cellules renfermées dans ses mailles sont des cellules lymphoïdes.

c) Épithélioma a stroma musculaire. — Virchow (1) a décrit, sous le nom de myo-carcinome, une tumeur située dans la paroi postérieure de la vessie au niveau du trigone. D'après sa description il paraît s'agir d'une transformation secondaire, de l'envahissement d'un myôme par un épithéliomané de la muqueuse. Gussenbauer (2) a décrit une tumeur semblable extirpée par Billroth en 1874 ; la

(1) Virchow. *Traité des tumeurs*, trad. franç., 1871, vol. III, p. 314.
(2) Gussenbauer. *Arch. f. klin. Chir.*, 1875, p. 411.

tumeur était constituée dans sa plus grande partie par un myôme, mais elle présentait par places la structure du carcinome et du sarcome. Küster dit, en parlant des polypes de la vessie, que leur masse principale est fibreuse et que souvent ils contiennent des fibres lisses. « Dans ces cas, ajoute-t-il, il n'est pas étonnant de « trouver des cellules carcinomateuses entourées d'un stroma con- « jonctif et musculaire (myo-carcinome) ».

Ces quelques notions résument ce que les auteurs ont écrit sur le myo-carcinome de la vessie et je dois faire remarquer que Küster, comme les autres classiques allemands, confond dans une description commune les tumeurs de la vessie et celles de la prostate ; or, dans la prostate, on rencontre assez souvent des fibres musculaires dans le stroma des cancers qui naissent des glandes.

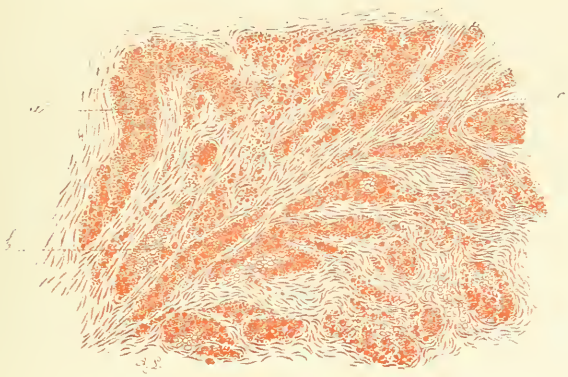

FIG. 22. — Épithélioma à stroma musculaire lisse.
a, cellules épithéliales ; *b*, cellules épithéliales en dégénérescence graisseuse ; *c*, stroma musculaire.

J'ai rencontré souvent des fibres musculaires lisses dans toutes les variétés de tumeurs bénignes ou malignes, nées de l'épithélium de la vessie ; mais dans deux observations (nos 13 et 18), la tumeur mérite le nom d'*épithélioma à stroma musculaire*.

La figure 22 représente une de ces préparations ; on peut y constater que la tumeur offre la disposition d'un épithélioma carcinoïde,

avec cette particularité toutefois, que le stroma est constitué par du tissu musculaire lisse qui limite les alvéoles cancéreux. J'ajoute qu'on ne peut songer dans ces cas à un envahissement secondaire de la couche musculaire de la vessie, puisqu'il s'agit d'examens pratiqués sur des fragments de la tumeur saillants dans l'intérieur de la cavité vésicale et fort éloignés de la tunique musculaire de cet organe.

Dans une de mes deux observations, il s'agit d'un cancer concentrique envahissant toute l'épaisseur des parois de la vessie avec propagation ganglionnaire. J'ai cherché les fibres musculaires dans les ganglions, et, sans nier leur existence, je ne puis cependant l'affirmer ; mais il n'en reste pas moins vrai, que, dans ce cancer secondaire, le stroma conjonctif prédomine.

f) Adéno-épithéliome. — Les épithéliomas de la vessie naissent presque toujours de l'épithélium qui revêt la surface interne de la muqueuse, mais, dans quelques cas, c'est l'épithélium des glandes de la vessie qui est le point de départ du néoplasme. Lorsque la prolifération glandulaire conserve une forme typique, nous avons affaire à des adénomes ou à des kystes, mais, lorsque cette même prolifération perd son caractère typique, lorsqu'elle devient atypique, nous nous trouvons en présence d'un véritable cancer, de l'épithélioma adénoïde.

Je crois avoir été le premier à démontrer que les épithéliomas ordinaires de la vessie naissent de l'épithélium de la muqueuse et Küster reconnaît cette priorité.

En 1883, j'étudiai histologiquement la tumeur extirpée par Bazy, cette tumeur fut la première enlevée en France par la taille hypogastrique. Dans les préparations de ce néoplasme on remarque des enfoncements épithéliaux qui, partis de l'épithélium de la muqueuse, pénètrent dans le derme et la sous-muqueuse pour constituer l'épithélioma. Depuis, j'ai eu occasion d'observer la même pénétration épithéliale dans un très grand nombre de tumeurs, aussi bien dans celles que les auteurs ont nommées épithéliomas, que dans celles qu'ils qualifient de « carcinome ». Si la théorie épithéliale du can-

cer avait encore besoin d'une démonstration, je pourrais la fournir avec les innombrables transitions que présentent les tumeurs épithéliales de la vessie, mais cette théorie étant à peu près admise aujourd'hui par tous les histologistes, je n'insisterai pas sur ces détails.

Dans l'adéno-épithéliome de la vessie les glandes de la muqueuse normale sont le point de départ de la néoplasie et cette origine glandulaire est facile à déceler lorsqu'on examine attentivement les préparations. En effet, si par places rien ne distingue ces tumeurs des épithéliomas carcinoïdes ordinaires, il existe des portions de la tumeur où l'on peut voir des tubes glandulaires recouverts d'épithélium cylindrique. Dans une même tumeur on observe ainsi les transitions entre l'adénome vrai et l'épithélioma, et il va sans dire que des transitions analogues existent aussi d'une tumeur à une autre tumeur.

Je citerai comme exemples indiscutables d'épithéliomas adénoïdes les observations publiées à divers titres par Headley Neale, et par Thompson.

Headley Neale (1) décrit une tumeur largement implantée sur les parois latérale gauche et antérieure de la vessie, et qui fut partiellement extirpée par le périnée. Au microscope la tumeur présentait une forme intermédiaire entre l'adénome malin et l'encéphaloïde. Thompson (2) extirpa de la base de la vessie une tumeur molle qui était constituée par des fibres musculaires lisses et de nombreux tubes et cryptes tapissées par de l'épithélium cylindrique. (Examen du Dr Gibbes.)

2° — **Tumeurs épithéliales kystiques.**

A. — *Étude macroscopique.*

Les kystes de la vessie étaient déjà signalés par Rokitansky, lorsque Klebs (3) leur donna le nom d'herpès de la vessie sans insister du reste sur leur structure histologique.

(1) Headley Neale. *British Med. Journ.*, mai 1889.
(2) Thompson. *Tumours of the bladder*, p. 106, case n° 13.
(3) Klebs. *Handbuch der pathologischen Anatomie*, p. 698.

Cornil et Ranvier (1) ont vu, dans la muqueuse enflammée auprès des cancers propagés de l'utérus, des vésicules saillantes formées par des utricules glandulaires remplies de muco-pus. Robert Knox (2) décrit, fort incomplètement d'ailleurs, un cas de soi-disant myôme kystique de la vessie opéré par Liston; la description de Knox est si peu précise que le siège du kyste n'est même pas indiqué. « Une incision fut pratiquée au-dessus du pubis et un corps étranger, ressemblant à un kyste ou à une fausse membrane, s'échappa de la cavité vésicale et je le reçus dans mes mains. » L'auteur dit ensuite qu'il y avait des fibres musculaires dans la paroi et qu'il pense à une épigenèse de fibres musculaires. Ce cas est cité partout il y a même des auteurs (3), qui croient à deux cas différents de Knox et de Liston) comme un myôme kystique. Il pourrait bien se faire que ce ne fût ni un myôme ni un kyste et tout simplement une cystite pseudo-membraneuse, dans laquelle, comme cela s'est déjà vu, quelques fibres musculaires seraient restées attachées à la fausse membrane.

Silcock (4) a présenté à la Société de pathologie de Londres, des pièces dans lesquelles on voyait des vésicules sur la vessie et sur l'uretère; les plus grandes avaient le volume d'un plomb de chasse et leurs parois étaient formées par des cellules épithéliales.

Litten (5), Chiari (6), et Limbeck (7), dans un bon travail, ont publié des cas analogues. Antal (8) signale aussi les kystes de la vessie, mais ne dit pas les avoir vus; Cahen (9) en donne une observation.

Laboulbène (10), Vincent (11) (de Lyon) et Segond et Thiercelin (12) donnent des observations de grands kystes vésicaux.

(1) Cornil et Ranvier. *Histologie pathologique*, 1884, vol. II, p. 652.
(2) Robert-Knox. *Med. Times and Gaz.*, 1862, vol. II, p. 104.
(3) *Dictionnaire Dechambre*, art. Vessie, p. 388.
(4) Silcock. *Transact. of the Pathol. Soc.*, mai 1889.
(5) Litten. *Virchow's Arch.*, vol. LXVI, p. 139.
(6) Chiari. *Wien. med. Jahrb.*, 1881, p. 16.
(7) Limbeck. *Zeitschr. f. Heilkunde*, 1887, p. 55.
(8) Antal. *Loc. cit.*
(9) Cahen. *Virchow's Arch.*, 1888, p. 468.
(10) Laboulbène. *Nouveaux éléments d'anat. pathol.*, p. 779.
(11) Vincent. *Lyon médical*, 1889.
(12) Segond et Thiercelin. Congrès français de chir., 1891. *Ann. des mal. des org. gén.-ur.*, 1891, p. 341.

Presque toujours les kystes de la vessie sont petits et multiples ; on en rencontre quelques-uns au niveau du trigone et du bas-fond et souvent dans l'intérieur des uretères, comme dans le cas n° 1 de Limbeck. Ce même auteur cite un cas où les kystes étaient limités au bassinet et aux uretères, et pour ma part j'ai vu, dans le service de mon maître Le Dentu, en 1887, un cas de kystes multiples très nombreux au niveau du bassinet, plus espacés dans l'uretère et très rares au niveau de la portion inférieure de la vessie où il n'y en avait que trois.

Dans certains cas, les kystes s'étendent à presque toute la surface de la vessie, comme chez cet homme de 42 ans que Bardenheuer opéra et dont l'observation a été rapportée par Cahen. Ce sont sans doute ces petits kystes disséminés que Cruveilhier (1) avait pris pour les glandes de la vessie.

Le volume des kystes est le plus souvent celui d'une tête d'épingle, d'un grain de plomb ; quelques-uns atteignent la grosseur d'un petit pois et semblent se pédiculiser. Parfois ils ont l'apparence des œufs de caviar, dit Limbeck, et Litten compare aussi à des œufs de poisson les kystes qu'il observa chez une femme de 75 ans. La surface de ces petits kystes est lisse, brillante, distendue ; leur contenu est limpide ou trouble, de consistance visqueuse. Limbeck signale, dans le contenu du kyste de son observation n° 1, la présence de carbonates calcaires.

On a décrit aussi des kystes plus gros de la vessie. Le professeur Laboulbène en représente un de la grosseur d'un grain de groseille qui était inséré sur le bas-fond de la vessie, un peu à droite de la ligne médiane. Vincent (de Lyon) a rencontré un kyste vésical, saillant à la vulve, qui se rompit pendant l'examen ; le kyste fut alors attiré au dehors et son pédicule sectionné au thermocautère.

MM. Segond et Thiercelin ont présenté au dernier Congrès français de chirurgie un cas très remarquable de kyste de la vessie. Il s'agit d'une femme chez laquelle M. Segond avait constaté, outre les lésions des annexes, une tumeur arrondie dure, mobile,

(1) Cruveilhier. *Traité d'Anatomie*, vol. II.

dont les mouvements, semblant se communiquer à l'utérus, autorisaient le diagnostic de myôme utérin pédiculisé. L'utérus et les annexes ayant été enlevés par la voie vaginale, M. Segond constata que la tumeur était formée par un kyste à contenu séreux situé dans l'épaisseur de la paroi vésicale, et *inclus dans la couche musculaire de la vessie*. Le kyste fut extirpé et l'examen histologique fit voir que la paroi du kyste était une simple membrane conjonctive.

Cette observation est remarquable par le volume et par le siège insolite du kyste. Toutes les observations de kystes vésicaux que j'ai lues montrent que la tumeur se développe du côté de la cavité vésicale, ce qui se comprend bien puisqu'elles naissent de l'épithélium ou des glandes de la muqueuse. Dans le cas de M. Segond le kyste s'étant développé en dehors de la vessie et non dans l'intérieur de la cavité vésicale, je pense qu'on peut lui supposer une origine extra-vésicale ; le kyste, en se développant, aurait pénétré dans la paroi de la vessie en dissociant les fibres musculaires.

Cette explication me paraît d'autant plus plausible qu'on connaît plusieurs exemples de kystes séreux rétro-vésicaux, fort bien étudiés par English (1), qui les croit développés aux dépens des débris embryonnaires des conduits de Müller et de l'organe de Wolff.

B. — *Étude microscopique.*

Nous ne possédons pas de renseignements sur la structure des grands kystes. Au sujet des petits kystes, j'ai pu voir, en étudiant dans le service de mon maître M. Le Dentu, le cas auquel j'ai déjà fait allusion, l'exactitude de la description donnée par Limbeck et par Cahen. Ces petits kystes siègent dans le derme muqueux ou dans la sous-muqueuse; en sorte que, sur une coupe comprenant toute l'épaisseur de la paroi vésicale, la portion bombée du kyste, celle qui fait relief dans l'intérieur de la vessie, paraît revêtue d'une dou-

(1) English, cité par Birch-Hirschfeld. *Handb. der path. Anat.*, vol. II, p. 735.

ble couche épithéliale, formée d'un côté par l'épithélium de la muqueuse vésicale et de l'autre par le revêtement épithélial intérieur du kyste.

La paroi kystique, très mince, est formée par du tissu conjonctif souvent riche en éléments embryonnaires infiltrés. La cavité du kyste est tapissée par une couche simple d'épithélium cubique ou plat ; parfois l'épithélium est stratifié.

Limbeck admet deux modes différents dans la pathogénie des kystes vésicaux : 1° Ils peuvent avoir pour point de départ des proliférations circonscrites de l'épithélium de la muqueuse vésicale dans le derme muqueux, avec transformation kystique secondaire; 2° ils peuvent résulter d'adhérences s'établissant entre deux plis voisins de la muqueuse.

Je m'étonne de ne pas voir mentionnées, dans la longue discussion du travail de Limbeck, les glandes normales de la muqueuse vésicale. Il n'en est jamais question, et pourtant plusieurs des figures données par cet auteur se rapportent assurément à ces glandes. Si, dans certains cas, le mécanisme qu'il invoque peut être accepté, rien ne le prouve; tandis que l'origine glandulaire des kystes semble démontrée par les différents degrés de dilatation auxquels on rencontre les culs-de-sac glandulaires. Cette origine glandulaire est acceptée implicitement par Fritz Cahen, puisque cet auteur déclare qu'il s'agissait dans son cas de cysto-adénomes.

II. — TUMEURS NÉES DU TISSU CONJONCTIF

J'étudierai successivement dans des chapitres distincts : 1° les sarcomes; 2° les myxomes et fibro-myxomes; 3° les fibromes; les deux premières variétés appartiennent à des néoplasies ataviques, embryonnaires ; la dernière est une variété formée par du tissu adulte.

1° — Groupe atavique.

A. — *Sarcomes.*

Les auteurs émettent sur la fréquence du sarcome de la vessie des appréciations fort différentes. Dans ses leçons, M. Guyon (1) ne parle que d'un seul cas, observé à l'autopsie, mais il nous dit, que, dans un mémoire inédit de M. Clado (1886) cet auteur a pu recueillir 20 observations de sarcome. Sperling (de Berlin) note, en 1883, 13 sarcomes sur 120 observations de tumeurs de la vessie (2). Stein (de New-York) ne relève que cinq cas de sarcome (3). Küster (4), qui écrit en 1886, n'accepte que cinq cas de sarcome démontrés à cette époque et considère ces tumeurs comme fort rares. La même opinion est exprimée par Antal (5) et par Ultzmann (6). Dittrich (7) ajoute aux cinq cas admis par Küster, 9 autres provenant d'auteurs différents et deux observations personnelles. Hinterstoisser (8) passe aussi une rapide revue des cas publiés et en ajoute un personnel. D'après cet auteur, Fenwick considère le sarcome comme une tumeur assez fréquente chez les

(1) Guyon. *Loc. cit.*, p. 365.
(2) Sperling. *Loc. cit.*, p. 47.
(3) Stein. *Loc. cit.*
(4) Küster. *Loc. cit.*, p. 2351.
(5) Antal. *Loc. cit.*
(6) Ultzmann. *Loc. cit.*, p. 314.
(7) Dittrich. *Prager med. Woch.*, 27 novembre 1889.
(8) Hinterstoisser. *Berl. klin. Woch.*, 1890, p. 304.

enfants et chez les vieillards. Dans la statistique de Thompson, donnée au Congrès de Berlin de 1890, on trouve 3 cas sur 41 tumeurs opérées. Southam (1) est l'auteur qui donne aux sarcomes la plus grande fréquence relative puisqu'il en compte 6 sur 18 observations personnelles; j'avoue n'avoir pas trouvé, dans ce long travail, des observations suffisamment détaillées pour justifier un chiffre aussi différent de celui donné par les autres auteurs.

Sur les 89 cas de tumeurs de la vessie que j'ai examinées moi-même au microscope, je ne trouve que deux sarcomes. Ces tumeurs me paraissent donc loin d'être communes, et j'ai été obligé de réunir les cas publiés par les auteurs pour en donner une description. Sous forme de tableau j'ai annexé à ce chapitre les 52 observations de sarcome de la vessie que j'ai pu rassembler. Autant que possible, je n'ai inscrit dans ce tableau que les observations où l'examen histologique paraît avoir été bien fait. En tout cas, j'ai éliminé les faits intitulés « sarcome » où le diagnostic avait été simplement établi par l'examen de fragments expulsés avec l'urine, et l'on ne s'étonnera point d'une élimination aussi sévère, si l'on réfléchit qu'il est presque impossible de faire la distinction, par l'examen d'un simple fragment, entre un sarcome embryonnaire et une infiltration lymphoïde d'un fibrome ou d'une frange papillaire.

Caractères macroscopiques. — *Siège*. — Sur 49 observations, dans lesquelles le siège du néoplasme est indiqué, je trouve :

Trigone seul envahi.....	3 fois
Trigone et parties voisines.....	11 —
Paroi postérieure ou latérales sans le trigone	25 —
Paroi antérieure seule.....	8 —
Envahissement de la paroi antérieure en même temps que d'autres régions.....	2 —

Comme on le voit, ces constatations ne diffèrent pas beaucoup de celles que nous avons faites à propos des tumeurs épithéliales : comme pour ces dernières, on trouve que le sarcome siège de préférence dans la paroi postérieure et dans le segment inférieur de la

(1) Southam. *Medical cronicle*, 1888, p. 177.

vessie. Comme je l'ai déjà fait, en étudiant les tumeurs épithéliales, je ferai remarquer que très souvent le trigone n'est pas envahi et que la paroi antérieure est plus fréquemment atteinte qu'on ne le pense généralement. Il semble même que la paroi antérieure seule soit plus fréquemment envahie dans le sarcome que dans l'épithélioma puisque sur 49 observations 8 fois le sarcome y était implanté. Très fréquemment aussi les sarcomes, comme les tumeurs épithéliales, siègent dans le voisinage des orifices uretéraux; c'est ainsi que, dans plusieurs observations, il est indiqué que la compression de l'uretère avait donné lieu à une hydronéphrose.

Conformation extérieure. — Les sarcomes se présentent sous des formes macroscopiques variées qui rappellent celles des tumeurs épithéliales à ce point que le diagnostic ne peut être établi à l'œil nu; il faut avoir recours au microscope. En général, cependant, les sarcomes présentent moins de villosités que les autres tumeurs.

Sur 51 cas de sarcome où la forme est indiquée, je trouve 15 tumeurs pédiculées; 21 sessiles et 15 infiltrées. Les sarcomes pédiculés sont donc moins fréquents que les tumeurs épithéliales ayant la même forme macroscopique. Je dois encore ajouter en faveur de cette constatation que, sur les 15 tumeurs pédiculées, plus d'une paraît appartenir, plutôt qu'à de vrais sarcomes, aux variétés de tumeurs épithéliales dont le stroma serait infiltré de cellules lymphatiques, par le fait de l'inflammation. Les sarcomes de la vessie se présentent habituellement comme des tumeurs sessiles ou infiltrées, et, plus rarement, pédiculées à surface lisse ou bosselée, quelquefois villeuse, de couleur rosée ou rouge et de consistance molle. Il est rare que ces tumeurs offrent une ulcération à leur surface, mais assez souvent elles envahissent toute l'épaisseur de la paroi vésicale. Cet envahissement a été considéré comme assez rare par les auteurs, et M. Clado ne le signale que dans 2 observations. Je ne l'ai vu mentionné qu'une fois par Southam, qui a vu, dans un cas de sarcome de la vessie, une perforation du réservoir avec péritonite consécutive; deux fois par Dittrich, et dans les observations de Senftleben, de Hue, de Nicolich et de Hinterstoisser, de Chiari, de Whitehead et de Bernstein. Nous arrivons ainsi au chiffre de 10 observations où l'envahissement de la paroi vésicale par le sarcome est noté par les

auteurs. Dans cinq autres cas, cette pénétration des éléments embryonnaires est probable, mais les détails manquent.

Dans plusieurs de ces observations de sarcomes infiltrés, on note la *propagation* à des organes voisins ; dans une observation de Dittrich la prostate était envahie secondairement, et le même auteur a vu chez une femme la paroi vaginale attaquée par le néoplasme en même temps que des noyaux sarcomateux s'étaient développés dans le gros intestin ; dans l'observation de Nicolich, la tumeur s'était propagée à la prostate. Arcy Power note la propagation au rectum et, dans l'observation de Hue, il est indiqué que les parties voisines de la vessie avaient subi la dégénérescence sarcomateuse. La propagation ganglionnaire elle-même et la généralisation sont possibles (Guyon, Senftleben, Williams, Chiari, Dittrich). Marchand signale la généralisation aux poumons, Monant Baker à la plèvre et au foie.

Variétés histologiques. — Les variétés de sarcome le plus souvent rencontrées sont le sarcome embryonnaire et le sarcome fuso-cellulaire, mais on peut aussi se trouver en présence de tumeurs plus rares, comme le sarcome à cellules géantes observé par Weichselbaum (1) ou le sarcome télangiectasique décrit par Ebstein.

Sur 46 cas dont la structure histologique est connue avec assez de détails, je trouve :

Sarcome rondo-cellulaire	19
— fuso-cellulaire	7
— mixte	4
Lympho-sarcome	3
Sarcome alvéolaire	3
Fibrosarcome	4
Myxo-sarcome	1
Myosarcome	2
Sarcome à cellules géantes	1
— télangiectasique	1
— chondrifiant	1

(1) Ce cas est cité par Dittrich ; je n'ai pu lire moi-même le travail de Weichselbaum.

Je me borne à donner ces chiffres sans entrer dans des détails de structure qui n'offrent rien de particulier à la vessie. Je ferai pourtant quelques remarques qui me paraissent importantes, et j'insisterai surtout au sujet des rapports des sarcomes avec la membrane muqueuse.

Dans les deux cas de sarcome que j'ai étudiés au microscope, il s'agissait de la variété à cellules rondes ; et, dans ces deux cas, j'ai remarqué, dans des portions assez considérables de la pièce, que les cellules embryonnaires, au lieu de se trouver en contact les unes avec les autres comme dans les sarcomes ordinaires, se trouvaient séparées par une assez grande quantité de substance intercellulaire, légèrement granuleuse, presque amorphe. Il y a là une véritable forme de passage, établissant la transition entre le sarcome embryonnaire et le myxome ; ces deux variétés de tumeurs appartiennent du reste à la même famille histologique. Dans l'une de ces deux pièces (obs. 65), une partie du néoplasme présentait la structure du sarcome fasciculé.

Thompson a décrit des formes de transition entre les papillomes et les sarcomes. Je m'expliquerai plus loin au sujet de la transformation des tumeurs bénignes en tumeurs malignes, sur ces formes intermédiaires qui me paraissent relever de simples infiltrations leucocytiques dues à l'inflammation des papillomes.

Dans la statistique de Thompson figure un cas, sur lequel l'auteur s'exprime ainsi : « La tumeur appartenait à cette variété que nous nommons en Angleterre *chondrifying sarcoma* ». La même observation étudiée au point de vue histologique a été publiée par Shattock dans la Pathological Society (1). Cet auteur ne donne pas de détails cliniques sur la tumeur qui fut enlevée par morceaux ; il nous apprend qu'il existait, en même temps, plusieurs papillomes dans la vessie. Ce curieux néoplasme était constitué, en partie par du cartilage très bien formé, en partie par du tissu sarcomateux. Ce dernier tissu contenait des éléments fusiformes et arrondis, et, en l'étudiant, on pouvait suivre l'évolution ordinaire de la formation des capsules de cartilage. La malade mourut 10 mois après l'opération, d'une récidive qui fut annoncée par des hématuries.

Les sarcomes, naissant du tissu conjonctif, sous-muqueux ou

(1) Shattock. *Tr. of the Path. Soc.* London, 1887, p. 183.

intermusculaire, repoussent la membrane muqueuse pour venir faire sailllie dans la cavité de la vessie. Dans certains cas, la muqueuse ne présente pas d'altération, elle suit les contours de la tumeur dont elle dessine les bosselures et il adhère assez intimement avec elle pour rendre impossible l'énucléation de la masse morbide. D'autres fois, la muqueuse présente un développement secondaire de papilles assez considérable, qui donne à la surface du sarcome un aspect villeux; et, dans ces papilles, le tissu axial peut être envahi par les cellules sarcomateuses.

Dans une troisième catégorie de faits, la membrane muqueuse subit dans son épithélium des altérations remarquables, sur lesquelles les auteurs n'ont pas insisté : je ne saurais indiquer, d'ailleurs, quelle est la fréquence de ces altérations, car je n'ai examiné moi-même que deux sarcomes de la vessie ; mais je dois dire que, dans ces deux cas, les lésions secondaires de l'épithélium existaient à des degrés variables.

Chez le malade de l'observation 65, on ne peut, en effet, établir de limite entre la muqueuse et la masse néoplasique du sarcome embryonnaire qu'elle tapisse ; en un grand nombre de points, l'épithélium a complètement disparu et le tissu embryonnaire constitue la surface même de la tumeur ; ailleurs, et surtout au niveau des anfractuosités de la tumeur, l'épithélium est plus épais qu'à l'état normal et pousse de petits prolongements dans le tissu du néoplasme.

La tumeur de la fillette qui porte le numéro 61 dans les observations, était aussi un sarcome embryonnaire constitué par des végétations polypoïdes offrant à l'examen macroscopique les plus grandes analogies avec celles que représente la planche IX. Ces végétations lisses, qui font partie du sarcome, se trouvent recouvertes par une couche d'épithélium semblable à l'épithélium vésical ; mais, en plusieurs endroits, on peut voir, en continuité plus ou moins directe avec cet épithélium de revêtement, toute une série de formations adénoïdes à revêtement épithélial cylindrique, qui rappellent les glandes de la vessie normale. L'irritation déterminée par le néoplasme a été, ici, assez intense pour donner lieu à une prolifération glandulaire rappelant assez bien les adénomes vésicaux que j'ai décrits plus haut.

Observations de

Nos	INDICATION BIBLIOGRAPHIQUE	AGE	SEXE	VARIÉTÉ HISTOLOGIQUE	FORME MACROSCOPIQUE	SIÈGE
I	MARCHAND. *Centr. f. Chir.*, 1878, p. 595.	57	fem.	Rondo-cellulaire.	Sessile ; grosseur d'une pomme.	Paroi postérieure et trigone.
II	GUERSANT. *Gaz. hôp.*, 1868, p. 28.	22 mois	f.	Fibro-sarcome.	Polype pesant 15 grammes.	.....
III	HEIM. VOGTLEIN. *Klin. Corr. Blatt. f. Schw. Aerzte*, 1879, p. 13.	56	f.	Fibro-sarcome.	Surface fongueuse.	Paroi postérieure.
IV	SOKOLOW. *Centr. f. Chir.*, 1876, p. 336.	....	....	Fuso-cellulaire.	Forme de champignon ; dure comme du cartilage.	Côté droit du fundus.
V	SENFTLEBEN. *Langenbeck's Arch.*, 1861, p. 129.	29	f.	Fuso-cellulaire.	Occupe toute la muqueuse ; formée par villosités. Tumeur principale grosse comme une noisette.	Côté droit du fundus, grosseur de noisette.
VI	THORNTON. *Med. Times and Gaz.*, 1879, vol. II. p. 604.	vieille	f.	Rondo-cellulaire.	Petite, molle.	.....
VII	HEAD. *Med. Times and Gaz.*, 1879, vol. II. p. 1862.	39	f.	Rondo-cellulaire villeux.	3 tumeurs isolées sur paroi droite de la vessie, largement implantées, très molles, contenant des masses hémorrhagiques.	Côté droit.
VIII	HUE. SPERLING. *Primaren Tumoren der Harnblase*, 1883, p. 48.	73	h.	Sarcome mixte.	Gros comme deux poings ; infiltrant toute la paroi postérieure.	Paroi postérieure.
IX	WILLIAMS. *Lancet*, 1882, vol. II, p. 310.	50	f.	Rondo cellulaire.	Forme de chou-fleur.	Paroi postérieure.
IX *bis*	BUTTLIN. *Lancet*. 1882, vol. I. p. 310.	4	f.	Sarcome.	Fongosités sortant par l'urèthre.	Segment inférieur et paroi postérieure.

sarcome de la vessie

OPÉRATION	RÉSULTAT OPÉRATOIRE	RÉCIDIVES	SYMPTOMES	REMARQUES.
.....	.....	.....	Début par cystite. Pas d'hématurie.	Noyaux de généralisation dans les poumons.
Extirpation avec l'écraseur.	Mort six jours après.	.....	Strangurie, sortie de la tumeur par l'urèthre.	.....
Grattage.	.....	.....	Dysurie, hématurie.	Début 4 ans avant.
.....	.....	.....	.....	Tumeur pédiculée à large pédicule ; presque sessile.
.....	.....	.....	Sortie à plusieurs reprises ; la malade en arrache des morceaux. Peu d'hématurie ; ischurie, depuis un an.	Mort par perforation de la vessie et péritonite. Infiltration des *ganglions inguinaux*.
Grattée avec l'ongle à travers l'urèthre.	.....	.....	Urines putrides.	.....
.....	.....	.....	Depuis 7 ans, hématurie ; douleurs.	.....
.....	.....	.....	Hématurie suite de cathétérisme.	Marche rapide ; dissémination multiple dans le voisinage.
Taille hypogastrique.	Mort par péritonite.	.....	Depuis deux ans, douleur, incontinence ; hématuries, gravelle.	Palpable à travers la paroi vaginale
Extirpation par l'urèthre à plusieurs reprises.	.....	Récidives rapides.	La tumeur vue dans la vulve.	A la fin, la vessie et le vagin formaient une cavité remplie de végétations dendritiques.

Nos	INDICATION BIBLIOGRAPHIQUE	AGE	SEXE	VARIÉTÉ HISTOLOGIQUE	FORME MACROSCOPIQUE	SIÈGE
X	V. LANGENBECK. *Arch. f. klin. Chir.*, 1861, vol. I, p. 128 (rapp. par Senftleben.	29	f.	Sarcome à petites cellules fusiformes.	Molle, élastique (au toucher), lobée, munie d'un large pédicule.	Partie supérieure de la paroi postérieure.
XI	VOEGLLIN, *Corresp. f. Schweizer Aerzte*, 1879, p. 391.	56	f.	Fibro-sarcome très vasculaire mou.	Épaisseur, atteignait par place 1 cent. Très dure dans la profondeur, spongieuse à la surface.	Paroi postérieure. Côté gauche.
XII	WILLIAMS, *British medical Jour.*, 2me vol., 1882, p. 780. 1er cas	50	f.		Tumeur fongoïde. Pédicule large et court.	Dans le voisinage de l'orifice de l'uretère gauche.
XIII	2me cas.	66	h.	Examen microscopique donné pour les 5 cas réunis :	Plusieurs tumeurs fongoïdes.	Toute la vessie sauf la région prostatique et petit espace au sommet.
XIV	3me cas.	52	h.	Sarcomes à cellules rondes granuleuses 2 ou 3 fois plus grandes que les leucocytes, et renfermant 2 ou plusieurs noyaux peu distincts. Quelques faisceaux, constituant un stroma fibreux. Pas d'alvéoles.	Grande tumeur irrégulièrement lobulée. Pédicule large et court.	Paroi postérieure obstruant l'uretère gauche.
XV	1me cas.	?	h.		Pédicule large et court.	Côté externe de l'uretère droit.
XVI	5me cas.	âgé	h.		Muqueuse vésicale recouverte par des tumeurs molles, ulcérées, villeuses.	Insérée vers le milieu de la paroi postérieure.
XVII	WHITEHEAD, *Lancet, London*, 1883.	58	f.	Sarcome lymphoïde.	Touffes molles, floconneuses, d'apparence villeuse.	.....
XVIII	SONNENBURG, *Berliner klin. Woch.*, 1884, p. 834, et *Deutsch. med. Woch.* 1885, p. 383.	60	f.	Fibro-sarcome.	Tumeur circonscrite de la grosseur d'une pièce de 5 francs.	Paroi antérieure de la vessie.
XIX	LANGTON. *Lancet*. 1885, vol. II, p. 1185.	25	h.	Sarcome alvéolaire à cellules rondes.	Tumeur sessile, grosseur d'une noix, très molle.	Orifice de l'urèthre.

OPÉRATION	RÉSULTAT OPÉRATOIRE	RÉCIDIVES	SYMPTOMES	REMARQUES
Par urèthre, morcellement.	Mort le 4e jour après l'opération, à la suite d'une péritonite purulente.	.....	Hématurie peu abond. Elimination spontan. des particules de la tum. Région hypogastrique sens. à la palp. Un ganglion inguinal à droite engorgé.	A l'autopsie on constate sur la moitié droite du bas-fond, au-dessous de l'orifice de l'urètère, une tumeur villeuse de la grosseur d'une noix, qui se propageait jusqu'à la couche musculaire.
Doigt et curette par l'urèthre.	Guérison incertaine.	15 jours après fragments muqueux apparaissent dans l'urine.	Hématurie, durait depuis 3 ans, avec fragments de la muqueuse dans l'urine.	Mort une année plus tard. Douleurs et hématuries continuaient toujours. Pas d'autopsie.
.....	.....	.....	Pas d'autopsie.	Pas de métastases dans les autres organes. Paroi vésicale n'était pas entièrement infiltrée, ganglions sacrés engorgés.
Taille médiane.	Mort le lendemain du shock opératoire.	.....	Affaiblissement énorme. Cachexie.	A l'autopsie les attaches de la tumeur aux parois vésicales étaient très lâches. Pas de métastases. Ganglions sacrés engorgés.
.....	.....	.....	Cas d'autopsie. Malade mort de pneumonie double.	Quelques petites tumeurs semblables se trouvaient au voisinage.
.....	.....	.....	.....	Au sommet de la tumeur s'élevait une saillie, recouverte par un dépôt de phosphates.
.....	.....	.....	.....	Pas de propagation aux organes voisins. Prostate saine.
Par urèthre.	Guérison.	Récidive 6 m. après.	.....	Deuxième opération. Six mois après cette dernière pas de récidive.
Taille sus-pubienne.	Malade allait très bien pendant 4 semaines la 5e semaine, mort par cachexie.	.....	Hématuries très abondantes pendant six mois. Douleurs lombaires.	On fut obligé d'enlever toute la paroi antérieure et postérieure de la vessie. Trigone et bas-fond furent conservés. A l'autopsie on trouva une nouvelle cavité vésicale formée aux dépens du péritoine.
Taille périnéale.	Guérison.	.....	Hématuries depuis 5 ans	Vu un mois après l'opération.

Nos	INDICATION BIBLIOGRAPHIQUE	AGE	SEXE	VARIÉTÉ HISTOLOGIQUE	FORME MACROSCOPIQUE	SIÈGE
XX	CHAFFEY. *Trans. path. Soc.*, vol. XXXVI, p. 287.	31/2	h.	Lymphosarcome.	Plusieurs nodosités.	Paroi antérieure.
XXI	CAN. *Med. Record*, 1885.	Pas indiqué	f.	Sarcome alvéolaire.	Sessile, excroissance en forme de chou-fleur.	N'est pas indiqué.
XXII	EBENAU. 1er cas *Deutsch. med. Woch.* 1885, p. 465.	52	h.	Sarcome alvéolaire. Alvéoles remplies de cellules fusiformes. Très vasculaire.	Tumeur de la grosseur d'un œuf d'oie, à surface villeuse.	Paroi postérieure.
XXIII	IDEM. 2e cas.	55	h.	Sarcome télangiectasique formé de petites cellules fusiformes. Petites artères et veines très dilatées. Capillaires très larges, fortement infiltrés de leucocytes.	Molle, friable, saignant très facilement.	Côté gauche du bas-fond.
XXIV	EVE. *Lancet*. 1885, p. 428, et *Trans. path. Soc.*, XXXVI, p. 284.	68	h.	Lympho-sarcome formé de cellules lymphatiques rondes dans un stroma fibreux.	Surface libre, non papillomateuse.	Paroi antérieure et supérieure.
XXV	IDEM. 2e cas.	âgée	f.	Myo-sarcome.	Tumeur faisait saillie au-dessus de la paroi vésicale. Légère érosion superficielle.	Paroi latérale gauche, au-dessus de l'embouchure des uretères
XXVI	SCHLEGTENDAL. *Centralb. für Gynæk.*, 1885, p. 385.	42	f.	Sarcome fuso-cellulaire.	Pédiculé. Poids, 148 gr.	Partie inférieure entre les uretères.
XXVII	CHIARI. *Prager med. Woch.* 1886, n° 50.	5	h.	Sarcome fuso-cellulaire, avec dégénérescence superficielle.	Sessiles, infiltrées surtout dans la sous-muqueuse. Deux tumeurs, grosseur d'un œuf de poule.	Tiers inférieur de la vessie. Partie droite du trigone.
XXVIII	FENWICK. *Trans. path. Soc. of London* 1886, XXXVII, p. 313.	9	h.	Fibro-sarcome.	Polypes variables en forme. Grosseur d'une cerise à petite prune	Toute la vessie recouverte.

OPÉRATION	RÉSULTAT OPÉRATOIRE	RÉCIDIVES	SYMPTOMES	REMARQUES
aille périnéale.	Mort de péritonite	.....	Cystite.	Cet enfant a été malade pendant 8 mois.
ilatation de l'urèthre, ablation, écraseur et grattage.	Guérison.	Même opération 3 mois après.	Hématuries.	Accouchement entre les deux opérations.
aille hypogastrique. Tumeur fut enlevée à l'aide des ciseaux en deux fois.	Fistules urinaires persistaient deux mois après l'opération.	.....	Hématuries fréquentes. Caillots sanguins dans l'urine. Incontinence d'urine. Région vésicale très sensible.	Mort 4 m. 1/2 après l'opér. Elév. de tempér. ; diarrhée, anurie, délire, coma. *Autopsie :* Paroi vésicale tr. épaissie, recouv. de membr. diphtéritiques. Compr. des deux uretères. Dilat. de l'uretère gauc. av. hydronéphrose. Pyélonéph. et pyonéph. gauch.
aille hypogastrique. Tumeur enlevée à l'aide d'une curette.	Mort 15 jours après l'opération par péritonite.	.....	Hématurie qui continuait pendant 3 ans. Perte de force, insomnie. Léger œdème des membres inférieurs.	Péritonite survenue à la suite d'une perforation de la petite courbure de l'estomac produite par une tumeur. Abcès derrière la symphyse, communiquant avec la vessie. Abcès du rein gauche.
ucune indication.	.....	.....	Souffrait depuis 2 ans et demi. Douleurs lombaires ; légère hématurie.	.....
.....	.....	.....	.....	On n'a pu obtenir aucun renseignement clinique concernant ce cas.
Colpocystotomie	Guérison.	.....	Urines troubles. Incontinence complète.	Détails manquent.
.....	.....	.....	Cas d'autopsie.	Se prolongeant un peu dans l'urèthre. Prostate et vésicule séminales un peu envahies. Ganglions envahis au bout inférieur de l'uretère gauche. Double hydronéphrose.
eux tailles périnéales.	.....	Récidive six mois après.	Hématurie.	Malade a souffert d'incontinence d'urine, à la suite de son opération.

Nos	INDICATION BIBLIOGRAPHIQUE	AGE	SEXE	VARIÉTÉ HISTOLOGIQUE	FORME MACROSCOPIQUE	SIÈGE
XXIX	WEIR (R.). *Med. Rec.*, décembre 1886.	55	h.	Sarcome.	Implantée sur une large base, sessile.	Paroi postérieure, au-dessus de l'uretère gauche.
XXX	LANGE. *New York med. Jour.*, décembre 1676.	53	h.	Sarcome à cellul. rondes.	Tumeur plate, couches supérieures facilement déchirables, base large : surface de 2 pouces.	Environ 1 pouce derrière l'uretère droit.
XXXI	MONANT BAKER. *Lancet*, 1886, p. 737.	55	h.	Sarcome.	Deux tumeurs du volume d'une orange et d'une noix superposées, forme de chou-fleur.	Sur le bas-fond et paroi antérieure de la vessie.
XXXII	S. G. SHATTOCK. *Trans. of the pathol. Soc. of Lond.* 1887, XXXVIII p. 183.	55	h.	Chondro-sarcom. Partie centre nettement cartilagineuse (Chondryfying sarcoma).	Tumeur sphéroïdale, présentant l'aspect d'un papillome ordinaire de la vessie. Muqueuse fortement adhérente.	.....
XXXIII	Sir H. THOMPSON. *Trans. clin. Soc. of London*, 1887.	....	....	.....	.....	.....
XXXIII *bis*	ARCY POWER. *Lancet*, vol. I, 1888, p. 575.	61	h.	Sarcome à petites cellules mixtes.	Partie saillante de la tumeur était tubéreuse recouverte de masses en forme de chou-fleur.	Paroi antérieure latérale et bas-fond.
XXXIV	JACKSON. *Lancet*, 1888, vol. I, p. 976.	76	h.	Sarcome à structure variée, par places rondo-cellulaire.	Tumeur unique, avec un large pédicule un peu rétréci aux points d'attache.	Base de la vessie ; couvrant le trigone.
XXXV	LOSTALOT. *Revue des mal. de l'enf.*, 1888, vol. VI. p. 461.	4 1/2	h.	Sarcome à petites cellules arrondies.	Plusieurs polypes pédiculés à surface lisse.	Près du col.
XXXVI	WHITEHEAD. *Lancet*, 2e vol., 1888.	16	h.	Sarcome à cellules rondes.	Tumeur très considérable.	Paroi postérieure et latérale droite.
XXXVII	GOLDING BIRD. *British med. Jour.* 1889. vol. I, p. 17.	55	f.	Sarcome à cellules rondes.	Grosseur d'un petit œuf de poule Courtement pédiculisé.	Paroi postérieure, plutôt côté gauche.
XXXVIII	PAUL DITTRICH. *Prager med. Woch.*, 1889, n° 48.	21	h.	Sarcome à cellules fusiformes.	Faisait saillie. Protubérance grosse comme une noisette. Surface polie.	Trigone bas fond.
XXXIX	IDEM.	25	f.	Sarcome à cellules rondes.	Infiltrant toutes les couches de la vessie.	Embouch. des uretères.

OPÉRATION	RÉSULTAT OPÉRATOIRE	RÉCIDIVES	SYMPTOMES	REMARQUES
stotomie sus-ubienne.	Guérison opératoire.	6 mois après, récidive.	Hématuries fréquentes Mictions douloureuses. Douleur rectale.	.....
stotomie sus-pubienne.	Guérison complète au bout de 3 semaines.	.....	Début un an. Hématuries à la fin.	.....
ille périnéale médiane.	Mort.	.....	.....	Généralisation au foie et à la plèvre.
stotomie sus-bienne, 18 août 86.	Survie de 9 mois après l'opération. Mort 17 mai 1887.	.....	.....	A l'autopsie, on trouva une gr. tum. de la vessie, traversée au mil. par l'uretère droit dilaté doub. du normal. Uret. gauc. égal. dilaté, libre dans son bout inf. Sarc. à cellules rond., sans cartilage.
.....	Guérison.	.....	Hématuries.	Ce cas est décrit par Thompson et Sbattock comme chondryfying-sarcoma. (Voir plus haut, p. 100).
nlevée partiellement, à l'aide de aille médiane.	Tumeur grandissait toujours, miction devenait impossible. Ponde la vessie.	.....	Hématuries pendant 18 mois.	Rectum fut envahi par l'extension de la tumeur et il s'est formé plusieurs trajets fistuleux entre vessie et rectum.
ns d'opération à ause de l'âge vancé du ma-ade.	Mort.	.....	Hématuries violentes pendant 2 ans. Miction douloureuse.	Tumeur ressemblait, à certains endroits, à un sarcome alvéolaire, en d'autres à un sarcome à cellules rondes, ailleurs à un myôme.
.....	.....	.....	Envie fréquente d'uriner, douleur. Pas d'hématuries.	Mort d'infection urinaire.
aille hypogas-rique.	.....	Récidive après 8 mois.	.....	.....
aille hypogas-rique.	Mort. Survie de 5 jours.	.....	Ténesme vésical et hématuries.	A l'autopsie, tissu prévésical infiltré de pus.
Pas.	.....	.....	Vagues.	Invasion des vésicules séminales.
Pas.	.....	.....	Hydronéphrose du rein droit.	Toutes les couches de la vessie envahies, de même que le col utérin et le vagin. Gros intestin présent. aussi quelques masses néoplasiques disséminées.

Nos	INDICATION BIBLIOGRAPHIQUE	AGE	SEXE	VARIÉTÉ HISTOLOGIQUE	FORME MACROSCOPIQUE	SIÈGE
XL	MacBurney. *Soc. chir. New York*, 1889.	30	h.	Sarcome.	.....	.....
XLI	Siewert. *Billroth Lücke's Deutsch. Chir.* 71 Lief.	3	f.	Sarcome à cellules rondes.	Saillante à travers l'urèthre.	Paroi antérieure.
XLII	Bernstein. *Primäre Sarcom der Harnblase.* Th. Königsberg, 1890.	....	h.	A cellules rondes et fusiformes, ayant débuté dans la musculeuse. Stroma conjonctif peu développé.	Tumeur saillante, bosselée, ulcérée, assez dure, envahit la musculaire. Recouverte par la muqueuse jusqu'à 1 cent. de la base.	Paroi antérieure un peu droite. Tout l'étendue de la muqueuse présentait de petites saillies sarcomateuses.
XLIII	Hinterstoisser. *Wien klin. Wochen*, 1890, p. 304.	21	h.	Sarcome à cellules fusiformes.	Tumeur molle, fortement infiltrée, à base large, couverte d'excroissances polypiformes.	Paroi antérieure.
XLIV	Nicolich. *Annales maladies org. génit.-urin.* 1890, p. 240.	?	h.	Myo-sarcome.	Tumeur infiltrait toute l'épaisseur de la paroi vésicale.	Paroi antérieure.
XLV	Guyon. *Leçons*, p. 305.	70	....	Sarcome.	Pédicule court, volume d'une noix.	Partie moyenne du trigone
XLVI	König. *Manuel*, vol. II. p. 687.	....	h.	Sarcome à cellules rondes.	Puriforme, volume d'un œuf de poule.	Trigone.
XLVII	Hinterstoisser. *Wien klin Wochen.*, 1891. n° 21.	52	h.	Sarcome à cellules fusiformes.	Grosseur d'une orange, infiltrée, ulcérée, à base très large. Née de la sous-muqueuse.	Côté droit de la paroi postérieure couvrant presque complètement l'orifice de l'uretère droit.
XLVIII	Dittel. Inédit.	41	h.	Sarcome.	.....	.....
XLIX	Iversen, de Copenhague. Inédit.	75	h.	Sarcome à cellules rondes.	Sessile.	.....
L	Voir obs. 61 dans les observations avec diagramme.	....	....	.....	.....	.....
LI	Voir obs. 65 dans les observations avec diagramme.	....	....	.....	.....	.....

OPÉRATION	RÉSULTATS OPÉRATOIRES	RÉCIDIVES	SYMPTOMES	REMARQUES
aille hypogastrique.	Mort, Survie d'un jour.	.....	.....	.....
lusieurs extractions partielles à travers l'urèthre.	.....	Récidive chaque fois.	.....	Cystite, péritonite purulente, pyélo-néphrite droite, hydronéphrose gauche.
aille hypogastrique.	Mort 7 jours après de péritonite.	.....	Début 2 ans avant par hématuries intenses.	On avait pratiqué l'extirpation de la verge pour un épithélioma et une taille périnéale pour des calculs qu'on ne trouva point.
Taille médiane.	Mort. Survie de 23 jours.	.....	Rétention. Urine purulente. Hématurie.	Un mois après le début de la maladie symptômes d'occlusion intestinale. Ponction exploratrice à travers le rectum amena du sang. On diagnostiquait un hématome du bassin.
.....	.....	.....	.....	Malade entré en pleine pyohémie, meurt quelques jours après. Vessie pesait 500 gr. paroi antérieure mesurait 4 cent. d'épaisseur.
.....	.....	.....	Cas d'autopsie.	Tumeur était bien indépendante de la prostate.
Taille périnéale.	.....	.....	.....	.....
Taille hypogastrique.	Mort 3 mois 1/2 après de cachexie.	.....	Symptômes de calcul vésical.	Coexistence avec le sarcome d'une pierre phosphatique pesant 65 grammes.
Taille hypogastrique.	Mort le 21e jour après.	.....	Hématuries.	Mort d'infection. Je dois ce cas à l'obligeance du professeur Dittel.
Extirpé par les ciseaux.	.....	.....	Hématuries intermittentes. Rétention.	Je dois cette observation à l'obligeance du professeur Iversen.
.....	.....	.....	.....	.....
.....	.....	.....	.....	.....

B. — *Myxomes.*

Les meilleures descriptions anatomiques de ces tumeurs ont été données par M. Guyon et par M. Thompson. Je n'ai pu étudier moi-même qu'un seul cas de *myxome pur*, représenté dans la planche IX et dans la figure 25 qui en reproduit la structure histologique. Ces tumeurs sont d'ailleurs fort rares à l'état de pureté ; c'est ainsi que je n'ai pu trouver, établis par un examen histologique démonstratif, que le cas de Birkett (1), un autre décrit dans les *Transactions of the Pathological Society* de Londres (vol. III, p. 127), appartenant au Musée St-Bartholomew, le cas de Shattock (2), celui de Howard Marsh (3) et les deux observations de M. Guyon. A ces 5 observations j'en ajoute une 6e (voir obs. 37).

Il est possible, comme le fait remarquer H. Fenwick (4) que souvent les myxomes aient été pris pour des sarcomes, car, comme ces derniers, les sarcomes sont fréquents dans le jeune âge et ont une tendance marquée, chez les fillettes, à sortir à travers l'urèthre. Je crois pourtant que l'erreur inverse doit être plus souvent commise et que des sarcomes sont pris pour des myxomes, car, comme ceux-ci, les sarcomes offrent assez souvent une certaine ressemblance avec les polypes muqueux des fosses nasales ; j'ai vu deux tumeurs où cette erreur avait été commise à l'examen macroscopique, et je pense que la plupart des 7 cas de myxome dont Sperling donne le résumé, étaient en réalité des sarcomes. Thompson a réuni 10 cas de myxome de la vessie ; il s'agit bien en réalité dans toutes ces pièces de tumeurs ayant l'apparence de myxomes, mais le microscope n'en a démontré la vraie structure que dans 3 cas.

Les deux faits qui dominent l'histoire des myxomes de la vessie sont : d'une part, leur existence chez l'enfant ; d'autre part, la rapidité de leur développement qui leur donne une très grande facilité de reproduction. Presque toujours, ces tumeurs sont montrées multiples, de forme polypeuse, et occupant la partie inférieure de la vessie, près

(1) Birkett. *Trans. of the Med. Chir. Soc.*, vol. 12, p. 311.
(2) Shattock. *Ibid.*, vol. XXXIV, p. 150.
(3) Howard Marsh. *Ibid*, vol. XXV, p. 178.
(4) H. Fenwick. *Trans. of the Pathol. Soc.*, 1888, mars.

du col. Ces tumeurs ont été, avec assez de justesse, comparées aux polypes muqueux des fosses nasales ; leur couleur est pourtant plus rouge et leur consistance plus ferme.

La planche IX reproduit un très beau spécimen de la collection de M. Guyon. Chez cette fillette, la tumeur, obstruant presque complètement le col de la vessie, avait déterminé une énorme dilatation du réservoir. Souvent, chez les enfants, on voit plusieurs lobes de la tumeur venir, à travers l'urèthre, faire saillie à la vulve; on voit alors une masse rosée, lobulée, lisse ou exulcérée, présentant parfois des traces de sphacèle partiel. Dans un cas, opérant à travers la boutonnière périnéale, M. Guyon extirpa chez un homme âgé « une série de petites tumeurs arrondies du volume d'une noisette, rougeâtres, molles, qui toutes étaient rencontrées et cueillies dans les parties les plus profondes de la vessie ». D'autres auteurs, qui ont vu aussi les myxomes sur le vivant, signalent cet aspect muqueux de la néoplasie.

Chez l'adulte, le myxome pur est rare et prend plus volontiers la forme polypeuse et le caractère de tumeur unique; il paraît aussi siéger plus volontiers vers le bas-fond de la vessie.

Histologie. — Les myxomes purs de la vessie sont très rares ; on trouve le plus souvent des fibro-myxomes ou des myxo-sarcomes. Si, dans l'étude que je viens de faire du sarcome, je comprends le myxo-sarcome, c'est que celui-ci, par ses caractères microscopiques et ses allures cliniques, se rapproche du sarcome ; les fibro-myxomes sont, au contraire, des tumeurs bien plus bénignes, aux allures moins rapides, et que leur aspect macroscopique rapproche plutôt des vrais fibromes; ces raisons nous autorisent à décrire les fibro-myxomes en même temps que les fibromes.

La figure 23 reproduit le type habituel des myxomes de la vessie, qui sont rarement formés par des cellules étoilées. On voit bien, par places, quelques-unes de ces cellules aux longs prolongements ; mais la plupart des éléments constitutifs de la tumeur sont des cellules rondes, plongées dans une substance grenue, presque amorphe, très abondante, qui les sépare les unes des autres ; la

substance intercellulaire contient quelques fibrilles conjonctives.

Les vaisseaux sanguins des myxomes sont fort développés comme on peut s'en rendre compte sur la figure ci-jointe, exécutée d'après

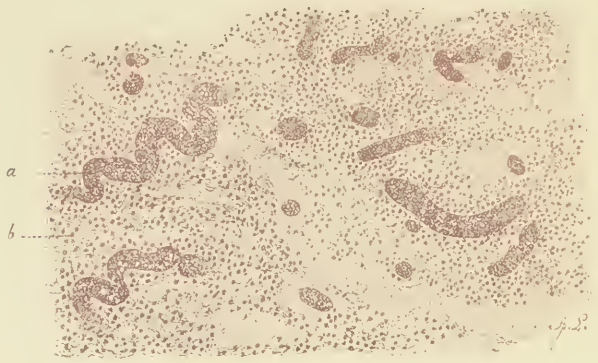

Fig. 23. — Myxome de la vessie chez une fillette.

a, vaisseau capillaire embryonnaire ; *b*, cellules séparées les unes des autres par une grande quantité de substance amorphe.

une préparation durcie à l'acide osmique. Les parois de ces larges capillaires sont embryonnaires.

C. — *Fibro-myxomes.*

Les observations de fibro-myxome de la vessie sont fort rares ; la plupart des auteurs en parlent en les confondant avec les myxomes purs dans une description commune ; mais, si l'on veut les étudier de près, on n'en trouve guère d'observations concluantes. Je ne puis citer que les observations de Schatz (1), de Brennecke (2) et celle de Briquet (3). A ces cas, j'ajoute, pour mon compte, celui de l'observation 37.

Toutes ces tumeurs étaient pédiculées, à surface lisse, de con-

(1) Schatz. *Archiv. für Gynäkologie*, X, 1876.
(2) Brennecke. *Centralbl. für Gynäk.* III S. 1879.
(3) Briquet. *Journ. de Sc. Méd. de Lille*, 1890, vol. I, p. 467.

sistance ferme ou assez molle. Les fibro-myxomes siègent sur la paroi postérieure de la vessie, tantôt auprès du col, comme dans l'observation de Briquet, tantôt au niveau du bas-fond, comme dans notre observation. Petites, pour la plupart, venant même faire saillie à travers l'urèthre, comme chez la femme dont Brennecke a rapporté l'histoire, ces tumeurs peuvent parfois cependant acquérir un volume énorme ; c'est ainsi que j'ai vu, chez un homme de 55 ans, une énorme tumeur, plus grosse que la tête d'un fœtus, remplir toute la cavité de la vessie (obs. 79). Cette tumeur s'attachait, par un pédicule, large à peine d'un centimètre et long de deux centimètres, sur le bas-fond de la vessie à peu de distance de la base du trigone. Je ne saurais mieux faire, pour donner au lecteur une idée exacte de cette tumeur, que de le renvoyer à la planche VII qui représente, chez un autre malade, un carcinome absolument semblable, au point de vue macroscopique, au fibro-myxome en question ; ces deux tumeurs se ressemblaient à tel point que j'ai jugé inutile de les reproduire toutes deux. Je ferai remarquer, outre la petitesse relative du pédicule, l'absence d'envahissement de la paroi de la vessie : ce sont là d'excellentes conditions opératoires, qui démontrent que, même lorsqu'on se trouve en présence de tumeurs très développées, il est possible de guérir les malades par une intervention que justifie d'autant mieux l'espoir, en l'espèce légitime, de l'absence de récidive.

Histologie. — Les fibro-myxomes de la vessie ont été décrits pour la première fois par Schatz, qui les considéra comme des formes de transition entre les polypes villeux et les myxomes.

Je remarquerai, ici, comme pour les myxomes purs, que dans la vessie le tissu muqueux n'affecte pas très volontiers la forme de cellules étoilées, mais bien plutôt celle d'éléments cellulaires arrondis, séparés par une grande quantité de substance amorphe granuleuse. Dans certains cas pourtant, comme l'a vu Briquet, et ainsi que le démontrent nettement quelques-unes de mes préparations, le fibro-myxome de la vessie présente l'aspect ordinaire à ces néoplasmes lorsqu'ils siègent dans d'autres organes.

Les fibro-myxomes ne sont pas très vasculaires et on peut voir parfois qu'un grand nombre de leurs vaisseaux, ont des parois hyalines.

Groupe adulte.

A. — *Fibromes.*

Il règne une certaine confusion au sujet des fibromes de la vessie. Rokitansky a décrit des fibromes noueux situés au-dessous de la muqueuse vésicale. Ces observations paraissent fort contestables, et il me paraît juste de penser, avec Klebs, que Rokitansky a décrit des lésions de la prostate, des nodules d'hypertrophie prostatique. En dehors de ces descriptions, on ne trouve dans les auteurs que des observations intitulées, tantôt polype fibreux, tantôt fibrome papillaire. La variété de ces dénominations indique combien le diagnostic histologique doit être difficile dans certains cas. En fait, il y a des transitions infinies, depuis la tumeur pédiculée, dans laquelle la partie conjonctive de la masse néoplasique est si peu importante, qu'elle ne représente qu'une légère charpente soutenant la construction épithéliale, jusqu'à la tumeur formée presque complètement par du tissu conjonctif adulte, et simplement recouverte d'une couche épithéliale d'épaisseur variable.

Les vrais fibromes sont rares, je n'en ai vu que deux cas, le premier fut opéré par M. Bazy; le second, qui s'attachait en arrière de l'uretère droit, se présentait sous la forme d'une tumeur, grosse comme une petite noix, pédiculée et partagée en plusieurs lobes. A la coupe, ces tumeurs paraissent formées par un gros axe conjonctif dont les divisions s'épuisent vite, au lieu de se continuer et de pousser à l'extrême leurs ramifications jusqu'à former des languettes microscopiques, comme nous l'avons vu dans certaines tumeurs épithéliales; mais, je le répète, tous les intermédiaires existent entre ces types anatomiques.

Au point de vue de la *structure*, ces fibromes, ou mieux, pour nous en tenir aux formes connues, ces polypes fibreux, ne présentent

d'autre particularité que l'existence fréquente de nombreuses fibres musculaires dans leur masse conjonctive.

La surface de ces tumeurs est revêtue par l'épithélium normal, un peu épaissi, de la muqueuse vésicale, dont le derme est confondu avec le stroma du néoplasme.

B. — *Angiomes.*

On trouve, dans les auteurs, trois observations étiquetées « angiome ». La première appartient à Gross (1), de Philadelphie. Cet auteur trouva, à l'autopsie d'une femme de 72 ans, qui avait eu des hématuries, une tumeur molle, spongieuse, dont la surface irrégulière ressemblait à un chou-fleur. M. Le Dentu a fait observer, au sujet de cette observation, que rien ne justifie le diagnostic angiome, et qu'il semble plutôt que la description se rapporte à un papillome. En effet, Gross ne donne pas la description histologique de sa tumeur.

La seconde observation est due à Broca (2), qui s'exprime ainsi : « Quoique les fongus de la vessie soient presque toujours cancéreux, ils sont quelques fois purement érectiles. J'en ai eu la preuve la plus concluante, en 1863, à la Salpêtrière. A l'autopsie d'une vieille femme atteinte depuis 10 ans d'hématurie, j'ai trouvé, dans le bas-fond de la vessie, une petite tumeur rouge, parfaitement circonscrite, nettement pédiculée, grosse comme une noisette, limitée à la membrane muqueuse et exclusivement constituée par un lacis de vaisseaux capillaires dilatés ».

Ce cas est contesté, parce que Broca n'a pas observé les granulations de Porta et parce que la tumeur n'était pas reliée au reste de l'organe par des ramifications vasculaires diffuses. Ces raisons ne me paraissent pas très concluantes, car un certain nombre d'angiomes, même de la peau, présentent les mêmes caractères négatifs que celui décrit par Broca dans la vessie.

La troisième observation d'angiome de la vessie est due à Lan-

(1) Gross. *A practical treatise on the urinary organs*, 1851, p. 265.
(2) Broca. *Traité des tumeurs*, vol. II, p. 211.

ghans. Elle est citée par plusieurs auteurs allemands qui donnent une indication bibliographique (*Virchow's Arch.*, 1886) que j'ai vérifiée n'être pas exacte.

J'ai observé une petite tumeur qui est un vrai angiome de la muqueuse vésicale (obs. 27). C'était un homme de 64 ans qui présentait des hématuries ayant tous les caractères de spontanéité propres aux pissements de sang des néoplasiques. Les pertes de sang furent si abondantes que le malade, épuisé à l'extrême, et opéré pour ne pas le laisser périr sans avoir tout tenté, succomba pendant la chloroformisation, alors que la vessie venait d'être ouverte par M. Guyon. En examinant très attentivement la muqueuse vésicale, nous vîmes, à 2 cent. en arrière du trigone, entre les deux uretères, une très petite tumeur lisse, rouge violacé, molle, de la grosseur d'un pois, qui s'attachait à la vessie par une large base. Tout autour de ce petit néoplasme, la muqueuse avait une teinte violacée.

Au microscope, on voit que le corps de cette tumeur est formé par de larges capillaires sinueux avec des dilatations ampullaires, séparés les uns des autres par un peu de tissu conjonctif : les vaisseaux s'avancent superficiellement jusqu'au-dessous de l'épithélium qui, dans les quelques endroits où il est conservé, présente la structure normale de l'épithélium de la vessie.

La structure angiomateuse de cette tumeur nous rend bien compte des terribles hémorrhagies qui tuèrent notre malade, mais d'autres tumeurs, petites aussi, et qui appartiennent aux classes histologiques les plus bénignes, aux tumeurs épithéliales typiques, peuvent également tuer par hémorrhagie. Nous reviendrons sur ces faits dans la partie clinique de ce livre.

III. — TUMEURS NÉES DU TISSU MUSCULAIRE

Myômes.

Les auteurs se sont jusqu'à présent fort peu occupés de cette variété de tumeurs de la vessie, qui présentent cependant un intérêt considérable pour le chirurgien. Les myômes, en effet, sont des tumeurs qui n'ont pas de tendance à envahir les tissus voisins et qui souvent sont justiciables d'une opération radicale; je sais bien, et je dirai plus loin, que les résultats opératoires obtenus, jusqu'à ce jour, ne sont pas très brillants, et combien la récidive est à craindre; mais je crois qu'on est autorisé à dire qu'une plus complète connaissance de ces néoplasmes imprimera à la pratique chirurgicale de l'avenir une orientation nouvelle et meilleure.

Les myômes sont des tumeurs rares. Je n'ai pu en étudier, personnellement, qu'un seul exemple, que je dois à l'obligeance de M. Hartmann; mais j'ai recueilli dans les différents auteurs, jusqu'à 21 observations. Leur intérêt me paraît justifier le tableau ci-joint qui résume ces observations. Dans ce chapitre, je ne parlerai que de l'anatomie pathologique des myômes.

Aspect macroscopique. — Les myômes se développent tous aux dépens des éléments musculaires de la vessie; seulement, tandis que les uns restent inclus dans l'épaisseur même des parois du réservoir, les autres, au cours de leur évolution, parviennent dans l'intérieur de la cavité; enfin, dans une troisième catégorie de cas, les myômes se développent à l'extérieur de la vessie et deviennent des néoplasmes vraiment excentriques. Il nous semble qu'on est en droit, au point de vue du siège et de l'évolution des myômes, d'établir une comparaison entre la vessie et l'utérus.

En me fondant sur ces analogies je pourrais diviser les myômes de

la vessie en *cavitaires, interstitiels* et *excentriques*. Cette classification paraît satisfaire à la fois l'anatomie pathologique, la clinique et le traitement opératoire; il ne faut pourtant pas perdre de vue que, comme cela arrive dans l'utérus, les myômes ne sont interstitiels que pendant un certain temps, et que leur évolution les porte presque toujours du côté de la cavité de l'organe où ils viennent proéminer en repoussant la muqueuse. Au point de vue exclusivement chirurgical il faut donc distinguer : 1° des tumeurs qui font saillie dans l'intérieur de la cavité de la vessie et qu'il faut attaquer de ce côté; ce sont les vrais *myômes cavitaires*, pédiculés ou sessiles, et 2° des tumeurs qui, nées dans les parois de la vessie, s'accroissent dans les tissus périphériques; ce sont les *myômes excentriques*, analogues aux corps fibreux sous-péritonéaux et qu'il faudra opérer sans ouvrir la cavité vésicale.

Les *myômes cavitaires* se présentent sous la forme de tumeurs pédiculées ou sessiles, faisant saillie dans l'intérieur de la cavité vésicale : dans les cas que j'ai réunis, on trouve 4 tumeurs pédiculées, affectant la forme de végétations, et 11 tumeurs sessiles.

Le plus souvent ces myômes siègent dans la paroi postérieure de la vessie, à peu près aussi fréquemment au niveau du bas-fond que sur le trigone ou aux alentours du col. Plus rarement encore, on trouve ces tumeurs sur la paroi antérieure.

La surface de ces tumeurs est lisse ou lobulée à larges lobes, ressemblant beaucoup à celle des fibro-myômes de l'utérus. Dans 3 cas, la tumeur était recouverte de villosités. La consistance des myômes est ferme, leur tissu, dur, crie à la coupe comme celui des néoplasmes analogues de l'utérus ; ce n'est qu'à la suite de transformations régressives que les myômes deviennent mous ; et dans ces cas, on peut les trouver ulcérés ; ou encore, ainsi que Volkmann l'a constaté, il peut s'en détacher des fragments que le malade expulse pendant la miction.

Il est intéressant de connaître les rapports des myômes avec les parois de la vessie. Lorsque ces tumeurs sont pédiculées, le pédicule, entouré par la muqueuse, contient du tissu conjonctif et des fibres musculaires qu'on a vues (Belfield) reliées à la couche musculaire de la vessie sous forme de tractus.

Lorsque les myômes affectent une apparence sessile, ils sont en rapport direct avec la tunique musculaire de la vessie et tout particulièrement avec la couche la plus interne de cette tunique, qui semble en être le plus souvent le point de départ. La muqueuse est soulevée par la tumeur et amincie par distension. Aussi bien du côté de la muqueuse que du côté de la musculeuse de la vessie, les myômes sont souvent entourés par du tissu conjonctif lâche : ces tumeurs se trouvent ainsi encapsulées et on peut les décortiquer comme on décortique un fibro-myôme de l'utérus. Dans certains cas, la muqueuse vésicale est non seulement amincie, mais encore altérée dans sa structure : on l'a vue ulcérée (Volkmann, Eve) ou même être le point de départ d'un épithélioma qui envahit secondairement le myôme sous-jacent. Je me réserve d'ailleurs de revenir sur ces faits, qui sont aussi intéressants au point de vue clinique qu'au point de vue pathogénique.

Comme les fibro-myômes utérins, les myômes de la vessie peuvent présenter un mode de développement excentrique. On a publié deux cas de ces *myômes excentriques* : le premier en date est celui de Belfield, le second est le cas de Polaillon et Legrand.

En 1881 Belfield trouva, à l'autopsie d'une femme de 50 ans, une petite tumeur, de la grosseur d'une noix, attachée à la face extérieure de la paroi latérale gauche de la vessie ; quatre brides minces rattachaient cette tumeur à la tunique musculaire de la vessie. L'examen microscopique fit voir qu'il s'agissait d'un myôme très peu vasculaire, formé par des fibres musculaires lisses, disposées en faisceaux, séparés les uns des autres par une petite quantité de tissu conjonctif.

MM. Polaillon et Legrand ont publié, en 1888, un remarquable exemple de myôme excentrique de la vessie dont le poids atteignait 3200 grammes. On avait porté pendant la vie le diagnostic de tumeur polykystique de l'ovaire, avec quelques réserves sur la possibilité d'un fibro-myôme de l'utérus, bien que la tumeur, qui remplissait le ventre, parût indépendante de la matrice. M. Polaillon pratiqua la laparotomie, trouva une énorme tumeur pédiculée, et l'extirpa en fixant son pédicule à la paroi abdominale. Le résultat

immédiat de l'opération fut excellent, et le chirurgien croyait avoir enlevé un fibro-myôme utérin ; mais, quelques jours après l'intervention, on vit l'urine qui commençait à sourdre au niveau du pédicule fixé à l'extérieur ; il se forma ainsi une fistule urinaire hypogastrique ; puis la malade succomba, un mois après l'opération, à la tuberculose pulmonaire. L'autopsie fit voir que tout l'appareil génital était sain, et que la tumeur extirpée s'insérait au sommet de la vessie par un pédicule assez large. L'examen microscopique montra qu'il s'agissait d'un myôme à fibres lisses.

Étude histologique. — Les myômes de la vessie sont le plus souvent des myômes purs, puisque sur 21 observations je trouve 11 fois cette forme de la néoplasie : les autres variétés qu'on a rencontrées sont le fibro-myôme, le myo-carcinome, le myo-sarcome et le rhabdomyôme. Voici le tableau de leur fréquence relative.

Myômes purs	11
Fibro-myômes	6
Myo-sarcomes	2
Myo-carcinome	1
Myo-sarco-carcinome	1

Je n'ai pas d'observation à présenter sur les *myômes purs* et les *myo-fibromes*, si ce n'est que cette dernière forme peut-être tour à tour considérée comme très fréquente ou comme très rare, parmi les tumeurs de la vessie, suivant qu'on y fait rentrer ou non les papillomes qui contiennent des fibres musculaires. J'ai déjà dit, en parlant des tumeurs épithéliales typiques, que dans l'axe conjonctif de ces néoplasmes, on trouve très souvent un nombre plus ou moins considérable de fibres lisses, et que ces éléments musculaires pénètrent même dans les ramifications secondaires du pédicule conjonctif. Les tumeurs de cette catégorie doivent, je crois, être séparées des fibro-myômes, et leur description être rattachée à celle des tumeurs épithéliales, dont elles partagent la plupart des caractères macroscopiques, microscopiques et biologiques.

Un des cas connus de *myo-sarcome* a été rapporté par Nicolich ;

les détails histologiques de cette observation laissent place cependant à l'hypothèse de l'existence d'un myôme enflammé. L'observation d'Eve, qui est aussi un myo-sarcome, manque également de détails permettant de se rendre compte exactement de la nature du néoplasme.

L'exemple de *myo-carcinome* que je cite dans la statistique est celui qui a été publié par Virchow. Je me suis expliqué plus haut au sujet de cette observation ; à mon avis, il s'agit de l'invasion d'un myôme préexistant par un épithélioma né de l'épithélium de la muqueuse. Cette tumeur ne doit pas être rapprochée de la variété que j'ai décrite dans les tumeurs épithéliales sous le nom d'*épithélioma alvéolaire à stroma musculaire;* car cette dernière variété n'a aucun rapport avec les vrais myômes. Le myo-épithélioma à stroma musculaire est en somme un vrai cancer, dont le stroma au lieu d'être conjonctif est musculaire lisse.

L'observation de Gussenbauer et Billroth, qui figure sous le titre de myo-sarco-carcinome, est encore à rapprocher de la tumeur de Virchow : sur un myôme sont venus se greffer un épithélioma et un sarcome.

Il n'existe qu'une seule observation de *rhabdomyôme*, due à Vincenzi. Les fibres musculaires striées n'existant pas dans la vessie normale ; je parlerai de cette observation en traitant des tumeurs hétérotopiques.

Tableau des

Nos	INDICATION BIBLIOGRAPHIQUE	AGE	SEXE	HISTOLOGIE	FORME MACROSCOPIQUE	SIÈGE
LII	VIRCHOW. *Traité des tumeurs*, trad. franç. vol. III, p. 314.	.....	h.	Myôme et carcinome.	Saillante, rugueuse, sessile, dure.	Trigone.
LIII	GUSSENBAUER. *Centr. f. Chir.*, 1875, p. 448.	12	h.	Myôme, carcinome et sarcome.	Sessile, saillante, rugueuse, en partie énucléable, dure.	Fond de la vessie.
LIV	VOLKMANN. *Arch. f. klin. Chir.* vol. XIX. p. 682, 1876.	54	h	Myôme	Grosseur d'un citron, pédiculée, recouverte par la muqueuse, intacte, sauf dans l'étendue d'une pièce d'un mark.	Loin de la prostate, dans la paroi postérieure.
LV	BELFIELD, *Wien. Med. Woch.*, 1881, n° 12.	50	f.	Myôme, peu de tissu conjonctif et peu de vaisseaux.	Longue de 2 cent., attachée par un pédicule à la couche musculaire.	Surface extérieure de la vessie, développée dans le tissu périvésical.
LVI	IDEM.	74	h.	Myôme.	Petite tumeur sessile facilement énucléable, 7 millimètres de diamètre.	Dans le repli inter-urétéral.
LVII	SANTESSON. Cité par SPERLING, p. 46, 1883.	57	h.	Fibro-myôme	Polype.	Orifice interne de l'urèthre
LVIII	COOPER FORSTER. *Langenbeck's Arch.*, vol. III, p. 13.	2	h.	Fibro-myôme de la couche musculaire.	Grosse comme une orange, molle, circonscrite	Face postérieure.
LIX	GERSUNY. *Arch. f. klin. Chir.*, XIII, p. 94.	45	h.	Myôme.	Pédiculée.	Bas-fond.
LX	JACKSON. *Boston Med. Jour.*, 1870, 25 août. p. 120.	40	f.	Fibro-myôme comme ceux de l'utérus.	Pédiculée et lobulée ; plus grosse qu'un poing.	Près du col.

myômes.

OPÉRATION	RÉSULTAT OPÉRATOIRE	SYMPTOMES	REMARQUES
.....	.....	Cas d'autopsie.	Il s'agit d'un myôme encapsulé présentant dans ses parties superficielles la structure du cancer.
aille hypogastrique, énucléation partielle, ligature du pédicule.	Guérison.	Depuis 10 mois symptômes de calcul, ténesme, pas d'hématurie.	Malade opéré par Billroth, premier cas de taille hypogastrique. Le diagnostic fut confirmé par la taille périnéale.
aille hypogastrique.	Mort.	Rétention d'urine, hématurie.	Second cas de taille hypogastrique pour tumeur de la vessie. Des fragments de la tumeur expulsés examinés au microscope font le diagnostic. On sent la tumeur au double palper.
.....	.....	Cas observé à l'autopsie.	La tumeur est en continuité avec la musculeuse par quatre brides minces. Grosseur d'une noix. Paroi gauche.
.....	.....	Cas d'autopsie.	Dilatation des uretères, hydronéphrose, mort par pneumonie.
.....	.....	.....	La tumeur faisait saillie dans l'urèthre.
.....	.....	.....	Pyélo-néphrite. Au niveau du col plusieurs polypes fibreux formant dans leur ensemble une masse grosse comme un œuf de pigeon.
.....	.....	.....	Ce cas pourrait être douteux ; peut-être est-ce un fibro-sarcome, mais Küster le considère comme un myôme analogue à celui de Volkmann. La tumeur était recouverte par un épithélium plat.
enlève des fragments à travers l urèthre.	.....	.....	A plusieurs reprises la tumeur était sortie par l'urèthre.

Nos	INDICATION BIBLIOGRAPHIQUE	AGE	SEXE	HISTOLOGIE	FORME MACROSCOPIQUE	SIÈGE
LXI	NICOLICH. *Rivista Veneta di Sc. Med.*, 1889.	?	h.	Myo-sarcome.	Végétations irrégulières épaisseur de la paroi 4 cent., quelques ulcérations.	Paroi antérieure.
LXII	IDEM.	47	h.	Fibro-myôme.	Petites bosselures proéminant dans la vessie. Paroi épaisse de trois doigts.	Paroi latérale droite.
LXIII	POLAILLON et LEGRAND. *Ann. des mal. des org. gén.*, 1888, p. 604.	50	f.	Myôme.	Énorme tumeur à développement excentrique dans la cavité abdominale.	Sommet de la vessie.
LXIV	SCHATZ. *Arch. f. Gynäk.*, vol. X, 1876, p. 356.	18	f.	Fibro-myôme télangiectasique.	.....	.....
LXV	GIBBONS et PARKER. *Trans. Clin. Soc. London*, 1887, novembre.	18	f.	Myôme.	Largement implantée, tumeur incrustée.	.....
LXVI	THOMPSON. *On Tumours of the Bladders*, p. 106.	57	h.	Myôme, nombreuses cellules infiltrées.	Sessile, envahissant les parois de la vessie. Recouverte de papilles fines.	Paroi postérieure.
LXVII	TASSI. *Bull. Acad. Med. de Roma*, juin 1886.	.....	h.	Fibro-myôme.	Sessile.	.....
LXVIII	EVE, *Lancet*, 1885, p. 284.	âgée	f.	Myo-sarcome.	Tumeur faisant saillie au-dessus de la paroi vésicale, légère ulcération superficielle.	Paroi latérale gauche au-dessus de l'embouchure de l'uretère gauche.
LXIX	GUYON, *Leçons sur les malad. de la vessie et de la prostate*, 1888, p. 214.	38	h.	Myôme.	Sessile, recouverte de villosités longues et nombreuses.	Près du col.
LXX	GUYON. *Leçons*, 1888, p. 394.	?	h.	Myôme.	Pédiculée, bilobée, lisse. Petite.	.....
LXXI	TERRIER-HARTMANN. Inédit.	60	f.	Myôme pur.	Sessile, recouverte par la muqueuse. Deux autres petites tumeurs.	Paroi postérieure, deux autres petites tumeurs.
LXXII	DITTEL. Inédit.	45	h.	Fibro-myôme.	.....	.....

OPÉRATION	RÉSULTAT OPÉRATOIRE	SYMPTOMES	REMARQUES
.....	.....	Entré à l'hôpital en pleine pyohémie.	La tumeur était sentie par le palper hypogastrique ; elle dépassait de trois doigts la symphyse. La vessie pesait 500 grammes.
utonnière périnéale.	Mort 5 mois après.	Hématuries fréquentes, cystite.	Adhérence de la vessie à la paroi du bassin.
parotomie, ligature du pédicule comme pour l'utérus.	Mort 1 mois après.	Mictions fréquentes, pas douloureuses, pas d'hématurie.	On diagnostique tumeur fibreuse de l'utérus ou tumeur polykystique de l'ovaire. La tumeur pesait 3,200 grammes. Fistule urinaire consécutive à l'opération. Mort par tuberculose pulmonaire.
ois extirpations par la voie urétrale.	Guérison.	.....	Guérie pendant un an à la suite de la première opération. Récidive 6 mois après la seconde opération. Guérie à la troisième.
ille hypogastrique, suture de a vessie. Extirpation à l'anse galvanique.	Guérison.	Incontinence, dysurie.	Début dans l'enfance.
tirpation complète par la boutonnière périnéale.	Guérison, récidive 2 mois après.	Mictions fréquentes et bientôt hématurie.	Début de la récidive par hématurie.
.....	.....	.....	.....
.....	.....	.....	On n'a pu obtenir aucun renseignement clinique concernant ce cas.
tirpation avec pince curette.	Guérison.	Hématurie depuis dix ans.	.....
.....	.....	Cas d'autopsie.	.....
lle hypogastrique, énucléation.	Guérison.	Hématurie depuis deux mois. Cystite.	Récidive, hématurie un an après. Nouvelle taille 14 mois après la première, tumeur du volume d'une pomme d'api, guérison.
lle hypogastrique.	Mort en 13 jours.	Ténesme, comme premier symptôme, il y a 5 ans	Mort par pyélonéphrite.

IV. — TUMEURS HÉTÉROTOPIQUES

Comme dans les autres organes de l'économie, on rencontre dans la vessie des tumeurs primitives dont le tissu constitutif ne dérive pas d'un des tissus normaux qui entrent dans la structure de ce viscère.

J'ai fondé ma classification sur la notion de la spécificité cellulaire : par là, je me trouve conduit à classer dans ce groupe des tumeurs hetérotopiques différentes variétés de tumeurs constituées, soit par des tissus complexes, soit par un seul tissu. Dans le groupe des néoplasmes hétérotopiques rentrent ainsi : les kystes dermoïdes, les épithéliomas cornés, les chondromes, les rhabdomyômes.

1° *Kystes dermoïdes.*

Rayer (1), Broca (2) ont fait l'historique de la pilimiction. Ce dernier auteur a démontré que dans un grand nombre de cas l'expulsion de cheveux avec l'urine est la conséquence de l'ouverture dans la vessie d'un kyste dermoïde du voisinage. Broca en observa un cas remarquable et M. Le Dentu (3) en a rapporté un semblable. A cette même catégorie de faits doit être rapportée l'observation d'Hugo Feleki (4) ; en effet, dans ce dernier cas, rien ne démontre que, les graviers, à noyau formé par des poils, que cette femme expulsait, eussent leur origine dans un vrai kyste dermoïde de la vessie.

Mais il existe d'autres observations démontrant l'existence des kystes dermoïdes vésicaux.

(1) Rayer. *Mém. de la Soc. de biologie*, 1850, p. 220.
(2) Broca. *Bull. de la Soc. de chir.*, 1868, p. 260.
(3) Le Dentu. *Traité des maladies des voies urinaires*, 1881, vol. II, p. 396
(4) Hugo Feleki. *Inter. Centr. f. Harn. und Sexual Organe*, 1891, p. 360.

M. Le Dentu nous dit que Delpech « après avoir fait la dilatation de l'urèthre, retira de la vessie un corps, gros comme un œuf de poule, constitué par un lambeau de peau, des poils et un petit os sur lequel était implantée une dent ».

Martini (1) a décrit le cas le plus concluant de dermoïdes de la vessie. Chez un enfant nouveau-né, mort le 10e jour, Martini trouva la vessie *incommuniquée* avec l'urèthre et s'ouvrant par un orifice à l'ombilic ; le réservoir urinaire communiquait aussi avec le rectum. La partie antérieure de la vessie était revêtue d'une muqueuse normale et sur elle s'ouvrait un uretère unique ; la paroi postérieure du réservoir urinaire était formée par de la peau recouverte de poils. Il s'agissait donc ici, ainsi que le fait remarquer Martini, d'une véritable inclusion fœtale ; mais ce qu'il importe surtout de mettre en relief, c'est l'arrêt de développement démontré par la persistance de la période cloacale, à côté d'une inclusion probable du feuillet externe.

Une observation due à Boucher (2) a été considérée comme un kyste dermoïde : il existait, au sommet de la vessie, un kyste qui contenait un liquide gras et qui communiquait avec la cavité vésicale par une étroite ouverture. Avec Hache je pense qu'il s'agit là, comme le prétendit Gaubric, d'un abcès sous-péritonéal enkysté.

Hall (3) a décrit, en 1860, un cas qui paraît bien réellement être un dermoïde vésical. Une femme de 50 ans se plaignait depuis 7 ans de douleurs pendant la miction : en même temps les urines étaient purulentes. Hall pratiqua la dilatation de l'urèthre et parvint à arracher, par fragments successifs, une petite tumeur attachée à la membrane muqueuse de la vessie. C'était une touffe de cheveux, de deux pouces de large, plantée sur la paroi postérieure de la vessie. Les cheveux étaient recouverts de jolis cristaux triphosphatiques, et, sur le tiers d'entre eux à peu près, on put reconnaître le bulbe pileux au microscope.

Thompson a rapporté dans ses leçons un cas qu'il a observé

(1) Martini. *Langenbeck's Archiv*, 1874.
(2) Boucher. *Soc. anatomique*, 1840.
(3) Hall. *Lancet*, 1860, 2e vol., p. 461.

avec Bryant. Chez une femme de 30 ans, l'exploration de la vessie à travers l'urèthre dilaté révéla une tumeur pédiculée qui fut complètement enlevée en deux opérations. Elle était composée d'une épaisse couche de peau, d'une notable quantité de substance fibreuse, de glandes sébacées et de follicules pileux.

Hall cite encore Coulson, comme rapportant, dans son traité des maladies de la vessie, quelques cas dans lesquels est signalée la présence de cheveux dans la vessie d'individus des deux sexes. Birsch-Hirschfeld (1) cite aussi, sans en donner l'indication bibliographique, Paget, comme ayant décrit un cas de kyste dermoïde de la vessie. Je n'ai pu étudier ces deux dernières observations.

2° *Epithéliomas dermoïdes ou cornés.*

A côté des tumeurs dermoïdes, kystiques ou non kystiques, il convient de placer certaines formes d'épithéliomas qu'on peut caractériser par l'épithète de *dermoïdes*, parce qu'elles dérivent du feuillet externe du blastoderme.

Plusieurs auteurs ont décrit des *squirrhes* de la vessie, mais on a appliqué cette dénomination un peu indifféremment à toute tumeur vésicale dure et infiltrée. J'ai encore lu un certain nombre d'observations dans lesquelles l'auteur spécifie la nature histologique de la tumeur par la qualification d'*épithélioma pavimenteux*. Je ferai abstraction de ces faits qui ne sont pas assez précis ; et je bornerai l'étude des tumeurs dermoïdes aux observations qui indiquent clairement l'existence, dans la tumeur, de perles épidermiques ou de filaments protoplasmiques (dentelures) réunissant entre elles les cellules du néoplasme.

Winckel (2) trouva un cancroïde en partie calcifié chez une femme de 62 ans. Thompson décrit, dans son observation n° 6, une tumeur qu'il désigne sous le nom d'épithélioma : sur la planche VI de cet auteur, qui représente une coupe microscopique de la tumeur, il est facile de reconnaître la forme ordinaire de l'épithélioma vésical

(1) Birsch-Hirschfeld. *Pathol. Anat.*, vol., II, p. 734.
(2) Winckel. *Deutsche Chirurgie*, 1885, Lief. 62.

à globes. Antal décrit, dans son observation 10, une tumeur dont la nature n'est pas douteuse : car, non seulement on y voit des globes épidermiques, mais encore les cellules représentées dans sa figure 41 ont des filaments d'union.

J'ai étudié moi-même quatre cas d'épithéliomas dermoïdes ; ce sont les observations 46, 49, 56 et 72.

Une seule fois, dans l'observation 72, la tumeur présentait l'aspect d'un cancroïde ; dans les autres cas on n'aurait pu, à simple vue, soupçonner la structure des tumeurs, qui présentaient l'apparence ordinaire des néoplasmes infiltrés.

Au point de vue de la structure, ces néoplasmes étaient des tumeurs épithéliales pavimenteuses ayant des globes épidermiques semblables à ceux des néoplasmes de même nature des muqueuses dermiques. Ces globes (fig. 24) sont formés par une série de couches con-

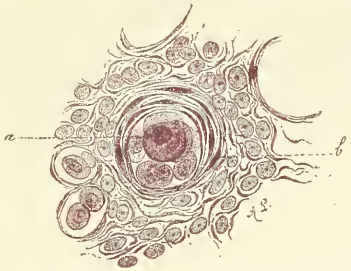

Fig. 24. — Globe épithélial d'un épithélioma de la vessie.
a, grosses cellules centrales ; *b*, cellules périphériques aplaties.

centriques de cellules cornifiées, aplaties les unes sur les autres ; au centre du globe se trouvent une ou plusieurs cellules très apparentes, qui, loin d'être aplaties, sont plus ou moins arrondies, à contours nets, et possèdent un gros noyau entouré par un protoplasma granuleux. Un grand nombre d'auteurs ont cru que M. Malassez et moi nous avions décrit ces cellules centrales comme des psorospermies : je dirai plus loin, à propos de la pathogénie, que ce ne sont pas ces éléments qui nous ont servi pour notre description.

Les globes, peu nombreux en général, se trouvent entourés de cel-

lules qui s'éloignent assez du type ordinaire des cancroïdes (fig. 2). Il s'agit bien d'un tissu épithélial qu'on peut qualifier de pavimenteux, mais, presque partout, les bords des cellules sont peu distincts, et l'on ne peut guère trouver entre elles de filaments protoplasmiques d'union (filaments de Ranvier); en outre, les réactifs ne décèlent pas l'existence de l'éléidine dans le protoplasma.

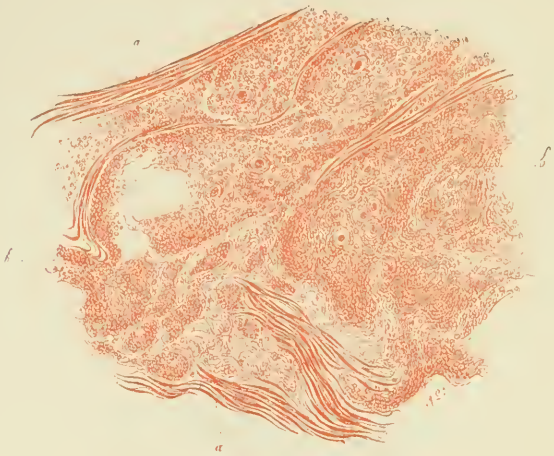

Fig. 25. — Épithélioma dermoïde de la vessie.
fibres musculaires lisses très abondantes dans le stroma; *b*, tissu épithélial contenant des globules cornés.

Ce que je viens de dire se rapporte au type habituel des épithéliomas dermoïdes de la vessie; or, en présence des caractères si tranchés qui les séparent des épithéliomas cutanés, on pourrait se demander si ce sont bien là des tumeurs dépendant du feuillet externe, et s'il ne s'agit pas plutôt d'un simple arrangement cellulaire, d'une évolution particulière des épithéliomas lobulés ordinaires de la vessie. Le doute est permis cependant, et j'avoue qu'un certain nombre de cas me laissent fort perplexe.

On ne saurait, à mon avis, invoquer la cornification des globes, comme un argument démontrant l'origine ectodermique de ces épithéliomas. En effet, sur les coupes d'une vessie atteinte de cys-

tite ancienne, et je possède des préparations fort démonstratives à cet égard, j'ai vu les couches superficielles de l'épithélium vésical présenter tous les caractères de la cornification. Dans ce cas pourtant le processus de kératinisation n'est pas régulier ; il n'y a pas d'éléidine dans les cellules qui précèdent les cellules cornifiées ; or, on sait, depuis les beaux travaux de mon maître Ranvier, que l'éléidine précède toujours les formations cornées qui dépendent du feuillet externe. Antal signale d'ailleurs, dans les cystites chroniques, la transformation possible de l'épithélium en productions cornées. Peut-être encore faut-il rapprocher de ces observations la tumeur décrite par Rokitansky sous le nom de cholestéatome ; cette tumeur, consécutive à une inflammation chronique de l'appareil urinaire, était formée par des lamelles nacrées, composées de cellules épithéliales.

Si j'ai exprimé les raisons qui, dans certains cas, permettent de discuter la véritable nature de ces tumeurs, je puis cependant affirmer l'existence des vrais épithéliomas dermoïdes de la vessie.

La tumeur de l'observation 72 justifie pleinement cette affirmation. En effet, rien ne différenciait, au premier abord, les coupes de cette tumeur de celles des trois autres dont je parle ici ; mais une étude attentive de la préparation m'a permis de reconnaître les deux caractères suivants, qui, par leur spécificité pathognomonique, donnent la démonstration de la nature dermoïde du néoplasme. En effet : 1° certaines cellules sont unies les unes aux autres par des filaments de Ranvier ; pour voir ceux-ci, j'ai dû examiner avec un objectif à immersion des coupes non colorées, montées dans l'eau simple ; 2° les cellules extérieures des globes cornés contiennent de l'éléidine, que j'ai mise en évidence avec le picro-carmin au millième (procédé de Ranvier). Or, comme jamais on n'a vu dans un tissu épithélial endodermique ni des filaments d'union, ni de l'éléidine, force est d'admettre qu'il s'agit, au moins dans ce cas, d'une néoplasie née du feuillet externe, d'un vrai épithélioma dermoïde.

3° *Chondromes.*

J'ai déjà signalé plus haut, en parlant des sarcomes, l'observation que Shattock a donnée sous le titre de sarcome chondrifiant de la vessie. Je ne reviendrai pas sur ce fait, mais je tiens à donner un court résumé de l'observation d'Ordoñez (1). Cette observation, la première en son genre lorsqu'elle fut publiée, est restée isolée depuis ce moment, et encore aujourd'hui elle demeure unique par l'étrangeté de son caractère.

Ordoñez décrit une vessie de volume normal dont les parois présentent une épaisseur uniforme de 1 centim. A la coupe macroscopique, la paroi vésicale paraissait constituée par un tissu très résistant, gris blanchâtre, demi-transparent et parsemé de granulations qui, à l'œil nu, avaient l'apparence de grains de tapioca à demi cuits ; ces granulations, uniformément semées dans presque toute l'étendue de la vessie, abondaient surtout vers la partie supérieure de l'organe.

Au microscope, la paroi vésicale apparaissait formée par une substance homogène par places, fibroïde presque partout, qui représentait la trame dans laquelle étaient contenues les cellules cartilagineuses. Ordoñez distingue cette variété de cartilage fibroïde pathologique, à laquelle il donne le nom de troisième variété, du fibro-cartilage normal, qui constitue la quatrième variété.

Dans l'intérieur de cette curieuse vessie, se trouvait une substance brun jaunâtre, ressemblant à de la gélatine et parsemée de flocons blanchâtres ; ces flocons étaient formés par du tissu fibreux contenant des cellules de cartilage et ces mêmes cellules se retrouvaient dans la substance gélatineuse intra-vésicale. Ajoutons que la lésion vésicale avait dilaté les uretères au point qu'on pouvait introduire le pouce dans chacun de ces conduits.

Ordoñez ne donne malheureusement pas le dessin de la pièce qu'il décrit. Le cas est si rare, qu'il laisse un certain doute dans

(1) Ordoñez. *Gaz. méd. de Paris*, 1856, p. 872.

l'esprit au sujet de la nature réelle des lésions de la vessie décrites par l'auteur.

4° *Rhabdomyôme.*

Je ne connais qu'un seul exemple de myôme strié de la vessie : ce cas a été publié par Livio (1) en 1887 ; n'ayant pu lire l'observation publiée par Vicenzi Livio lui-même, je dois me borner aux renseignements donnés par la Revue des Sciences médicales où cette observation a été analysée par Marfan.

Il s'agit d'un enfant de 13 ans, qui rendait des urines sanguinolentes contenant des caillots et qui mourut d'anémie. A l'autopsie, la vessie apparut épaissie avec sa surface interne injectée, inégale, présentant des colonnes et des cellules. Dans son tiers inférieur, se voyaient plusieurs petites tumeurs, ayant pour la plupart la forme d'un polype à pédicule long et filiforme, d'une longueur totale de 3 à 4 cent., et de 10 à 15 millim. de largeur. Les tumeurs étaient rouge foncé et ressemblaient à du sang coagulé. Quelques-unes d'entre elles, très petites, n'avaient pas de pédicule.

Au microscope, la plus grande partie des tumeurs apparaissait formée de fibres musculaires avec de nombreux noyaux rappelant l'aspect des fibres musculaires striées embryonnaires. Au niveau du pédicule se voyait nettement la continuité des éléments néoplasiques avec la couche musculaire de la vessie.

(1) Marfan. *Rev. des Sc. méd.*, vol. XXX, p. 626.

V. — APPENDICE AUX TUMEURS DE LA VESSIE

Kystes hydatiques.

Je n'ai lu qu'une seule observation démontrant l'existence des kystes hydatiques de la vessie.

Dans son remarquable « Mémoire sur les kystes hydatiques du petit bassin », publié en 1852, M. Charcot ne trouve aucun exemple probant de kyste hydatique développé dans l'épaisseur des parois de la vessie; l'auteur croit que ces kystes se développent dans le tissu cellulaire sous-péritonéal et qu'ils peuvent s'ouvrir secondairement dans la vessie. Presque tous nos auteurs ont négligé de s'occuper de cette question, et seul M. Hache, dans son article du Dictionnaire de Dechambre, cite, comme unique exemple probant, le fait communiqué par Pize à la Société anatomique en 1853. Tout récemment M. Legrand (1), dans sa thèse inaugurale inspirée par M. le professeur Tillaux, réunit 16 observations de kystes hydatiques de la vessie, dont une appartient à M. Tillaux qui opéra le malade. Enfin, cette année même, Fenwick (2) a publié un cas de kystes hydatiques vésicaux.

Il s'en faut que toutes ces observations soient probantes. L'observation personnelle de M. Legrand lui-même est loin d'être concluante, et j'avoue que la lecture du texte ne me paraît pas justifier tout à fait le schéma que l'auteur donne de la lésion. Le kyste est représenté comme s'étant développé dans la tunique musculaire elle-même, qui se serait dédoublée pour l'envelopper de toutes parts; or la lecture très attentive de l'observation semble indiquer qu'il s'agit d'un kyste sous-péritonéal, adhérent à la couche mus-

(1) Legrand. *Contribution à l'étude des kystes hydatiques de la vessie.* Th. Paris, 1890.

(2) H. Fenwick. *British Med. Journ.*, 1891, p. 65.

culaire de la vessie. Pour démontrer le siège intra-musculaire du kyste, il aurait fallu constater, sur sa face externe, la présence de fibres musculaires, et l'auteur ne nous dit pas que cette constatation ait été faite.

Des objections semblables peuvent être adressées à l'observation de Morand (1) dans laquelle cet auteur reconnaît que le kyste était compris entre la séreuse et la musculeuse, et aux observations de Richter, de Berbick, de Mosnet et Boinet, de Habershon, de Hern, de Zichy Woisnarsky, de Whitecombe, de Bouley et de Brun, citées par M. Legrand. Dans toutes ces observations, il est question de kystes, tantôt simplement accolés à la vessie, tantôt adhérents à cet organe. Ils rentrent dans la catégorie des kystes sous-péritonéaux décrits par M. Charcot.

Je néglige les deux observations de Thompson et de Bouley parce qu'on ne put déterminer le siège du kyste ni par une opération ni par l'autopsie. Le cas de Fenwick cité plus haut était un simple kyste sous-péritonéal.

Il ne reste en somme que deux observations qui peuvent être regardées comme de vrais kystes hydatiques de la vessie ; l'une est due à Pize (2) ; l'autre, déjà très ancienne, a été rapportée par Le Sauvage (3).

Dans l'observation de Pize, on trouva à l'autopsie d'un cadavre, qui avait plusieurs kystes hydatiques de l'abdomen, un de ces kystes situé tout à fait au sommet de la vessie ; sur la face postérieure du réservoir existaient aussi plusieurs kystes contenant des hydatides. Ces tumeurs s'étaient développées, dit Pize, dans les parois mêmes de l'organe, au-dessous du péritoine qui les tapissait. On pourrait encore penser qu'il s'agit là d'un kyste développé dans le tissu cellulaire sous-péritonéal.

Dans l'observation de Le Sauvage, qui me paraît être la seule concluante, il s'agit aussi d'un cadavre ayant plusieurs kystes

(1) Morand. *Mém. de l'Acad. royale des Sciences*, 1722, p. 158.

(2) Pize. *Bull. de la Soc. anat.*, 1853, p. 76.

(3) Le Sauvage. *Bull. de la Faculté de méd. de Paris*, 1812-1813, cité par Legrand, th., p. 47.

abdominaux. Une de ces tumeurs était située entre la vessie et le rectum et avait donné lieu pendant la vie à des accidents de rétention d'urine; ce kyste finit par s'ouvrir dans la vessie, et, à l'autopsie, on constata que « l'arrière-cavité qui répondait à la paroi antérieure du rectum était formée aux dépens du corps même de la vessie, et les fibres musculaires y étaient aussi apparentes qu'à l'intérieur de la cavité principale ». Ces détails paraissent bien en rapport avec un kyste développé au-dessous de la muqueuse vésicale et secondairement ouvert dans la cavité de la vessie.

Ces quelques mots doivent suffire, je crois, pour nous convaincre de la rareté des kystes hydatiques de la vessie. Presque toujours il s'agit, comme l'avait bien vu Charcot, de kystes développés dans le tissu cellulaire sous-péritonéal; le plus souvent d'ailleurs ces tumeurs existent en même temps dans les autres organes de la cavité abdominale (foie, épiploon, etc.), et dans le tissu cellulaire périvésical, plus fréquemment en arrière, entre la vessie et le rectum. Ces kystes peuvent apporter un obstacle mécanique à l'écoulement des urines (rétention, incontinence) et peuvent d'ailleurs s'ouvrir dans l'intérieur de la vessie.

En résumé, le seul cas publié qui paraisse être indubitablement un kyste intra-vésical, placé entre la muqueuse et la musculeuse, est celui publié par Le Sauvage.

J'ai vu moi-même deux cas de kystes hydatiques périvésicaux adhérents à la vessie. Le premier a été publié par M. Tuffier (1) qui l'opéra avec succès par la laparotomie. Ce kyste siégeait entre la vessie et le rectum et venait faire saillie à l'hypogastre. Le second cas, tout récent, est celui d'un malade qui se trouve encore actuellement dans le service de M. Guyon. Il s'agit encore ici d'un kyste hydatique rétro-vésical que j'avais diagnostiqué avant toute intervention, et que mon maître, M. Segond, opéra par le périnée : une incision prérectale à concavité postérieure, lui permit de séparer au bistouri le rectum de la prostate et d'ouvrir largement le kyste dont le point le plus déclive se trouvait un peu au-dessus de la base

(1) Tuffier. *Congrès Français de Chirurgie*, 1891, p. 569.

de la prostate. Le drainage fut d'ailleurs facile, les suites opératoires extraordinairement simples, et aujourd'hui, deux mois après l'opération, il ne reste plus qu'une fistule sans importance. La voie opératoire suivie par M. Segond est évidemment celle qui devra s'imposer pour un grand nombre de ces cas : l'opération est en effet d'une très grande simplicité et le drainage se fait naturellement, par le point le plus déclive.

VI. — LÉSIONS SUBIES PAR LES TUMEURS. MALADIES DES TUMEURS

Lorsqu'une tumeur se développe en un point quelconque de notre organisme, elle constitue une partie vivante de l'ensemble de notre être, elle peut subir, comme un organe quelconque, l'influence des différentes causes pathogènes. Pierret et Bonnet, et Bard avec eux en faisant bien ressortir cette propriété des néoplasmes, se sont attachés à distinguer l'évolution normale des tumeurs des métamorphoses que celles-ci peuvent subir.

Je diviserai en deux groupes les maladies aujourd'hui connues des tumeurs de la vessie : 1° lésions de nutrition; 2° lésions microbiennes. J'ai constaté la présence de petites ramifications nerveuses dans le tissu conjonctif de plusieurs tumeurs de la vessie, mais nous ignorons encore les lésions nerveuses que les néoplasmes peuvent subir.

1° *Lésions de nutrition.*

La pathogénie de ces lésions nous échappe encore. Peut-être sont-elles en rapport avec des altérations nerveuses ; peut-être dans certains cas reconnaissent-elles pour cause une disproportion entre la prolifération cellulaire néoplasique et le développement des vaisseaux qui doivent les nourrir ; on comprend, en effet, que ces derniers venant à se trouver insuffisants, le tissu néoplasique subisse des lésions de dégénérescence.

A. Dégénérescence. — La dégénérescence graisseuse ou granulo-graisseuse est fréquente dans les tumeurs atypiques très cellulaires, aussi bien dans les épithéliomas carcinoïdes que dans les sarcomes rondo-cellulaires. Les portions dégénérées occupent parfois le centre de la masse néoplasique, mais souvent la dégénéres-

cence est limitée à des portions flottantes du néoplasme, qui se trouvent peu à peu séparées de la masse principale. Souvent les malades rejettent pendant la miction, des fragments de néoplasme qui présentent des lésions avancées de dégénérescence. Une fois détachés de la masse principale de la tumeur, les fragments séjournent en effet pendant un certain temps dans la vessie, et là, dans un milieu presque toujours infecté, sont envahis par les lésions secondaires de la putréfaction. Ces fragments sont souvent si altérés, qu'il est difficile d'en reconnaître la nature exacte sans le microscope.

La *dégénérescence colloïde* n'est pas très rare lorsqu'elle est limitée à de petites portions, dans les épithéliomas. Parfois toute la tumeur subit la métamorphose colloïde et dans ces cas les tumeurs ont été décrites sous le nom de cancer colloïde.

Je n'ai rencontré la *surcharge calcaire* que dans un énorme épithélioma carcinoïde de la vessie (obs. 26). Toute la masse néoplasique présentait des grains calcaires ; et ceux-ci étaient bien indépendants de toute sédimentation urinaire, car on les trouvait beaucoup plus abondants dans les portions éloignées de la cavité vésicale : il n'y avait d'ailleurs pas, dans l'intérieur de la vessie, d'incrustation saline au niveau de l'ulcération cancéreuse.

Je n'ai pas lu d'observation analogue dans les auteurs. Sans doute ceux-ci, confondant ces faits avec l'incrustation calcaire des tumeurs, auront négligé de les rapporter. Or, je crois qu'il s'agit là de deux processus bien différents, qu'il faut distinguer : l'*incrustation* est due au dépôt des sels calcaires de l'urine, et ce dépôt se fait sous l'influence des micro-organismes. La *surcharge calcaire* de la tumeur elle-même est un processus commun aux néoplasmes de la vessie et aux autres néoplasmes de l'organisme.

B. Transformation des tumeurs bénignes en tumeurs malignes. — A côté des lésions par défaut de vitalité cellulaire, il faut placer les altérations déterminées par l'excès d'activité formative. Le fait seul de l'existence d'une tumeur démontre qu'il y a, dans les cellules qui la constituent, une puissance proliférante considérable.

M. Cornil surtout a bien étudié les divers modes de prolifération

cellulaire des tumeurs. En ce qui concerne la vessie, il est à remarquer que souvent on trouve des tumeurs dont les cellules laissent très bien voir les différents stades de la division directe ou indirecte. J'ai plus souvent rencontré la division par bourgeonnement, que la division kariokynétique : très souvent on rencontre des épithéliomas vésicaux dont les cellules présentent des noyaux bourgeonnants. En 1883 j'ai donné la description histologique d'une tumeur extirpée par Bazy que j'ai caractérisée du nom d'épithélioma à cellules bourgeonnantes. (1).

Dans les tumeurs malignes, l'activité cellulaire est si grande que les cellules, se reproduisant très vite, ne donnent naissance qu'à des éléments jeunes; ceux-ci n'arrivent pas à la différenciation complète, ou aboutissent à des éléments monstrueux qui s'écartent du type normal originel. Dans les tumeurs bénignes, l'activité cellulaire est plus modérée et les cellules se différencient en formes typiques. Mais il peut se faire qu'à un moment donné, sous l'influence d'une cause qui nous échappe, la tumeur bénigne se transforme en tumeur maligne.

Ces faits ne peuvent guère s'expliquer autrement que par le développement d'une nouvelle tumeur sur la tumeur préexistante. Cette hypothèse est d'autant plus vraisemblable, que nous savons déjà que la formation même de la tumeur primitive indique dans les cellules de l'organisme une tendance à la prolifération. Il y a, comme l'a dit Verneuil, une *diathèse néoplasique*.

En fait, la transformation des tumeurs bénignes en tumeurs malignes est chose fréquente dans les néoplasmes vésicaux. Les auteurs en citent des exemples, et on peut en parcourant nos observations en étudier plusieurs cas démonstratifs.

Presque toujours, la tumeur secondaire est du même type blastodermique que la tumeur primitive : c'est-à-dire qu'un épithélioma typique donnera lieu par exemple à un épithélioma atypique, à un cancer.

Parfois, au contraire, c'est une tumeur d'une autre nature, qui se

(1) Bazy. *Soc. chir.*, 1883. Examen histologique par Albarran.

greffe sur la première. C'est ainsi que l'on a vu des myômes vésicaux subir à leur surface la dégénérescence cancéreuse (cas de Virchow) ou à la fois cancéreuse et sarcomateuse (cas de Billroth-Gussenbauer).

Thompson, frappé de ces transformations des tumeurs de la vessie, a créé une classe de tumeurs du *type de transition*. Il n'y aurait guère d'objection théorique à faire à cette tentative ; mais si l'on examine avec soin les belles planches de l'auteur anglais, on est forcé de conclure, non pas à l'existence d'un type de transition, mais bien à une infiltration lymphoïde des tumeurs par le fait de l'inflammation de leur tissu. Si on tenait à conserver la classe de tumeurs établie par Thompson, il faudrait, laissant de côté les descriptions de l'auteur anglais, la reconstituer à nouveau, en y comprenant notamment les épithéliomas adénoïdes, et ces épithéliomas lobulés, anciennes tumeurs typiques, que relie encore à la vessie un pédicule non envahi par la dégénérescence atypique.

2° *Lésions microbiennes.*

Je n'insisterai pas sur les lésions directes déterminées par l'invasion microbienne des tumeurs de la vessie. Ces faits ne s'éloignent pas de la description des lésions microbiennes des autres néoplasmes, étudiées par le professeur Verneuil et par Clado. Je dirai seulement que, dans la vessie, les lésions infectieuses sont fréquentes. Pendant un temps, parfois fort long, les tumeurs évoluent à l'état aseptique, le sphincter membraneux de l'urèthre constituant, comme l'a démontré M. Guyon (1), une barrière suffisante au passage spontané de la plupart des micro-organismes. Un jour, par l'action mécanique du néoplasme, l'incontinence peut s'établir, et dès lors la voie est ouverte, plus ou moins large, à l'invasion microbienne. D'autres fois, presque toujours, c'est à un cathétérisme malpropre qu'il faut attribuer l'infection. Peut-être encore doit-on faire intervenir, dans certains cas d'interprétation obscure, une infection générale avec localisation secondaire dans la vessie néoplasique.

(1) Guyon. *Acad. des sciences*, 1889.

Par quelque voie que les micro-organismes soient arrivés dans la vessie, ils y trouvent des conditions d'appropriation du milieu, qui favorisent leur pullulation. En effet, nous verrons bientôt que la rétention plus ou moins complète des urines n'est pas rare, chez les néoplasiques vésicaux. Or, nous avons démontré ailleurs, M. Guyon (1) et moi, que la stagnation de l'urine joue un rôle prépondérant parmi les causes qui favorisent le développement des infections urinaires. Une autre condition qui fait de l'urine un bon milieu de culture, c'est le mélange, au liquide contenu dans la vessie, du sang et des fragments détachés de la tumeur.

Signalons enfin les anfractuosités de la tumeur, qui permettent le développement de colonies prospères.

Bientôt je dirai quelles sont les lésions banales déterminées dans l'appareil urinaire par l'infection consécutive aux tumeurs de la vessie. Quant à la tumeur elle-même, elle peut présenter trois variétés de lésions infectieuses : 1° l'inflammation ; 2° l'ulcération ; 3° l'incrustation calcaire.

A. Inflammation. — On peut observer dans les tumeurs de la vessie les différents degrés de l'inflammation, depuis la simple infiltration leucocytique, commune même dans les petites tumeurs typiques pédiculées, jusqu'à la suppuration en foyers qu'on ne voit guère que dans les grands épithéliomas. Souvent j'ai fait, par la méthode de Weigert, des colorations de micro-organismes, sur les coupes des tumeurs vésicales, et j'y ai vu une prodigieuse quantité de coques et de bâtonnets. J'ai constaté aussi, dans les tumeurs épithéliales non ulcérées, l'absence des micro-organismes.

B. Ulcération. — Il est possible, il est probable même, que deux processus interviennent simultanément dans l'ulcération des tumeurs : les lésions nutritives d'une part, l'invasion microbienne d'autre part. Quoi qu'il en soit, l'ulcération n'est pas chose commune dans les tumeurs de la vessie considérées en général, et

(1) Guyon et Albarran. *Archives de médecine expérimentale*, 1890.

M. Guyon a bien démontré que ce n'est pas à l'ulcération, mais bien à la congestion, qu'il faut attribuer presque toujours les hématuries symptomatiques des tumeurs.

L'ulcération a été vue sur des tumeurs malignes et très rarement sur des tumeurs bénignes. J'ai déjà cité le myôme pur extirpé par Volkmann qui présentait une ulcération de la grandeur d'une pièce d'un franc. Parmi les tumeurs malignes, les épithéliomas surtout sont exposés à s'ulcérer, tout particulièrement ceux qui présentent la structure carcinoïde ou réticulée. Les bords de l'ulcération sont serpigineux, irréguliers, généralement un peu surélevés ; le plus souvent on voit, sur les contours de la tumeur, la muqueuse soulevée par une infiltration sous-muqueuse du néoplasme, et la membrane se termine brusquement par un bord déchiqueté qui limite la tumeur. Le fond des ulcérations est rarement déprimé, et, presque toujours, on voit une masse fongueuse déchiquetée, avec des lambeaux anfractueux plus ou moins détachés de la masse néoplasique.

Il est très rare que les ulcérations des tumeurs de la vessie arrivent à déterminer une *perforation* de l'organe. M. Guyon n'a vu qu'une seule fois la perforation primitive de la vessie, et c'est dans la cavité péritonéale que l'ouverture s'était faite. J'ai vu deux fois la perforation primitive de la vessie (obs. 26 et 56). Dans le premier cas elle siégeait sur la paroi antérieure et donna lieu à une péritonite adhésive ; chez le second malade la perforation eut lieu sur la paroi postérieure de la vessie.

C. Incrustation calcaire des tumeurs. — Cette incrustation est signalée par les auteurs les plus anciens, qui, tous, insistent sur ce point. Les modernes en parlent moins, mais on trouve encore, dans la littérature médicale contemporaine, des observations dans lesquelles l'incrustation calcaire est signalée.

Tantôt on ne voit que des dépôts plus ou moins abondants à la surface des tumeurs ; tantôt, surtout dans les néoplasmes villeux, on se trouve en présence de véritables pétrifications (1). On signale

(1) Nicaise. *Soc. de chir.*, 4 juillet 1888.

des tumeurs complètement incrustées, ressemblant à des calculs (obs. 208), et on a décrit de vrais calculs, dont le noyau, organisé, se trouve constitué par un fragment de néoplasme détaché (1).

S'il est intéressant de connaître l'existence de ces faits, il faut avouer que les incrustations des tumeurs pouvant donner lieu à des erreurs de diagnostic sont extrêmement rares. Je n'ai jamais vu l'incrustation totale d'une tumeur, et, si j'en juge d'après mon expérience personnelle, l'incrustation calcaire partielle elle-même serait rare ; je ne l'ai guère observée que deux fois. On pourrait attribuer cette rareté des incrustations calcaires aux développements des soins antiseptiques dans le traitement de l'infection urinaire. En effet, M. Guyon professe que « le meilleur moyen d'empêcher la récidive des calculs dans les vessies infectées est un bon traitement antiseptique local ». Mais mon maître fait observer que la rareté des concrétions calcaires dans les tumeurs était déjà une vérité clinique, comme elle l'est aujourd'hui, avant la période antiseptique.

J'ai rangé les incrustations des tumeurs dans le groupe des lésions microbiennes, parce que ces dépôts de sels terreux ne se voient que chez les malades dont les urines sont infectées. Ces dépôts résultent de la fermentation ammoniacale de l'urée, produite par des micro-organismes variés. Voici comment se font ces incrustations qui peuvent être dues à des carbonates, à des phosphates, à des urates ou à des oxalates.

On admet que les sels terreux se déposent dans l'urine, lorsque celle-ci devient alcaline, et il en est de même pour la précipitation de l'urate d'ammoniaque. Or, plusieurs des micro-organismes qui vivent dans la vessie infectée sont capables de décomposer l'urée, en donnant naissance à la formation de carbonate d'ammoniaque : c'est ainsi que la bactérie pyogène urinaire (2), cause si fréquente de

(1) Dickinson. *Soc. méd. de Londres*, mars 1890.

(2) Les communications récentes (décembre 1891) faites à la Société de biologie par MM. Achard et Renault, Reblaud, Krogius, etc., tendent à faire admettre que la bactérie pyogène urinaire est identique au bacillus coli commune. M. Bouchard avait vu cette bactérie dans les urines et M. Clado, dans sa thèse, en fit une bonne étude, mais sans lui attribuer aucun rôle dans l'infection urinaire. En 1888, M. Hallé et moi nous démontrâmes le rôle pré-

l'infection urinaire, produit cette décomposition lorsqu'on la cultive sur l'urine stérilisée ; le liquide devient alors d'abord neutre, puis, lentement, alcalin, et on voit alors des sels se déposer au fond du vase.

Avec M. Hallé nous avons vérifié sur de vieilles cultures examinées au microscope la présence de cristaux qui sont probablement des phosphates, mais au sujet desquels nous n'avons pas encore fait de recherches chimiques.

On voit ainsi que les micro-organismes sont la vraie cause des incrustations des néoplasmes comme des calculs dits secondaires, qu'on pourrait nommer calculs infectieux. Nous revenons ainsi à la vieille théorie du catarrhe lithogène de Meckel, modifiée ; une hypothèse pathogénique analogue a d'ailleurs été admise dans sa belle thèse par E. Dupré (1) pour certains calculs biliaires.

Au sujet des incrustations urinaires, la seule objection théorique qu'on puisse faire à cette hypothèse, est ce fait clinique, sur lequel nous avons insisté M. Hallé et moi (2), que les urines de ces malades infectés sont presque toujours acides ou neutres à l'émission. Mais on pourrait expliquer cette contradiction apparente. Chez les malades qui ne vident pas complètement leur vessie, il reste toujours une certaine quantité d'urine, fort petite, qui devenant alcaline sous l'influence des microbes laisse déposer les sels ; puis, l'urine arrivant du rein délaye et dilue ce liquide, et le rend acide ou neutre ; et c'est cette dernière réaction que l'on

pondérant de ce bacille dans l'infection des urinaires. Moi-même j'indiquai alors le rôle infectieux du microbe en dehors de l'appareil urinaire (pleurésie, phlegmon du ligament large et, avec Widal, fièvre puerpérale). Dans ma thèse (1889), je démontrai qu'il existe plusieurs autres variétés d'infection urinaire par le streptocoque, des staphylocoques, etc. L'identité de la bactérie pyogène urinaire et du coli-bacille me paraît probable, mais non encore absolument démontrée, car il existe de petites différences dans certaines cultures ; peut-être s'agit-il de simples modifications subies par le microbe vivant dans l'appareil urinaire. Je tiens à faire remarquer, quel que soit le nom qu'en définitive ce micro-organisme doive porter, que son action prépondérante dans l'infection urinaire, telle que Hallé et moi nous l'avons établie, se trouve confirmée par les travaux que je viens de citer.

(1) E. Dupré. *Les infections biliaires*. Th. Paris, 1891.

(2) Albarran et Hallé. *Acad. de médecine*, août 1888.

constate au moment de l'émission. Cette théorie me paraît confirmée par un fait que j'ai souvent remarqué : lorsqu'on sonde un de ces malades, on voit souvent que les dernières parties de l'urine évacuée ont une réaction moins acide que les premières, ou même que l'urine du début de la miction étant neutre, le dépôt muco-purulent du bas-fond, qui sort le dernier, présente une réaction alcaline.

Après ce que je viens de dire au sujet des incrustations, je n'ai pas besoin d'insister longuement sur la coexistence des calculs et des tumeurs de la vessie. Il est en effet facile de comprendre qu'il existe deux grandes variétés de calculs qui peuvent coexister avec les tumeurs de la vessie ; ce sont les calculs primitifs, presque toujours uriques, qu'on pourrait nommer *aseptiques*, et les calculs secondaires, presque toujours phosphatiques, qu'on peut caractériser, du nom *d'infectieux*. Le calcul aseptique, quelle que soit sa nature, n'a pas de rapport direct avec l'existence de la tumeur ; il se forme chez un néoplasique comme il se serait formé chez le même individu s'il est graveleux, alors même que le néoplasme n'eût pas existé. Le calcul *infectieux* au contraire est une conséquence de la tumeur, parce que celle-ci a été la cause première ou le prétexte de l'infection de l'urine.

VII. — LÉSIONS SECONDAIRES DÉTERMINÉES PAR L'EXISTENCE DES TUMEURS

Les tumeurs apportent une gêne mécanique au fonctionnement de l'appareil urinaire, et nous avons vu par quelle filiation pathogénique le trouble de la fonction devient la cause, directe ou indirecte, de l'infection urinaire. De là deux groupes de lésions bien différents, consécutifs aux néoplasmes de la vessie : les lésions *mécaniques* et les lésions *infectieuses*. Souvent l'affection secondaire est mixte, à la fois d'ordre mécanique et d'ordre infectieux.

1° *Lésions mécaniques.*

Ce sont la rétention d'urine ; l'hypertrophie des parois vésicales ; la dilatation uretérale et la rétention rénale aseptique, ce que M. Guyon a nommé l'*uronéphrose*.

a) Rétention d'urine. — Nous aurons à revenir sur ce sujet en traitant des symptômes des tumeurs ; mais, dès à présent, il est utile d'indiquer qu'on peut observer chez les néoplasiques les mêmes variétés de rétention que M. Guyon a décrites chez les prostatiques : la rétention complète, la rétention incomplète sans distension de la vessie et la rétention incomplète avec distension du réservoir. Ces diverses modalités de la rétention d'urine sont le fait de l'obstacle mécanique apporté par le néoplasme à l'écoulement de l'urine ; et les auteurs ont signalé le danger que présentent à cet égard les néoplasmes pédiculés situés près du col. Je crois qu'il faut faire intervenir aussi, tout comme chez les prostatiques, l'altération du muscle vésical. La plupart du temps, les tumeurs de la vessie s'observent chez des vieillards ; et, chez eux, l'hypertrophie des parois vésicales, dont nous allons parler, est souvent plutôt une sclérose qu'une hypertrophie vraie.

b) Hypertrophie des parois de la vessie. — En règle générale les parois de la vessie conservent leur épaisseur normale, mais il n'est pas rare de trouver ces parois épaissies dans les cas de tumeurs de la vessie. Küster et Guyon signalent, avec d'autres auteurs, cette particularité que j'ai notée dans plusieurs cas. Il s'agit, bien entendu, de l'augmentation d'épaisseur de la paroi vésicale en dehors du point d'implantation du néoplasme. A la coupe microscopique, on voit alors, comme le fait remarquer M. Guyon, qu'il s'agit plutôt d'un accroissement du tissu conjonctif interstitiel, que du développement du muscle lui-même. Il y a donc là un processus analogue à celui qu'on observe dans la vessie d'un grand nombre de prostatiques, et c'est à lui que sont dues les colonnes qui sillonnent la vessie de certains individus morts de cancer. Il existe pourtant des cas où l'hypertrophie musculaire est réelle, où le muscle vésical est devenu plus puissant, ainsi qu'on l'observe chez les rétrécis ; cette hypertrophie se rencontre surtout chez les individus jeunes.

Je signalerai aussi une lésion plus rare, mais dont témoignent plusieurs observations : c'est un amincissement des parois de la vessie, indépendant de la destruction de tissu déterminée par le néoplasme.

Ce qu'il faut retenir, au point de vue pratique, c'est que, si les néoplasmes n'altèrent en général pas beaucoup la résistance de la vessie à la distension par les liquides, comme l'a fait remarquer M. Guyon, il pourrait être dangereux cependant de pousser à l'extrême cette distension, en introduisant dans l'intérieur du réservoir, pour faciliter la taille haute, une trop grande quantité de liquide.

c) Rétention rénale aseptique (Hydronéphrose, uronéphrose). — On trouve signalées dans les auteurs (Küster, obs. 13, Guyon), quelques observations d'hydronéphrose consécutive à des tumeurs de la vessie. M. Guyon indique même que les lésions rénales sont dues surtout à la compression des uretères, qui sont eux-mêmes très rarement envahis par le néoplasme.

Les auteurs n'ont pas distingué, dans les altérations rénales consécutives aux néoplasmes, les lésions dues à l'obstruction mécanique et les lésions dues à l'infection rénale. Dans un autre travail (1) j'ai démontré qu'il existe, à la suite des néoplasmes de la vessie, des lésions rénales aseptiques ; de celles-ci j'ai cité deux exemples, que j'ai mis en regard des lésions infectieuses. Je renvoie à ce travail pour l'étude de la pathogénie des lésions rénales et des altérations intimes que subit le tissu du rein.

Jusqu'ici j'ai déjà pu observer 6 fois (2) la rétention rénale aseptique, l'uronéphrose, à la suite des néoplasmes de la vessie. Ces cas ne sont donc pas très rares. Presque toujours, j'ai trouvé le rein diminué de volume, comme le représente la planche VI. Cette diminution de volume semblerait indiquer que la compression uretérale date de loin.

Dans toutes mes observations de rétention rénale aseptique, il s'est agi de néoplasmes épithéliaux atypiques, de cancers circumuretéraux, qui ont comprimé l'uretère au niveau de son entrée dans la vessie ou dans son trajet intra-pariétal. Un stylet introduit par l'uretère fendu au-dessus du point oblitéré n'arrivait pas à pénétrer jusque dans la vessie, ou ne pouvait s'y frayer un passage qu'à travers une étroite filière. Mais il ne faudrait pas croire que seules les tumeurs malignes peuvent s'accompagner d'uronéphrose : dans une des observations de Küster, des papillomes placés à l'embouchure des uretères obstruaient les orifices de ces canaux : il s'ensuivit une double hydronéphrose.

2° *Lésions infectieuses.*

Il est fréquent de constater, pendant la taille ou à l'autopsie, dans des vessies qui contiennent cependant un assez gros néoplasme, l'absence de toute altération visible des parois. D'autres fois, au contraire, lorsque les malades ont été infectés, on peut observer des lésions variées dans toute l'étendue de l'appareil urinaire.

(1) Albarran. *Étude sur le rein des urinaires.* Th. Paris, 1889.
(2) Observations 26, 38, 62, 63, 71 et 75.

La *cystite* est fréquente ; je ne pourrais sans sortir de mon cadre en décrire toutes les variétés. Je ne ferai que signaler, en raison de leur importance particulière, certaines cystites papillaires avec néoformation de papilles ou développement exagéré de celles qui existent normalement dans la vessie. Parfois ces petites villosités sont très vasculaires, et elles doivent jouer un rôle dans la production de certaines hématuries.

Les *péricystites* peuvent être divisées en scléreuses, suppurées et adipeuses. La péricystite *scléreuse* s'observe dans les vieux néoplasmes infectés, tout particulièrement en arrière de la vessie ; il n'est pas rare de trouver une masse celluleuse indurée qui englobe les vésicules séminales : pareille lésion mérite d'être signalée, car elle peut donner lieu à une erreur diagnostique, lorsque, par le palper combiné, on essaye d'apprécier le volume d'une tumeur de la vessie. C'est encore à la péricystite scléreuse qu'il faut attribuer dans certains cas l'adhérence du péritoine à la vessie que j'ai observée deux fois à l'autopsie. Quelques opérateurs ont signalé aussi une difficulté considérable pour refouler le péritoine pendant la taille : il ne faut pas, dans ces cas, se hâter de conclure à l'envahissement de la séreuse par le néoplasme, envahissement qui ne s'observe que très exceptionnellement.

La *péricystite suppurée* est rare. Je ne l'ai observée qu'une fois (obs. 61), sans solution de continuité des parois vésicales. La tumeur était un énorme épithélioma réticulé siégeant dans la paroi postéro-latérale droite de la vessie, qui n'était pas envahie en avant : pendant la vie, il se forma une collection purulente prévésicale qu'il fallut inciser. Golding Bird (1) a signalé cette péricystite suppurée en avant de la vessie dans un cas de sarcome de la paroi postérieure, et Ebenau (2) a vu dans un cas semblable un abcès prévésical qui s'ouvrait dans la cavité vésicale.

La péricystite suppurée peut encore être la conséquence de l'ulcération de la vessie ; mais pareille éventualité, je le répète, est rare.

La *péricystite lipomateuse* peut accompagner aussi les néoplas-

(1) Goldind Bird. *British Med. Jour.*, 1889, vol. I, p. 17.
(2) Ebenau. *Deuts. med. Woch.*, 1885, p. 465.

mes vésicaux. M. Clado (1) a signalé, sous-jacente aux néoplasmes infiltrés et située à leur extrême limite, une *couche graisseuse isolante* qui, dans un cas, dépassait quatre centimètres d'épaisseur ; M. Clado pense que cette couche est constante, et qu'elle est destinée à s'opposer pour ainsi dire à la marche envahissante du cancer. A plusieurs reprises, nous avons pu vérifier l'exactitude de la description de M. Clado pour les néoplasmes situés sur la paroi postérieure de la vessie. Dans un assez grand nombre de néoplasmes de cette même paroi, nous avons pourtant noté l'absence de couche graisseuse péricancéreuse ; enfin, sur la paroi antérieure, nous ne l'avons jamais rencontrée.

Je ne pense pas que l'existence d'une couche graisseuse plus ou moins épaisse et plus ou moins indurée soit un fait particulier aux néoplasmes de la vessie ; j'ai souvent constaté la présence de cette graisse dans des cas de simple cystite ancienne, et il me semble que cette couche graisseuse périvésicale doit être rapprochée de la lipomatose péri-urétérale ou périrénale qu'on observe dans certaines urétérites ou certaines néphrites (tuberculose, pyélonéphrite calculeuse, etc.).

Tout en n'étant pas exclusive aux tumeurs de la vessie, la couche graisseuse de Clado est importante à connaître parce que, dans certains cas, comme cela est arrivé à M. Guyon, le chirurgien pourra, grâce à elle, extirper complètement une tumeur envahissant toute l'épaisseur des parois de la vessie.

Les lésions infectieuses des urètères et des reins sont si fréquentes dans les tumeurs de la vessie que M. Guyon ne les a vues manquer qu'une seule fois sur les 19 observations publiées dans son livre.

A l'autopsie, j'ai très rarement trouvé les reins normaux, et, dans ces cas, il s'agissait de malades qui succombaient aux suites d'opérations pratiquées pour des tumeurs bénignes (n° 27), ou à des hématuries très abondantes déterminées par de petits néoplasmes. C'est ainsi que j'ai vu, en 1888, un malade qui mourut

(1) Clado. Cité par Guyon. *Leçons*, p. 360.

à Necker à la suite d'une très abondante hématurie ; l'autopsie fit voir un petit néoplasme gros comme une noisette, siégeant sur le bas-fond ; les reins étaient indemnes de toute lésion.

Les causes qui favorisent l'infection du rein dans les néoplasmes de la vessie sont les mêmes que celles que j'ai déjà mentionnées en parlant de l'infection en général ; la rétention d'urine dans la vessie y joue un grand rôle, car elle détermine le ralentissement du courant descendant de l'urine dans l'uretère et facilite ainsi l'ascension des micro-organismes : c'est ce que nous avons démontré dans un travail commun, mon maître M. Guyon et moi (1). Par un mécanisme analogue à celui de la rétention d'urine, agissent les néoplasmes qui gênent mécaniquement la descente de l'urine contenue dans les uretères.

Nous avons vu que les lésions rénales peuvent évoluer à l'état aseptique jusqu'à la mort du malade ; pour qu'il en soit ainsi, il faut que la communication entre l'uretère et la vessie ait été interrompue avant que l'infection survienne. Si l'infection survient avant la complète oblitération de l'uretère, la rétention rénale aseptique se convertit en rétention septique ; à l'uronéphrose succède alors, pour employer les expressions de M. Guyon, l'uropyonéphrose ou la pyonéphrose. Si l'obstacle au cours de l'urine n'est pas suffisant pour déterminer une accumulation de liquide dans le bassinet, il s'ensuivra une pyélonéphrite ordinaire.

Ces quelques considérations nous permettent de comprendre la variété des lésions rénales observées ; elles nous donnent en même temps la raison des différences que l'on peut constater entre les lésions des deux glandes rénales chez le même sujet. C'est ainsi que lorsqu'un des reins présente les lésions de la rétention aseptique, l'autre se trouve presque toujours atteint de pyélonéphrite infectieuse avec dilatation plus ou moins considérable du bassinet. Dans ces cas, le néoplasme comprime et oblitère l'uretère correspondant au rein aseptique, et cette oblitération date souvent déjà de loin ; plus tard est survenue l'infection, qui, dans sa marche progressive,

(1) Guyon et Albarran. *Arch. de méd. expérim.*, 1890.

a gagné et envahi le rein de l'autre côté, le seul qui communiquait encore avec la vessie, et elle se traduit sur ce rein par les lésions de la pyélonéphrite ascendante.

Une fois, chez le malade de l'observation 65, j'ai trouvé un uretère oblitéré correspondant à un rein infecté (uropyonéphrose), alors que le rein du côté opposé était atteint de pyélonéphrite rayonnante suppurée. Ce fait peut s'expliquer, soit par une oblitération uretérale survenue après l'infection du rein, soit encore par une rétention d'abord aseptique et transformée ensuite en rétention septique par infection secondaire descendante, circulatoire, du rein malade.

La connaissance des lésions rénales dans les néoplasmes de la vessie est indispensable dans la pratique, non seulement au point de vue du traitement et du diagnostic de ces lésions, mais encore au point de vue du diagnostic du néoplasme vésical lui-même.

Supposons-nous, en effet, en face d'un de ces problèmes que la clinique nous pose à chaque instant : Étant donnée une hématurie de caractère néoplasique, et l'existence d'une tumeur rénale, déterminer s'il s'agit d'un néoplasme du rein ou d'une tumeur de la vessie comprimant un uretère.

N'est-il pas évident, que pour résoudre ce problème, il est de toute nécessité d'avoir appris à interpréter les symptômes dus aux lésions du rein dans les tumeurs de la vessie ?

Résumé

Les détails minutieux dans lesquels je suis entré au sujet de l'anatomie pathologique des tumeurs de la vessie pourraient obscurcir un peu les grandes lignes de leur histoire anatomique, et je crois utile, avant d'aller plus loin, de rappeler au souvenir du lecteur les points les plus importants de l'étude que nous venons de faire.

Il existe dans la vessie des tumeurs qui dérivent des éléments normaux de l'organe, ce sont : des tumeurs *épithéliales*, *conjonctives* et *musculaires*, et des néoplasmes *hétérotopiques*, sans

rapport d'origine avec les tissus normaux du réservoir. Ces dernières tumeurs, toutes très rares, comprennent les kystes dermoïdes, les épithéliomas dermoïdes, les chondromes et les myômes à fibres striées.

Les tumeurs qu'il faut bien connaître sont celles qui dérivent des tissus normaux de la vessie; parmi celles-ci les tumeurs épithéliales surtout sont importantes, car ce n'est guère que cette variété qu'on trouve dans la pratique. Chez les enfants pourtant les variétés de tumeurs conjonctives, sarcomes, myxomes ou myxo-sarcomes, sont encore plus fréquentes que les tumeurs épithéliales.

Les tumeurs épithéliales se divisent en *non kystiques* et *kystiques* ; ces dernières très rares.

Les tumeurs épithéliales non kystiques sont *typiques* ou *atypiques* suivant que le tissu de la tumeur reproduit ou non les formes épithéliales de la vessie; la dernière variété, les tumeurs atypiques, comprend les cancers qui sont infiniment plus fréquents que les formes typiques. Les tumeurs épithéliales sont *pédiculées*, *sessiles* ou *infiltrées* dans l'épaisseur de la paroi, ces dernières faisant ou non relief dans l'intérieur de la vessie. On ne peut établir un rapport absolu entre ces formes macroscopiques et leur structure typique ou atypique; tout ce que l'on peut dire à cet égard c'est que les tumeurs typiques, qui sont les bénignes, présentent toujours une forme pédiculée. La réciproque n'est pas vraie, et bien des tumeurs parfaitement pédiculées sont en réalité des épithéliomes ; par cette raison il vaut mieux dire *polype*, qui indique une forme macroscopique, que papillome, car ce dernier mot, par sa double signification macroscopique et microscopique, prête à des erreurs regrettables.

Les tumeurs pédiculées sont beaucoup plus communes que toutes les autres variétés, et très souvent on trouve un ou plusieurs polypes en même temps qu'une tumeur sessile ou infiltrée.

La *zone moyenne* de la paroi postérieure de la vessie est la plus fréquemment atteinte dans les tumeurs épithéliales, vient ensuite la zone inférieure.

Il faut surtout se souvenir de la fâcheuse fréquence des néoplasmes à envahir les *régions uretérales*.

Les tumeurs épithéliales atypiques, les épithéliomes, peuvent se propager : 1° par *contact* d'un point à un autre point de la vessie ; 2° par *continuité* en envahissant successivement les tissus voisins ; 3° par infection *ganglionnaire* ; 4° par *généralisation*. L'infection ganglionnaire est très fréquente, mais elle n'arrive que rarement à prendre un grand développement, car le malade meurt, avant que le temps nécessaire se soit écoulé, presque toujours par le fait de lésions infectieuses surajoutées.

Les tumeurs épithéliales *typiques* présentent au point de vue histologique les variétés suivantes : 1° à type de revêtement atavique ou *allantoïdien* ; 2° à type de *revêtement commun* ; 3° à type de *revêtement à cellules claires* ; 4° à type *glandulaire* (adénomes).

La plus commune de ces variétés est celle du type de revêtement commun, dans laquelle les cellules qui couvrent la tumeur présentent une disposition analogue à celle de l'épithélium normal de la vessie.

Les tumeurs épithéliales *atypiques* présentent les variétés suivantes : 1° l'épithélioma *lobulé* ; 2° l'épithélioma *carcinoïde* ; 3° l'épithélioma *réticulé* ; 4° l'épithélioma alvéolaire *à stroma musculaire* ; 5° le *cylindrome* ; 6° l'épithélioma *adénoïde*. Les deux premières variétés sont beaucoup plus fréquentes que les autres.

Les *tumeurs du type conjonctif* comprennent les *sarcomes*, les *myxomes*, les *fibromes*. Ces deux dernières variétés sont très rarement pures de tout mélange. Le sarcome lui-même présente souvent un type de transition avec le myxome.

On connaît, avec la nôtre, trois observations d'*angiome* de la vessie.

Les sarcomes ou myxo-sarcomes ne sont pas très rares ; je réunis 51 observations de sarcome auxquelles il faut joindre au moins 10 autres cas de myxomes et myxo-sarcomes. Le sarcome peut s'observer à tous les âges, mais les formes du myxome, du myxo-sarcome ou du fibro-myxome, quoique vues chez l'adulte, sont surtout l'apanage de l'enfant ; ces tumeurs sarcomateuses et myxo-sarcomateuses sont très malignes, elles croissent vite et envahissent rapidement les tissus voisins. Le plus souvent ces tumeurs

sont sessiles ou à large pédicule et lobulées, et ressemblent parfois à certains polypes du nez, mais elles peuvent être tout à fait semblables, à l'œil nu, aux tumeurs épithéliales.

Les *myômes* sont *cavitaires* ou *excentriques*, suivant qu'ils s'accroissent à l'extérieur ou dans l'intérieur de la cavité vésicale. Je n'en ai réuni que 21 observations. Ces tumeurs sont souvent sessiles et énucléables, parfois pédiculées. Leur histoire est tout à fait analogue à celle des fibro-myômes utérins.

Comme appendice aux tumeurs, j'ai étudié les *kystes hydatiques* de la vessie, dont il n'existe qu'une seule observation démonstrative. Presque toujours les kystes se développent dans le tissu cellulaire périvésical, surtout en arrière, et il existe en même temps d'autres kystes dans la cavité abdominale.

Les tumeurs une fois développées peuvent souffrir différentes maladies et, par leur action directe, elles déterminent des lésions qui leur sont secondaires.

Les *maladies connues des tumeurs* de la vessie sont : 1° des *lésions de nutrition* (dégénérescence ou transformation d'un type néoplasique bénin à un type malin) ; 2° des *lésions microbiennes* qui sont l'inflammation, l'ulcération, l'incrustation calcaire. Parmi ces maladies des tumeurs la plus importante est la *greffe d'une tumeur nouvelle sur une tumeur déjà développée*, qui est la cause de la transformation des tumeurs bénignes en tumeurs malignes.

Les *lésions consécutives* aux tumeurs sont : 1° des lésions *mécaniques* (rétention d'urine, hypertrophie des parois de la vessie, hydronéphrose) ; 2° des lésions *infectieuses* (cystite, péricystites, pyélonéphrites).

ÉTIOLOGIE

L'étiologie des néoplasmes de la vessie n'est pas mieux connue que celle des tumeurs en général.

Fréquence. — Jusqu'au jour où le diagnostic clinique des tumeurs de la vessie put être établi sur les éléments d'une méthode positive, on considéra ces néoplasmes comme des raretés pathologiques; on est revenu de cette opinion et tous ceux qui s'occupent de chirurgie urinaire ont eu l'occasion d'en observer un certain nombre.

C'est ainsi que dans ses « Leçons » M. Guyon nous apprend que les tumeurs de la vessie sont assez fréquentes, et que c'est pour les avoir souvent méconnues qu'on a pu les tenir pour rares.

Mes recherches personnelles confirment l'opinion de mon maître. Ainsi, je donnerai une idée de la fréquence relative de ces néoplasmes, en disant que j'ai laissé de côté dans ce livre toutes les tumeurs vésicales publiées avant 1888, sauf les rares observations de sarcomes ou de myômes antérieures à cette année. Je n'ai donc analysé que les observations postérieures à 1888, et, parmi celles-ci, que celles qui se justifiaient du contrôle de l'opération ou de l'autopsie. J'ai même passé sous silence un assez grand nombre d'observations personnelles, dans lesquelles je n'ai pu pratiquer l'examen histologique des tumeurs, les malades n'ayant pas été opérés ou la nécropsie n'ayant pu être faite. Malgré cette série d'éliminations successives, j'ai pu résumer dans ce livre 385 observations de tumeurs de la vessie. Sur ce nombre 185 sont inédites et, parmi celles-ci, j'ai fait personnellement 89 fois l'examen histologique.

Ces chiffres suffisent pour démontrer que les tumeurs de la vessie sont loin d'être une affection rare.

Étudions maintenant leur fréquence par rapport à celle des néoplasmes en général, et leur fréquence relative par rapport à l'ensemble des maladies des voies urinaires.

D'après Gurlt, qui en réunissant les statistiques des trois grands hôpitaux de Vienne, a relevé sur 16,637 tumeurs de tous les organes, 66 tumeurs vésicales, la proportion de celles-ci par rapport aux autres néoplasies, serait de 0,39 0/0. Küster, dans la statistique de l'Augusta Hospital de Berlin de 1871 à 1885, trouve 10 cas de tumeurs vésicales sur 1,308 tumeurs, ce qui donne la proportion de 0,76 0/0. En ajoutant au chiffre total des tumeurs les cas qui ont été traités à la policlinique la proportion s'abaisse à 0,25 0/0.

Par rapport aux autres affections des voies urinaires, Ultzmann dit que les tumeurs représentent 3,2 0/0.

Sans vouloir insister sur la signification de ces chiffres, il en ressort sans contredit cet enseignement, que les tumeurs de la vessie sont loin d'être rares. Dans la salle d'hommes du service de M. Guyon à Necker, sur 35 malades, on peut toujours en trouver pendant toute l'année un, parfois deux, quelquefois trois qui sont atteints de néoplasmes vésicaux. Sur les 1,150 malades hommes qui ont été hospitalisés pendant les années 1888, 1889, 1890 et 1891 dans cette salle, je relève 55 néoplasiques vésicaux, ce qui représente 3,90 0/0 des malades urinaires qui ont besoin de garder le lit ou de subir une opération. Pendant ce même laps de temps nous avons vu dans la policlinique un nombre de néoplasmes encore plus considérable.

Sexe. — Les tumeurs vésicales sont beaucoup plus fréquentes chez les hommes que chez les femmes. Dans ma statistique personnelle, je trouve, en ne comptant que les malades morts ou opérés dont les observations sont rapportées à la fin de ce livre, 334 hommes et 47 femmes, ce qui fait 14 0/0 de femmes.

Cette proportion est sensiblement la même pour les cas publiés par M. Guyon dans ses Leçons ; sur 18 pièces il y avait 17 hommes et une seule femme. Les autres auteurs indiquent bien la plus grande fréquence des tumeurs dans le sexe masculin, mais la proportion des malades femmes est, pour eux, plus considérable. Ces

différences s'expliquent facilement, si on réfléchit que dans les statistiques les cas anciens sont additionnés aux observations modernes : or, il n'y a pas longtemps que l'on diagnostique les tumeurs de la vessie chez l'homme et la très grande majorité des observations antérieures à 1875 a trait à des individus du sexe féminin.

En réunissant les cas de Gurlt, Sperling, Mayer, Pousson, Küster et Antal, on trouve sur 265 cas, 179 hommes et 86 femmes, ce dont Ultzmann conclut que les tumeurs de la vessie sont deux fois plus fréquentes chez l'homme que chez la femme.

La proportion est en réalité autrement considérable ; et, si je fais le décompte des cas réunis par Conner de 1747 à 1880 et de 1880 jusqu'en 1888, je trouve, pour la première période, 17 hommes et 32 femmes, soit presque deux fois plus de ces dernières, exactement 65,03 0/0 ; tandis que dans la seconde période, postérieure à 1880, il n'y a plus que 36 femmes pour 125 hommes ; le rapport est de 1 : 3 1/2, soit 22,03 0/0.

Si au lieu de considérer les tumeurs de la vessie prises en bloc, nous voulons nous rendre compte de la fréquence relative de leurs différentes variétés, par rapport au sexe, nous trouvons :

Sur 310 tumeurs épithéliales, 21 femmes, soit 6,70 0/0.

Sur 50 tumeurs conjonctives, 19 femmes, soit 38 0/0.

Sur 21 tumeurs musculaires, 7 femmes, soit 33,03 0/0.

On voit de suite, par ces chiffres, que toutes les variétés des tumeurs sont plus fréquentes chez les hommes que chez les femmes, mais que le rapport entre les deux sexes pour une même variété, est différent suivant les cas.

C'est ainsi que, toute proportion gardée, les femmes sont, relativement aux hommes, plus souvent atteintes de sarcome ou de myôme. Le nombre des malades femmes est surtout relativement considérable pour les tumeurs conjonctives, puisque dans cette variété on en trouve 38 sur 100 malades tandis que pour les tumeurs épithéliales il n'y a que 7 femmes sur 100 malades.

Age. — Les tumeurs de la vessie peuvent s'observer à tous les âges, puisque le plus jeune malade de nos observations n'avait que

2 ans et demi, tandis que le plus âgé avait 75 ans. Toutefois, avant l'âge de 30 ans, ces tumeurs sont très rares, et on les rencontre plutôt alors chez les enfants sous forme de sarcomes, de myxomes ou de myxo-sarcomes ; de 30 à 40 ans on voit déjà un assez grand nombre de tumeurs ; de 40 à 50 ans les observations deviennent encore plus nombreuses, et le maximum de fréquence est atteint de 50 à 60 ans. A partir de ce moment, le nombre des malades diminue, mais il décroît très lentement de 60 à 70 ans, tandis qu'à partir de 70 ans les tumeurs sont presque aussi rares que chez les enfants.

Voici le tableau d'ensemble, par rapport à l'âge, des malades de nos observations.

	Hommes	Femmes
De 1 à 10 ans	5	1
De 11 à 20 ans	1	2
De 21 à 30 ans	11	5
De 31 à 40 ans	18	8
De 41 à 50 ans	34	9
De 51 à 60 ans	72	12
De 61 à 70 ans	54	4
De 71 à 80 ans	16	0
Total	211	41

Si maintenant nous étudions l'âge des malades par rapport à la nature de leur tumeur, nous trouvons que les tumeurs épithéliales confirment les chiffres donnés sur les tumeurs en général, tandis que les tumeurs conjonctives sont plus fréquentes chez les malades plus jeunes, puisque plus de la moitié des observations indiquent des malades âgés de moins de 50 ans. En ce qui regarde les tumeurs conjonctives on trouve deux maximums de fréquence : entre 1 et 10 et entre 50 et 60 ans.

Parmi les tumeurs conjonctives, les myxomes surtout sont presque exclusifs à l'enfance ; je rappelle pourtant que M. Guyon en a observé un exemple sur un adulte âgé de 65 ans et que j'en ai vu un chez un homme de 53 ans.

Quant aux myômes, je déduirai des observations rassemblées dans le tableau de la page 124 et suivantes, que ces tumeurs sont surtout fréquentes entre 40 et 60 ans, mais qu'assez souvent on

les rencontre au-dessous de 20 ans (4 cas sur 16) et qu'on peut les observer chez des individus très âgés.

Voici les tableaux que j'ai établis en mettant en regard l'âge et le sexe des malades, et la nature de leur néoplasme.

1° Tumeurs épithéliales

	Hommes	Femmes	Total
De 1 à 10 ans	0	0	0
De 10 à 20 ans	0	0	0
De 20 à 30 ans	7	1	8
De 30 à 40 ans	16	6	22
De 40 à 50 ans	31	4	35
De 50 à 60 ans	61	6	67
De 60 à 70 ans	50	4	54
De 70 à 80 ans	12	0	12
		Total...	198

2° Tumeurs conjonctives

	Hommes	Femmes	Total
De 1 à 10 ans	4	1	5
De 10 à 20 ans	0	0	0
De 20 à 30 ans	4	4	8
De 30 à 40 ans	2	1	3
De 40 à 50 ans	0	3	3
De 50 à 60 ans	8	5	13
De 60 à 70 ans	3	0	3
De 70 à 80 ans	3	0	3
		Total...	38

3° Tumeurs musculaires

	Hommes	Femmes	Total
De 1 à 10 ans	1	0	1
De 11 à 20 ans	1	2	3
De 21 à 30 ans	0	0	0
De 31 à 40 ans	0	1	1
De 41 à 50 ans	3	2	5
De 51 à 60 ans	3	1	4
De 60 à 70 ans	1	0	1
De 71 à 80 ans	1	0	1
		Total...	16

Fréquence relative des différentes variétés histologiques des tumeurs de la vessie.

J'ai déjà indiqué au chapitre de l'Anatomie pathologique, la fréquence relative de chaque variété de tumeurs : je crois utile de résumer ici ces données sous forme de tableau. Il existe en effet une grande confusion et d'énormes différences dans les chiffres donnés par les auteurs.

Stein, dans son travail déjà cité, ne donne des chiffres qu'au sujet des tumeurs bénignes ; pour lui, les papillomes prédominent de beaucoup (60 sur 93 cas).

Je crois inutile de donner ses chiffres ainsi que ceux de Féré, parce que les appréciations de ces auteurs ne procèdent pas d'examens histologiques rigoureux ; et, comme Pousson, dans sa thèse, additionne les cas des auteurs précédents, je ne cite pas non plus sa statistique. Thompson trouvait sur une centaine de tumeurs de la vessie 60 non malignes et 40 malignes ; plus tard, sur 20 tumeurs opérées et examinées au microscope, cet auteur trouve 11 papillomes, trois tumeurs malignes et trois appartenant au type de transition; enfin, dans sa dernière communication au congrès de Berlin (1890), Thompson, revenant encore sur cette question, dit, sans donner de chiffres, que, sur les 41 cas qu'il avait opérés, la majorité appartenait à des papillomes.

D'après les statistiques de M. Clado, dont nous ne connaissons que le résultat général, les tumeurs bénignes paraissent être aussi fréquentes que les malignes.

Mon maître M. Guyon parle, dans une récente leçon, des tumeurs qu'il a opérées (1) et il nous dit à ce sujet que, sur 22 tumeurs, il compte 19 épithéliomas. Souvent j'ai entendu M. Guyon insister sur la rareté des tumeurs vraiment bénignes, et je dirai bientôt que mes recherches établissent aussi la grande fréquence des tumeurs malignes.

Antal, sur 14 cas examinés au microscope, trouve 8 papillomes, 1 polype conjonctif et 5 cancers.

(1) Guyon. *Gaz. méd.* Paris, juin 1890.

Toutes ces différences s'expliquent par l'extrême confusion qui existe dans les dénominations appliquées aux tumeurs de la vessie; pour en citer un exemple tout particulier, les expressions de *tumeur villeuse* et de *papillome*, sont appliquées suivant les auteurs à des néoplasies absolument différentes; aussi conviendrait-il de ne plus les employer, ou tout au moins de leur réserver une signification exclusivement macroscopique; il vaudrait mieux dire *polype* que papillome. Même en histologie les auteurs ne s'entendent pas, et, sans parler de la regrettable confusion établie par Thompson avec ses tumeurs dites de *transition*, il est évident que certains étiquettent papillome ce que d'autres nommeraient épithéliome.

Ces raisons m'engagent à donner une statistique exclusivement fondée sur les examens histologiques que j'ai pratiqués moi-même.

Statistique des tumeurs primitives de la vessie, que j'ai personnellement examinées au microscope.

Tumeurs épithéliales typiques (polypes bénins)....	13
» » atypiques (épithéliomes).....	68
Fibromes et fibromyxomes.....	2
Sarcomes, myxomes et myxo-sarcomes.....	3
Myômes.....	1
Angiomes.....	1
Total...	88

On voit dans ce tableau quelle est l'énorme prépondérance des tumeurs malignes, épithéliomes, sarcomes ou myxomes, sur les tumeurs épithéliales typiques et les myômes. Cette fâcheuse fréquence des tumeurs malignes se retrouve encore dans les statistiques personnelles qui m'ont été données par MM. Bazy, Dittel, Israël et Iversen.

Dr Bazy.....	8 épithéliomas,	1 fibrome.		
Professeur Dittel.	7 —	3 papill.,	1 sarcome,	1 myôme.
Professeur Iversen	5 —	3 —	1 —	
Dr Israël.....	12 —	2 —		
	32 épithéliomas,	9 papill.,	2 sarcomes,	1 myôme.

Seule la statistique qui m'a été communiquée par M. Max Nitze nous donne 30 papillomes pour 17 cancers et 1 sarcome. La différence de ce résultat s'explique facilement, parce qu'un très grand nombre de ces cas n'ont pas été suivis d'un examen histologique; le diagnostic « papillome » a souvent été porté uniquement au cystoscope. Ces chiffres ont pourtant leur très grand intérêt, car ils viennent confirmer ce que nous avons dit plus haut sur la variété des formes macroscopiques des tumeurs de la vessie et sur la fréquence des tumeurs pédiculées.

En dehors des données statistiques exposées ici, nous n'avons aucune connaissance positive sur les conditions étiologiques qui favorisent le développement des tumeurs de la vessie. Dans certains cas, il est possible d'admettre une irritation comme point de départ de la néoplasie; mais ces hypothèses sont du domaine de la pathogénie et je ne saurais mieux finir ce chapitre d'étiologie qu'en citant textuellement les paroles de mon maître M. Guyon.

« On ne trouve à noter aucune circonstance qui mérite de prendre rang dans une étiologie vraiment scientifique. Nous restons « dans l'ignorance complète au sujet des véritables causes des « tumeurs de la vessie. Mais nous pouvons affirmer que les maladies antérieures de cet organe, ou celles de l'urèthre, la blennorrhagie, les rétrécissements, les cystites, la pierre, les rétentions « d'urine, l'hypertrophie de la prostate, n'y prédisposent en aucune « façon. Il en est de même des diathèses rhumatismale, goutteuse, « arthritique, syphilitique, tuberculeuse, qui n'ont aucune influence « appréciable. »

PATHOGÉNIE

Nous connaissons déjà la structure intime des tumeurs de la vessie, et les conditions étiologiques qui favorisent le développement de ces néoplasmes ; il nous reste à en étudier la pathogénie proprement dite. Sur ce point, l'étude des tumeurs en général est fort peu avancée, et les observations qui ont été faites sur les néoplasmes de la vessie ne jettent pas une grande lumière sur les causes réelles des néoplasmes. Désireux de ne pas m'attarder dans cette étude pathogénique, je me bornerai à faire ressortir les arguments particuliers que l'étude des tumeurs de la vessie apporte en faveur des principales hypothèses sur l'origine des tumeurs en général ; ces hypothèses se résument dans la théorie de Cohnheim, la théorie de Bard, et la théorie irritative.

1° Théorie de Cohnheim.

D'après Cohnheim, seuls les tissus embryonnaires sont capables de donner naissance à des néoplasmes, et, si ceux-ci peuvent se développer sur l'adulte, c'est qu'un certain nombre de cellules de l'embryon, restées incluses parmi les tissus de l'organisme complètement développé, y vivent d'une vie latente jusqu'à ce que leur puissance proliférante soit réveillée par une cause inconnue. La découverte de débris cellulaires ayant souvent une structure embryonnaire dans différentes parties du corps, apporte à cet théorie un sérieux appui ; mais il est incontestable aussi que les tissus adultes peuvent en proliférant revenir au type embryonnaire et constituer ensuite des tumeurs. A ce point de vue, l'étude anatomique que nous avons faite des tumeurs épithéliales de la vessie est intéressante ; car elle nous a montré que l'épithélium de revêtement de la vessie adulte peut donner naissance à des formes épithéliales

ataviques qui existent chez l'embryon. J'ai fait la même constatation pour l'épithélium de la gencive adulte, qui peut, lui aussi, donner naissance à des formes embryonnaires, et ces faits démontrent amplement que, en tant que théorie pathogénique exclusive, l'hypothèse de Cohnheim n'est pas acceptable.

2° Théorie de Bard.

Les tumeurs sont le produit d'un processus tout spécial qui constitue une sorte de *monstruosité du développement cellulaire*. Bard suppose que chaque cellule est réglée dans son développement par « l'influence d'un lien mystérieux et incontestable qui unit à l'état normal nos différents tissus et les maintient dans leurs proportions harmoniques » ; lorsqu'une tumeur se développe, elle se trouve, par rapport à l'organisme, « dans l'état d'un groupe anarchique et envahissant, en révolte contre la fédération dont il était à l'origine une partie constituante ». Cette hypothèse, à la vérité, se concilie avec la plupart des facteurs étiologiques dont l'observation clinique a reconnu l'influence sur le développement des tumeurs, mais, quelque séduisante qu'elle soit, elle ne repose en réalité sur aucune base positive. D'ailleurs les deux théories de Cohnheim et de Bard sont également muettes sur *la cause* des tumeurs, et si elles interprètent le mode de développement des néoplasmes, elles ne nous apprennent rien sur le point de départ originel de ce développement. C'est le *comment*, ce n'est pas le *pourquoi* des choses que peuvent prétendre éclairer ces hypothèses. Quant à la cause première de la genèse des tumeurs, nous l'ignorons encore et nous l'ignorerons sans doute bien longtemps.

3° Théorie irritative

La théorie irritative, soutenue déjà par les anciens auteurs, ne prétend pas expliquer à elle seule la genèse des tumeurs ; elle se borne à mettre en regard l'effet produit, la prolifération cellulaire persistante, et l'agent qui la détermine. Cette théorie se concilie aussi bien avec la conception pathogénique de Cohnheim qu'avec

celle de Bard; elle n'admet pas l'action *spécifique* d'un irritant à l'exclusion des autres, mais elle constate une action physique ou chimique comme point de départ du néoplasme. En somme, cette théorie repousse la conception d'une force propre à la cellule capable à elle seule de donner naissance à la tumeur ; elle reconnaît la nécessité d'un *agent extérieur* pour provoquer la prolifération cellulaire. Cette cause extérieure agira sur des éléments cellulaires prédisposés, par hérédité ou autrement, à subir son action ; comme un microbe pourra ou non se développer suivant le terrain dans lequel il évolue. Il y a donc à la fois une question de *terrain* et une question d'*agent causal :* ce dernier met en mouvement les propriétés de prolifération des cellules sur lesquelles il agit, et c'est cette action que, faute d'un nom meilleur, on désigne sous celui d'*irritation*, malgré le peu de précision de ce terme.

Lorsqu'on comprend ainsi la théorie irritative, le rôle des micro-organismes dans le développement des tumeurs se borne à celui d'une des modalités de l'irritation. La théorie microbienne fait donc partie de la théorie irritative.

Théorie microbienne.

Vivement combattue et bien délaissée aujourd'hui, la théorie microbienne ne nous paraît pas devoir mériter un jugement aussi sévère. On a dit que, si cette théorie était admise, le groupe nosologique des tumeurs perdrait toute individualité, et qu'il faudrait renoncer à toute assimilation entre les tumeurs malignes, déclarées microbiennes, et les tumeurs bénignes, qui ne relèvent pas de cette pathogénie.

J'avoue ne pas très bien saisir la valeur de ces objections qui, d'ailleurs, ne seraient valables que si l'on supposait que c'est par son action spécifique que le microbe donne naissance au néoplasme ; or, précisément, je ne pense pas qu'il faille envisager ainsi le rôle des micro-organismes dans le développement des tumeurs.

En admettant ce rôle, on ne s'oblige pas, par cela même, à considérer les bactéries comme la raison suffisante et nécessaire de

l'apparition des tumeurs, comme les agents pathogènes uniquement responsables de l'organisation des néoplasmes.

On peut en effet concevoir que l'excès d'activité formative dans les cellules qui aboutit au néoplasme, a son point de départ dans une irritation; cette irritation reconnaît une origine quelconque, microbienne ou autre ; or, il ne me paraît pas impossible à admettre que certains micro-organismes agissent plus particulièrement sur certains tissus et que l'irritation qu'ils y déterminent, étant plutôt formative que destructive, aboutisse plutôt à une organisation néoplasique qu'à une perte de substance. C'est une question de degré et de qualité de l'agent irritant.

M. Bard objecte, il est vrai, que, dans les processus infectieux, la dégénérescence des cellules suit de près leur prolifération. Or, cette assertion, pour être fondée en thèse générale, n'est rien moins qu'une loi applicable à tous les cas ; car il existe des processus qui sont bien d'origine microbienne et dans lesquels les tissus arrivent à se constituer et à persister à l'état adulte. N'est-ce pas là le fait des scléroses d'origine microbienne ? Considérons maintenant l'histoire de la syphilis : la syphilis est, de l'avis de tous, quoique la preuve n'en ait pas encore été donnée, une maladie microbienne ; il existe pourtant des lésions syphilitiques dont l'analogie avec les néoplasmes ordinaires est frappante. Faut-il, pour n'en citer qu'un exemple, rappeler les rectites vénériennes proliférantes, avec leurs productions de tumeurs épithéliales typiques, que rien ne distingue des autres tumeurs analogues, ni dans leur mode de développement ni dans leur tendance à s'accroître et à persister ?

Mais les microbes, je le répète, ne peuvent constituer qu'une catégorie d'agents irritants capables de donner naissance à des tumeurs ; il existe à côté d'eux d'autres agents pathogènes, dont l'action également irritative peut provoquer l'apparition des tumeurs.

Comme exemple de néoplasmes développés sous l'influence d'une irritation non microbienne, je citerai le fait, bien connu depuis Volkmann, des ouvriers des fabriques de goudron et paraffine. Sur les eczémas professionnels dont ces ouvriers sont atteints apparaissent à un stade plus avancé, des proliférations papillaires ;

parfois ces productions dégénèrent en cancers malins, surtout au niveau des membres, et il est loisible de suivre l'évolution progressive des lésions, depuis la simple dermatose initiale jusqu'au cancer terminal, dans une filiation pathogénique ininterrompue.

La théorie irritative des tumeurs, que l'irritation soit d'origine parasitaire ou non, me paraît très acceptable dans l'état actuel de nos connaissances, car elle n'est en contradiction, ni avec la spécificité cellulaire, ni avec l'autonomie nosologique des tumeurs ; elle présente en outre l'avantage général de nous conduire dans la pratique à la recherche positive des agents pathogènes.

Relativement à l'étiologie spéciale des tumeurs de la vessie, Antal a remarqué, dans les cystites chroniques, des plaques épithéliales, qu'il signale comme le foyer d'origine possible des cancers. Küster, de son côté, pense que la localisation dans le bas-fond, peut s'expliquer par le séjour de l'urine plus prolongé à ce niveau.

Sans faire intervenir, comme ces auteurs, les cystites dans l'étiologie des néoplasmes ordinaires (j'ai déjà expliqué que la cystite est un phénomène contingent dû à l'infection), je ferai remarquer que dans plusieurs cas de cystite intense j'ai constaté des formations papillaires de la vessie. J'ai notamment vu deux cas de ce genre, dont l'origine irritative n'était pas douteuse.

Le premier malade était un jeune homme qui mourut de tuberculose de la vessie et des reins : dans la vessie, il y avait des ulcérations tuberculeuses, et, autour des portions ulcérées, on remarquait de véritables petits papillomes, dont quelques-uns avaient jusqu'à 1 centim. 1/2 de longueur. L'examen microscopique démontrait qu'il s'agissait de papillomes semblables aux papillomes ordinaires, avec cette seule différence, que l'épithélium était ici en grande partie desquamé.

Dans le second cas, il s'agit d'une femme qui présentait une collection hématique suppurée anté-utérine, ouverte secondairement dans la vessie ; cette malade avait des hématuries qui en imposèrent pour une tumeur de la vessie. A l'autopsie on trouva, sur la face postérieure de la vessie, l'orifice de communication avec la collec-

tion extra-vésicale ; cet orifice n'était autre qu'une petite ulcération autour de laquelle, dans l'étendue de plusieurs centimètres, la muqueuse vésicale présentait un aspect verruqueux tout spécial ; il y avait là tout un essaim de petits papillomes fongiformes, dont le développement était évidemment dû à l'irritation chronique déterminée par l'évacuation dans la vessie de l'hématome pré-utérin.

Ce ne sont pas là les seuls exemples que je pourrais citer de formations papillaires dues à la cystite. Sans compter les cas fréquents où l'on rencontre ces formations dans les cystites des néoplasiques, car on pourrait alors, pour expliquer leur présence, invoquer les greffes, je dirai encore un mot de deux autres autopsies que j'ai faites.

Dans la planche VIII, j'ai fait représenter la vessie d'un homme atteint d'hypertrophie de la prostate : le bas-fond, la face postérieure, et même une partie de la face antérieure de la muqueuse vésicale, sont recouverts de petites élevures que le microscope démontre être

Fig. 26. — Plaque épithéliale du bas-fond de la vessie chez un prostatique.
a, Épithélium proliféré ; *b*, psorospermies ; *c*, follicules lymphoïdes sous-muqueux.

des papilles, simples ou composées, subdivisées déjà et recouvertes d'une épaisse couche épithéliale : sur le lobe droit de la prostate on voit une ulcération qui a détruit la muqueuse et mis à nu la glande hypertrophiée. Dans ce cas les papilles n'ont pas acquis un développement aussi considérable que dans ceux que je viens de

citer : en revanche, elles sont remarquables par leur dissémination.

La figure 26 représente une coupe microscopique, d'une plaque verruqueuse que je trouvai dans le bas-fond de la vessie d'un vieux prostatique. Il ne s'agit plus ici d'une simple néoformation de papilles, mais il existe une véritable prolifération épithéliale, qui s'enfonce dans le tissu sous-muqueux. Or, il semble logique d'attribuer cette plaque épithéliale à l'irritation causée par l'urine infectée qui croupissait dans le bas-fond vésical.

Toutes ces observations me paraissent démontrer le rôle pathogène de l'irritation dans les tumeurs de la vessie. Résumons rapidement, en effet, l'enseignement retiré de l'étude des pièces anatomo-pathologiques de ces observations. Nous avons vu à des irritations intenses succéder : tantôt la simple cystite papillaire, comme chez le malade dont la vessie est représentée dans la planche VIII ; tantôt de petites verrues fongiformes comme chez la femme à l'hématome anté-utérin ; tantôt de véritables papillomes, comme chez le tuberculeux ; tantôt enfin la formation d'une plaque épithéliale bourgeonnante chez le dernier de nos malades. Une irritation chronique répétée apparaît, dans tous ces cas, comme cause pathogénique constante, à laquelle succède un effet également constant ; l'hyperplasie cellulaire circonscrite du territoire intéressé. S'il en est ainsi, on ne voit pas pourquoi d'autres causes irritantes, dont nous ignorons la nature, ne pourraient pas donner lieu à un effet semblable, la formation des tumeurs.

Je dis que nous ignorons la nature de la cause irritative, et c'est qu'en effet nos connaissances sur ce point sont encore bien incomplètes. Je ne dirai rien des bacilles de Scheurlen et de Raffin, dont Sänger a d'ailleurs fait justice, ni des *fuchsine bodies* de Russell ; ces travaux bactériologiques sont en effet restés étrangers à la vessie ; mais je tiens à terminer ce chapitre par quelques considérations sur les psorospermies.

C'est mon maître Malassez qui reconnut le premier l'existence des *psorospermies* sur des préparations d'un cancer de la mâchoire que je lui montrais ; j'ignorais moi-même la nature parasitaire des nombreuses psorospermies que mon maître m'y signala. Plus tard

M. Malassez reconnut des parasites analogues dans des préparations de Darier ayant trait à une affection cutanée et il nous engagea l'un et l'autre à publier nos observations (1). Sans entrer dans tous les détails de la question, je rappelle que les travaux de Darier et de Wickham démontrèrent l'existence des parasites dans la maladie de Paget et dans certains cancers du sein ; que Wickham les décrivit dans un épithélioma du nez, que Vincent les signala dans un certain nombre de tumeurs, et que moi-même j'indiquais au Congrès de Berlin leur existence dans certains néoplasmes de la vessie. A l'étranger M. Thoma et M. Wils Sjöbring confirmèrent l'existence des coccidies dans plusieurs cancers.

Depuis ont paru les travaux de M. Borrel, de M. Schütz, de M. Fabre-Domergue, qui ont trouvé, sur des préparations d'épithéliomas, des figures analogues à celles que M. Malassez et moi avons décrites ; ces auteurs pensent que ce sont des formes de dégénérescence cellulaire et qu'il ne s'agit pas là de coccidies. M. Cornil a minutieusement étudié les formes irrégulières de division dans les cellules des épithéliomas et nous met en garde contre la possibilité de l'erreur qui consisterait à les prendre pour des coccidies. M. Pilliet, dans un récent travail, montre, dans les corpuscules de Hassal du thymus des nouveau-nés, des cellules qui se transforment jusqu'à présenter l'aspect des coccidies ; M. Pilliet trouve encore des formations cellulaires analogues entre le prépuce et le gland des nouveau-nés. Enfin M. Cazin n'a pu trouver dans les épithéliomas des formations cellulaires qui l'autorisent à penser à l'existence des coccidies, sans qu'il puisse non plus se croire autorisé à les nier.

Il y a, je crois, dans cette question des psorospermies, deux problèmes à résoudre ; il faut en effet déterminer d'abord l'existence des psorospermies et en second lieu indiquer leur rôle pathogène. On a confondu ces deux termes de la question malgré les efforts de M. Malassez et les miens ; et l'on ne paraît même pas toujours nous avoir très bien compris, puisque M. Pilliet me fait dire que les figures de dégénérescence décrites par les auteurs sont de jeunes

(1) Darier. *Soc. Biol.*, 23 mars 1889. — Malassez. *Ibid.*, même séance. — Albarran. *Ibid.*, 6 avril 1889.

coccidies. J'ai au contraire admis, avec M. Fabre-Domergue, que ces figures de dégénérescence existent, et j'ai seulement prétendu, ce qui me semble être encore aujourd'hui la vérité, que l'existence de ces formes de dégénérescence ne démontre nullement que les coccidies n'existent pas. L'existence des premières n'implique pas le néant des secondes.

On raisonne toujours pour nier l'existence des psorospermies dans les tumeurs, comme si nous n'avions décrit ces parasites que dans le centre des globes épidermiques. J'avoue franchement qu'on trouve au centre de ces globes de grandes cellules qui ressemblent aux psorospermies et qui paraissent être, d'après les travaux que je viens de citer, des formes de dégénérescence cellulaire.

En est-il toujours ainsi dans les globes épidermiques ? Je ne le sais, mais je crois qu'il existe au moins *un fait indiscutable démontrant l'existence des psorospermies dans un épithélioma ;* c'est l'observation que j'ai publiée il y a 3 ans à la Société de biologie. Il s'agit là d'une tumeur de la mâchoire dont je donne ici deux dessins, fig. 27 et 28.

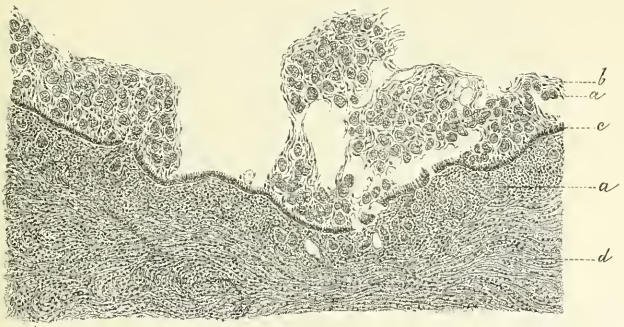

Fig. 27. — Coupe d'une tumeur épithéliale de la mâchoire supérieure contenant des psorospermies. La coupe représente le revêtement épithélial d'un kyste.

a, psorospermies très nombreuses parsemées dans le tissu épithélial : *b*, *c*, et dans le tissu conjonctif de la tumeur : *d*.

Je ne puis faire ici une description détaillée de ce cas ; qu'il me suffise de dire qu'il s'agit d'un épithélioma contenant de nombreux

kystes : dans les portions où l'épithélioma est complètement développé (fig. 27), comme dans l'épithélium des kystes parsemés dans la tumeur, on voit parmi les cellules épithéliales de nombreuses cellules granuleuses, très grandes, qui, pour la plupart, ne sont pas contenues dans l'intérieur des cellules épithéliales et ne paraissent pas avoir une membrane propre.

Est-il possible de voir dans les préparations que je reproduis des formes de dégénérescence épithéliale ? Comment expliquer la présence de cette quantité considérable de cellules semblables, qui, si elles étaient dégénérées, devraient passer par des états intermé-

Fig. 28. — Une partie de la préparation représentée figure 29 vue à un fort grossissement.
a, cellules épithéliales ; *b*, psorospermies ; *c*, les mêmes parasites dans le tissu conjonctif ; *d*, tissu conjonctif un peu enflammé.

diaires dont on ne trouve aucune trace ? On pourrait objecter il est vrai, comme le fait M. Cazin dans son remarquable travail, qu'on ne trouve pas non plus trace des formes de reproduction des parasites, mais M. Cazin reconnaît lui-même que nous ne connaissons pas

encore d'une manière précise l'évolution de tous les sporozoaires. Nous ne connaissons même pas la variété de sporozoaires dont il s'agit en l'espèce, et par cela même nous ignorons quel est leur mode de reproduction.

Un autre fait qui, dans l'étude de notre tumeur, a une importance capitale, c'est qu'on trouve les psorospermies dans les kystes, sans qu'il existe à ce niveau de globes épithéliaux (fig. 28), et surtout que les parasites ne sont pas confinés dans les cellules épithéliales, mais qu'on les rencontre aussi en plein tissu conjonctif; si c'étaient là des cellules dégénérées pourquoi auraient-elles émigré *seules*? Comment comprendre la présence de ces corps cellulaires si nettement différenciés par leur forme, leur volume, et j'ajouterai leurs réactions histochimiques (1), au milieu du tissu conjonctif, loin du foyer épithélial, en dehors d'une émigration active de quelques individus venus de la colonie intra-épithéliale voisine ?

Tous les faits négatifs ne prévaudront pas contre un seul fait positif. Si je crois qu'il existe des formes de dégénérescence cellu-

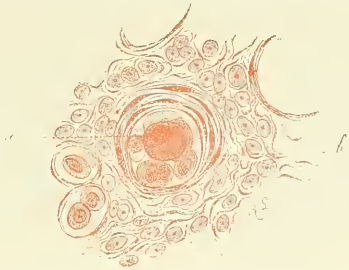

FIG. 29. — Globe épidermique d'un épithélioma de la vessie.
a, cellule centrale simulant une psorospermie; *b*, cellules périphériques aplaties.

laire ressemblant aux psorospermies, je suis convaincu aussi qu'il existe des tumeurs contenant de vraies coccidies.

Dans la vessie, j'ai cru souvent voir des coccidies dans les tu-

(1) Dans les coupes de cette tumeur traitées par l'acide osmique et le picrocarmin, les psorospermies apparaissent colorées en vert jaunâtre, alors que les cellules voisines présentent les réactions habituelles et sont colorées en rose. Je n'ai pas retrouvé cette réaction sur d'autres pièces.

meurs à globes épidermiques, mais une étude attentive m'a démontré comme dans les préparations de la figure 29 qu'il s'agissait de fausses coccidies (fig. 29). D'autres cas me semblent douteux et, sans pouvoir être aussi affirmatif que je crois devoir l'être pour la tumeur de la mâchoire, il me semble que j'ai vu un cas de psorospermose vésicale. Je veux parler de ce malade dont la figure 30 représente une coupe de la vessie et dont j'ai donné l'observation au Congrès de Berlin, en 1890.

Dans la couche épithéliale proliférée de cette vessie, on voit de place en place quelques éléments cellulaires dont le volume est beaucoup plus considérable que celui des cellules voisines et qui sont très nettement limités par un double contour; dans l'intérieur de ces cellules, on trouve un noyau entouré d'un protoplasma clair (fig. 30). Ces éléments cellulaires ainsi constitués, tous sem-

Fig. 30. — Plaque épithéliale du bas-fond de la vessie chez un prostatique.
a. Épithélium proliféré; *b*, psorospermies; *c*, follicules lymphoïdes sous-muqueux.

blables les uns aux autres, se trouvent parmi les cellules épithéliales; celles-ci ne présentent aucune modification qui puisse rappeler en quoi que ce soit des lésions dégénératives, rien non plus ne rappelle ici la formation de globes épidermiques. Il est probable que ces cellules sont des coccidies qui ressemblent davantage à celles décrites par Darier qu'à celles de la figure 28.

Jamais nous n'avons voulu affirmer, M. Malassez et moi, le *rôle pathogène des psorospermies ;* il me semble néanmoins probable que ces éléments peuvent être le point de départ de l'irritation formative qui donne naissance au néoplasme : peut-être cet irritant agit-il d'une manière spéciale sur certains éléments ? Le rôle des psorospermies est encore inconnu ; d'ailleurs, en l'absence de réaction histochimique caractéristique, leur fréquence dans les néoplasmes est elle-même inconnue : seule la possibilité de leur existence me paraît démontrée.

Je signalerai encore dans les tumeurs de la vessie l'existence d'autres parasites dont Harrisson et d'autres ont signalé la présence : il s'agit du *Bilharzia hematobium*, nématode dont on a constaté la présence dans 5 cas d'épithélioma de la vessie. Toutes ces observations ont été faites en Égypte ; le rôle de ces parasites dans le développement des tumeurs est inconnu.

Nous déduirons de cette étude pathogénique des tumeurs, dont on me pardonnera le développement en raison de l'importance du sujet, que ces néoplasmes reconnaissent comme point de départ une prédisposition spéciale des cellules à proliférer sous l'action d'une cause *cause irritative extérieure*. L'agent causal déterminant pourra être soit l'urine altérée, séjournant dans le réservoir, soit des corps étrangers, soit enfin des micro-organismes, schyzomicètes ou sporozoaires ; ou encore des agents dont l'influence nous échappe. En somme, comme nous l'avons dit au commencement, la pathogénie des tumeurs de la vessie n'est pas mieux connue que la pathogénie des tumeurs des autres organes.

SYMPTOMATOLOGIE

Dans la très grande majorité des cas les tumeurs de la vessie sont d'un diagnostic facile. On y est conduit par l'analyse minutieuse des symptômes, surtout du symptôme capital, de l'hématurie, et par l'exploration physique du malade. Il existe en effet une grande uniformité dans les manifestations symptomatiques des néoplasmes de la vessie, mais, à côté des caractères communs à presque tous les malades, il se trouve un grand nombre de nuances symptomatiques qu'il est nécessaire de bien apprécier.

La vulgarisation de la cystoscopie permet à tous les chirurgiens de faire dans un grand nombre de cas le diagnostic, mais il ne faut pas croire que le cystoscope à lui seul résout tous les problèmes de la clinique : dans certains cas il est inapplicable, dans un certain nombre d'autres il nous laisse dans le doute, il existe enfin des malades chez qui la cystoscopie ne doit pas être appliquée.

C'est à mon savant maître, M. Guyon, qu'est due non seulement l'étude analytique des symptômes, mais encore l'étude de leur ordre de succession, de leur groupement variable suivant les cas, et de la méthode clinique qui doit conduire au diagnostic. En écrivant ce chapitre je vais m'inspirer, non seulement de l'enseignement écrit de mon maître, mais encore de son enseignement oral et de tout ce que m'a appris une pratique de quatre années passées à ses côtés.

Je vais décrire d'abord séparément chacun des symptômes fonctionnels des tumeurs de la vessie ; je passerai ensuite en revue les différents modes d'exploration, et je réserverai pour le chapitre suivant le diagnostic positif du néoplasme, le diagnostic différentiel, et la méthode qu'il convient de suivre dans l'examen des malades.

Modes de début. — Presque toujours il s'agit d'un malade déjà d'un certain âge qui, sans cause provocatrice d'aucune sorte,

a vu un jour que ses urines étaient sanguinolentes ; rien n'avait jusqu'alors appelé l'attention du malade du côté de ses voies urinaires, et, n'était le sang mélangé à l'urine, rien encore n'attirerait son attention, car le malade ne souffre pas. Cette première hématurie dure parfois l'espace d'une seule miction, parfois deux ou trois jours, rarement plus ; elle disparaît et le malade se croit guéri. Souvent il se passe plusieurs semaines, plusieurs mois ou même des années sans qu'une nouvelle hématurie, d'ailleurs aussi spontanée que la première, vienne de nouveau inquiéter le malade. Le mode de début que je viens de décrire est le plus habituel et il est assez caractéristique pour mettre sur la voie du diagnostic ; la spontanéité, la brusquerie dans l'apparition et la disparition de l'hématurie, l'absence de douleur en dehors de celle qui est déterminée quelquefois par la rétention due aux caillots, sont des caractères qui appartiennent en propre aux hématuries des néoplasmes de l'appareil urinaire.

M. Guyon a bien dit que l'hématurie est le symptôme initial habituel, presque constant, des néoplasmes de la vessie. J'ai réuni dans ce tableau d'ensemble les observations résumées dans cet ouvrage dans lesquelles le mode de début est indiqué d'une manière précise, et j'ai ensuite étudié les différences qui existent à cet égard entre les diverses variétés de néoplasme :

Mode de début des tumeurs de la vessie.

Sur 200 néoplasmes où le *mode de début* est indiqué je trouve :	hématurie	148
	cystite, douleurs ou troubles de la miction	52
Epithéliales typiques (papillomes).	hématurie	57
	troubles urinaires	5
Epithéliales atypiques (cancer)	hématurie	70
	troubles urinaires ou douleur.	30
Sarcomes	hématurie	18
	troubles urinaires ou douleur.	11
Myomes	hématurie	3
	troubles urinaires ou douleur.	6

On voit combien l'hématurie est fréquente comme mode de début de la maladie puisque sur un total de 200 observations dans les-

quelles le début est mentionné, nous trouvons 148 fois le pissement de sang. Cela revient à dire que les trois quarts des tumeurs de la vessie débutent par un pissement de sang. Ces tableaux nous indiquent aussi que l'hématurie est, au début, particulièrement fréquente dans les tumeurs pédiculées épithéliales typiques. Dans les *sarcomes* l'hématurie est aussi plus fréquente que les troubles urinaires au début de la maladie. Les myômes seuls font exception à la règle générale ; chez eux, l'hématurie n'a été le symptôme initial que 3 fois dans 9 observations.

Après l'hématurie le mode de début le plus fréquent est la *cystite*, qu'on trouve plus particulièrement signalée dans les tumeurs cancéreuses (30 fois sur 100 cancers). Au sujet de la cystite, il n'est pas sans intérêt de faire observer que ce diagnostic est souvent fait à la légère, ce qui me paraît diminuer réellement le nombre des cas où la cystite a été le phénomène initial dans la symptomatologie des tumeurs vésicales. Lorsque le cancer de la vessie est secondaire à celui d'un organe voisin, la cystite est souvent le premier symptôme et l'hématurie ne survient que plus tard.

Dans les cas que j'ai étudiés je n'ai pas trouvé de rapport très net entre le siège du néoplasme et l'apparition de la cystite ou de la dysurie comme symptôme initial. Sur 10 cas personnels dans lesquels la cystite est apparue à titre de symptôme initial, j'ai trouvé 6 fois le néoplasme siégeant au niveau du bas-fond, 3 fois dans le trigone et 3 fois dans la paroi antérieure de la vessie.

Chez les femmes, et plus particulièrement chez les fillettes, il n'est pas rare de voir comme symptôme de début, l'incontinence d'urine et l'apparition de la tumeur dans la vulve à travers l'urèthre dilaté. Cela s'explique facilement en réfléchissant à la brièveté de l'urèthre chez la femme et à la fréquence des myxomes et des myxosarcomes chez les enfants : ces tumeurs croissent, en effet, avec une très grande rapidité et s'engagent dans le large orifice de l'urèthre. Chez l'homme la rétention ou l'incontinence d'urine sont rares, aussi bien au début que pendant toute l'évolution de la maladie, et nous en avons reconnu la raison anatomique, lorsque nous avons vu que les tumeurs siègent de préférence au niveau du bas-fond de la vessie

et non aux alentours du col. Lorsque la rétention ou l'incontinence surviennent chez l'homme, elles sont dues surtout à des tumeurs pédiculées, qui viennent obstruer le col; plus souvent encore la rétention d'urine est due à des caillots accumulés dans la vessie.

Date du début. — Comme je viens de le faire pour le mode de début, je donnerai dans un tableau d'ensemble la date du début des symptômes en indiquant le temps écoulé entre l'apparition du premier symptôme et le moment où l'observation a été prise. Dans d'autres tableaux j'indiquerai la durée de la maladie suivant les différentes variétés de néoplasmes.

Date du début de la maladie pour toutes les tumeurs considérées dans leur ensemble.

Moins d'un mois	1 cas.
De 1 à 3 mois	8
De 3 mois à 1 an	35
De 1 à 2 ans	37
De 2 à 3 ans	28
De 3 à 4 ans	15
De 5 à 6 ans	6
De 6 à 8 ans	10
De 9 à 12 ans	3
De 12 à 14 ans	4
De 15 à 16 ans	1
De 30 ans	1
De 32 ans	1
Plusieurs années	12
La date du début est indiquée dans	162 cas.

Date du début des tumeurs épithéliales.

	Épithéliomes	Tumeurs typiques (papillomes)
Moins d'un mois	1	0
De 1 à 3 mois	6	1
De 3 mois à 1 an	23	11
De 1 à 2 ans	22	8
De 2 à 3 ans	14	12
A reporter	66	32

Report.....	66	32
De 3 à 4 ans.....	4	9
De 5 à 6 ans.....	2	4
De 6 à 8 ans.....	6	4
De 9 à 10 ans.....	0	0
De 10 à 12 ans.....	1	0
De 12 à 14 ans.....	3	1
De 14 à 16 ans.....	0	1
De 30 ans.....	0	1
De 32 ans.....	1	0
Plusieurs années.....	5	7
Total.....	88	59

Date du début des sarcomes.

De 1 à 2 ans.....	6
De 2 à 3 ans.....	2
De 3 à 4 ans.....	2
De 4 à 5 ans.....	1
La date du début n'est indiquée que dans.....	11 cas.

Date du début des myômes.

De 1 à 3 mois.....	1
De 3 mois à 1 an.....	1
De 4 à 5 ans.....	1
De 10 à 11 ans.....	2
La date du début n'est indiquée que dans.....	5 cas.

De l'étude de ces tableaux se dégagent plusieurs considérations importantes. Remarquons d'abord que c'est surtout de 3 mois à un an et entre 1 et 2 ans après le début, que les symptômes deviennent assez importants, la situation assez inquiétante pour que les malades viennent consulter le chirurgien. L'évolution clinique des tumeurs de la vessie débute en effet par une période de tolérance plus ou moins longue pendant laquelle les symptômes sont réduits au minimum puisque, ainsi que nous l'avons déjà dit, l'hématurie apparaît seule à l'exclusion de tout autre symptôme. De plus, le malade ne souffre pas, et la brusque disparition du saignement lui donne pour un certain temps l'espoir de la guérison ; mais les hématuries reviennent de

plus en plus abondantes, la rétention, la cystite, celle-ci souvent amenée par un cathétérisme malpropre, surviennent ensuite; alors le malade s'inquiète, et vient consulter le chirurgien.

Il est rare que les premières hématuries soient inquiétantes, nous n'avons en effet trouvé que peu de malades venant consulter de 1 à 3 mois après le début des symptômes. On trouve au contraire un assez grand nombre de cas où le début de la maladie remonte déjà à une date fort éloignée. dans nos observations. nous voyons cette date remonter 20 fois à plus de 6 ans, une fois même à 30 et une autre fois à 32 ans. M. Guyon m'a parlé aussi d'un malade qu'il a observé et dont le premier symptôme, l'hématurie, remontait à 30 ans. Si l'on étudie le détail de ces cas à longue durée, on acquiert vite la conviction que l'*hématurie*, ainsi que l'enseigne M. Guyon, est un symptôme *précoce*, car dans presque toutes ces observations c'est le pissement de sang qui a marqué le début apparent de la tumeur. Je reviendrai d'ailleurs sur ce point important.

L'étude des tableaux nous démontre encore qu'il serait illusoire de conclure de la durée de la maladie à la nature de la tumeur.

Au premier abord il est difficile de comprendre qu'une tumeur bénigne arrive à déterminer en peu de temps des symptômes alarmants, et qu'une tumeur maligne puisse évoluer pendant 20 et 30 ans dans un silence symptomatique relatif. Pour s'expliquer ces faits anormaux il faut bien savoir que la malignité clinique d'une tumeur n'est pas toujours en rapport avec sa malignité histologique; il faut surtout ne pas oublier que des tumeurs d'un très petit volume peuvent donner lieu à des hémorrhagies mortelles, que les complications rénales surtout peuvent être dues à des simples papillomes placés à l'embouchure des uretères (fait de Küster).

Quant aux cancers qui mettent des années à évoluer, on peut les assimiler aux cancers à lente évolution qu'on observe dans d'autres organes (le sein par exemple) et il faut se rappeler ce que nous avons dit sur les transformations des tumeurs typiques, bénignes, en tumeurs atypiques, malignes. La réalité de cette transformation me paraît établie par l'étude directe des tumeurs de la vessie et par ce que nous savons d'ailleurs sur l'évolution générale des

tumeurs. Dans la vessie on a vu de nombreux papillomes extirpés qui ont récidivé sous forme de cancers, d'un autre côté il existe certaines tumeurs épithéliales dont on ne peut comprendre le mode de formation qu'en admettant la transformation d'un simple polype en épithéliome malin. Je fais allusion ici à des tumeurs analogues à celle qui est représentée dans la planche VII : c'était une énorme tumeur pédiculée, attachée à la paroi de la vessie par un pédicule exclusivement fait de tissu conjonctif sans traces de formations épithéliales : la tumeur elle-même offre la structure d'un épithélioma carcinoïde. Comment comprendre cette tumeur si l'on admet que dès le début le cancer avait existé ? Ne sait-on pas en effet, comme je l'ai montré plus haut pour la vessie, que l'épithélioma débute par une prolifération de l'épithélium de la muqueuse ou des glandes qui envahit d'abord le derme et ensuite les couches sous-jacentes. Comment, dans des pièces semblables à la nôtre, toute cette néoformation intra-pariétale est-elle devenue ensuite cavitaire, à ce point que rien dans son pédicule ne rappelle le cancer ? Autant de questions difficiles à résoudre. Tout s'explique au contraire si nous admettons, comme je l'ai démontré en étudiant les maladies des tumeurs de la vessie (p. 141), que sur un polype s'est développé un cancer aux dépens de l'épithélium qui le recouvrait.

Ces transformations des tumeurs bénignes en tumeurs malignes sont aujourd'hui bien connues et il me suffira de citer, pour en donner un exemple vulgaire, la transformation en épithéliomas des kystes sébacés les plus inoffensifs. Dans l'étude des tumeurs de la vessie il ne faut jamais perdre de vue la métamorphose possible d'un simple polype en néoplasme malin, car cette transformation nous explique certains détails encore obscurs et en apparence contradictoires de l'évolution clinique. Cette notion nous impose une ligne de conduite dont il serait dangereux de s'écarter dans le traitement des malades.

Étude analytique des symptômes.

a) Symptômes fonctionnels.

Les symptômes des tumeurs de la vessie sont fonctionnels et physiques.

Nous aurons à étudier un petit nombre de symptômes fonctionnels : ce sont l'hématurie, les modifications de l'urine et les fragments qu'on peut y rencontrer, la douleur, la rétention et l'incontinence d'urine ; enfin les phénomènes dus aux lésions rénales déterminées par le néoplasme et à l'infection générale des dernières périodes.

Hématurie. — Nous avons vu quelle est l'importance de l'hématurie initiale des néoplasmes et nous avons insisté sur la fréquence de ce symptôme dans toutes les variétés de néoplasmes et sur sa priorité dans le plus grand nombre des cas. A une période plus avancée de l'évolution des tumeurs, l'hématurie est un symptôme presque constant et qui domine toute la symptomatologie.

Malgré l'importance de l'hématurie, il faut bien savoir que ce symptôme peut manquer complètement pendant toute la durée de l'évolution du néoplasme. M. Guyon (1) en a cité trois exemples observés sur des malades qu'il a opérés ; Dittrich en rapporte deux cas dans lesquels la tumeur fut méconnue ; Hofmokl a observé aussi un néoplasme sans hématurie et j'en ai moi-même observé trois exemples. Un de ces trois derniers malades, le cas mérite d'être cité, portait un énorme encéphaloïde, déchiqueté et sanieux, dont la masse remplissait littéralement sa vessie.

A propos de ces cas, dans lesquels manque l'hématurie, je dois faire encore une remarque instructive. Dans une leçon inédite, M. Guyon nous a cité plusieurs exemples de malades qui paraissaient ne pas avoir d'hématuries ; pourtant ces malades rendaient de temps en temps de petits caillots dans leurs urines ; en raison de

(1) Guyon. *Gaz. méd. de Paris*, 17 juin 1890.

leur extrême petitesse, ces caillots auraient pu passer inaperçus, à un examen rapide ou superficiel ; il faut donc soumettre en pareil cas les urines à une observation minutieuse, afin de saisir au passage des hémorrhagies aussi trompeuses dans leur forme et aussi éphémères dans leur durée. Il serait même nécessaire de les examiner au microscope qui peut révéler la présence habituelle ou constante d'hématies.

Caractères de l'hématurie. — La spontanéité dans son apparition et sa disparition, l'absence de toute douleur accompagnant l'hémorrhagie, son abondance et sa persistance sans modification appréciable par le repos ou par le mouvement; tels sont les caractères dominants de l'hématurie des néoplasmes de la vessie. La persistance et la répétition des symptômes sont les meilleurs caractères de son évolution.

Spontanéité. — Il arrive très souvent que le sang apparaît dans les urines en dehors de toute cause déterminante : c'est ainsi que souvent c'est chez lui, au milieu du repos le plus complet, parfois la nuit, que le malade *voit* sa miction sanglante. Dans certains cas pourtant le malade indique très nettement une cause déterminante de son hématurie ; c'est alors, le plus souvent, une fatigue exagérée, un effort ou une exploration instrumentale de la vessie. On trouvera dans les auteurs plusieurs exemples de ces hématuries spontanées, notamment dans la communication de Schetelig (1), et j'ai eu moi-même l'occasion d'en voir plusieurs cas; mais, alors même que la cause déterminante existe, il n'y a aucune relation entre l'abondance du saignement et la cause qui provoque l'hémorrhagie. Cette disproportion entre la petitesse de la cause et l'abondance du saignement doit attirer l'attention, car elle peut mettre sur la voie du diagnostic. C'est ainsi que nous avons vu un malade qui était venu se faire soigner à la consultation de Necker pour des symptômes dus à une légère cystite ; l'examen par les explorateurs souples à boule fut pratiqué comme à l'ordinaire et le malade fut cathétérisé avec une sonde de Nélaton, en caoutchouc rouge : pendant l'exploration, la

(1) Schetelig. *Ann. des mal. des org. gén.-ur.*, 1877, p. 744.

vessie saigna un peu, mais l'hémorrhagie continua plus abondante toute la journée et le malade revint deux jours après en pleine hématurie ; l'examen démontra alors qu'il s'agissait d'un néoplasme vésical.

Il ne faut pas croire que tous les néoplasiques vésicaux saignent aussi facilement lorsqu'on les sonde ; souvent au contraire on peut se livrer sur eux à des explorations répétées, même à l'aide d'instruments métalliques, sans provoquer l'hématurie ; mais chez ces malades le saignement est toujours à craindre et il faut, en principe, être sobre chez eux d'explorations instrumentales : toute exploration instrumentale non absolument nécessaire au diagnostic est donc contre-indiquée chez les néoplasiques vésicaux.

Tout aussi spontanée que son apparition est la *disparition de l'hématurie ;* et souvent, cette disparition est instantanée, l'hématurie s'arrête brusquement ; la dernière miction avait été franchement hématurique lorsque tout à coup, sans transition aucune, les urines redeviennent limpides. Cette brusquerie dans la disparition de l'hématurie est assez fréquente, mais souvent aussi, surtout si la période hématurique a été de longue durée, on voit les urines devenir de moins en moins rouges et recouvrer progressivement leur coloration normale.

L'*abondance* de l'hématurie est très variable, mais, en règle générale, l'écoulement de sang est considérable. Dans certains cas on ne voit qu'un peu de sang mêlé à l'urine, surtout à la fin de la miction, mais, presque toujours, les crises hématuriques sont marquées par des urines rouges, plus ou moins foncées en couleur, qui persistent pendant plusieurs jours.

Lorsque la quantité de sang épanchée dans la vessie dépasse certaines limites on voit se former des *caillots*, que le malade expulse parfois sans douleur, parfois, au contraire, au prix de violents efforts. Les caillots présentent en effet un volume extrêmement variable, depuis la petite strie, à peine visible, qui souvent, ainsi que je l'ai dit, passe inaperçue, jusqu'à l'énorme globe sphérique qui peut dans certains cas remplir complètement la vessie ; il n'est pas rare d'observer certains malades qui, au moment d'une crise

hématurique, ont la vessie distendue jusqu'à l'ombilic par une masse considérable de caillots ; et cette situation est d'autant plus grave qu'aux douleurs déterminées par la rétention s'ajoute alors un autre danger : celui de la continuation de l'hémorrhagie. Les anciens, qui connaissaient déjà ce fait, savaient que le meilleur procédé pour arrêter les grandes hématuries vésicales consiste à pratiquer l'aspiration des caillots jusqu'à l'évacuation complète de la vessie ; Chopart notamment insiste sur ce point. J'ai souvent entendu exposer à M. Guyon la physiologie pathologique du phénomène : l'hémorrhagie est due à la congestion de la vessie et les caillots en irritant l'organe provoquent cette congestion et entretiennent l'hémorrhagie en réveillant ses contractions.

L'hématurie cède presque toujours à l'aspiration complète des caillots, et c'est alors merveille que de voir, après cette aspiration, les malades, tout à l'heure en proie à de cruelles souffrances, accuser un soulagement complet et se reposer dans un calme parfait.

D'après Ultzmann, le sang ne se coagule en masse que lorsqu'il dépasse en quantité le volume de l'urine contenue dans la vessie ; habituellement il ne forme quelques caillots qu'au niveau des endroits qui saignent. Cela ne nous paraît pas d'accord avec les faits.

Les caillots provenant de la vessie ne présentent aucune forme régulière ; ils sont courts, épais, irréguliers, parfois un peu allongés ; mais jamais on ne les voit, comme ceux des uretères, présenter l'apparence d'un corps cylindrique, vermiforme et long de 10 à 20 centimètres. Lorsque les caillots ont séjourné pendant un certain temps dans la vessie, ils sont souvent décolorés et ressemblent au premier abord à des fragments de néoplasme : un examen attentif, à simple vue, suffit presque toujours pour éviter l'erreur que rend d'ailleurs impossible l'examen microscopique.

Quelle que soit son abondance, l'hématurie des néoplasiques présente ce caractère essentiel, d'une importance capitale, que *rien ne la modifie* ni en bien ni en mal. Le repos, le mouvement, les médications les plus variées sont sans influence, aussi bien sur son apparition ou sa disparition que sur son abondance ou sa durée. M. Guyon les a bien caractérisées d'un mot en disant que ces hématuries sont *capricieuses*.

Le *moment de la miction* pendant lequel a lieu le saignement, ou l'abondance plus grande de l'hémorrhagie à la fin qu'au commencement de l'émission des urines, est un des meilleurs caractères de l'hématurie vésicale. Lorsque l'hématurie est peu considérable, elle présente très souvent les caractères les plus nets de l'*hématurie terminale ;* le malade dit fort bien que, lorsqu'il urine du sang, c'est surtout à la fin de la miction que l'urine est rouge ; parfois même le jet d'urine est presque clair pendant toute la miction et seules les dernières gouttes du liquide sont colorées : la chemise du malade tachée par les dernières gouttes qui sortent du canal en témoigne souvent.

Quelque affirmatif que soit le malade, on ne doit jamais se contenter du compte rendu de ce qu'il a observé lui-même, et, après l'interrogatoire, le chirurgien doit se rendre compte, de visu, du caractère terminal de l'hématurie.

Dans ce dessein M. Guyon nous a appris à faire une triple exploration : 1° on fait d'abord uriner spontanément le malade ; 2° on cherche ensuite par le cathétérisme avec une sonde molle à surprendre l'hémorrhagie terminale ; 3° on examine la coloration du liquide qu'on a employé pour le lavage de la vessie.

1° Il est toujours utile de faire uriner le malade au moins dans deux, et mieux encore dans trois verres différents ; on le prie de verser dans le premier verre les premières gouttes d'urine, de recueillir ensuite dans le second verre le milieu de sa miction et de réserver le troisième verre pour les dernières gouttes d'urine : les trois parties de la miction sont recueillies dans trois verres coniques semblables, de même grandeur, et, pour les comparer, il est utile dans les cas difficiles de mettre dans chacun une égale quantité de liquide ; si on ne prenait pas cette précaution la plus grande épaisseur du liquide dans un des verres pourrait faire croire à une coloration plus foncée. En examinant les trois verres par transparence il arrive souvent qu'on ne remarque pas de différence entre le premier et le second, tandis que le troisième est manifestement plus rouge. Lorsque le liquide du premier verre est plus foncé que celui des autres, on peut penser à une hémorrhagie provenant de la prostate ou encore à un néoplasme placé très près du col ; et, dans

ce cas, on voit souvent aussi que le dernier verre contient une plus grande quantité de sang que le second.

2° Plus positifs encore sont les renseignements fournis par le cathétérisme, mais, pour que ces renseignements acquièrent toute leur valeur, *il est nécessaire de pratiquer l'exploration de la vessie avec une sonde parfaitement souple* pour se mettre à l'abri de tout soupçon de traumatisme. La sonde en caoutchouc rouge convient très bien pour ce cathétérisme. Comme on le fait pour le liquide que le malade urine spontanément, on recueille celui qu'on retire par la sonde dans trois verres séparés et on compare leur coloration; lorsque les différences ne sont pas très tranchées, il est utile, après l'évacuation complète de la vessie, de laisser la sonde en place pendant quelques instants, en la fermant avec un fausset. Pendant ce temps, on continue l'examen du malade en mettant en œuvre les autres moyens dont nous parlerons bientôt : on pratique notamment le toucher bimanuel; puis on débouche la sonde, et souvent on retirera alors quelques gouttes de sang rouge, vermeil, fraîchement émises, dont le toucher aura provoqué l'apparition. Si malgré toutes ces précautions le doute persiste, on retire la sonde molle en la pressant entre deux doigts et on laisse s'écouler, dans un verre propre, le liquide qu'elle contient dans son intérieur; de cette manière on est bien sûr de recueillir les dernières gouttes du liquide que contenait la vessie. Dans ces circonstances, l'examen au microscope peut donner des résultats alors qu'à l'œil nu on ne voit rien.

L'exploration précédente doit toujours être complétée par le lavage de la vessie. En se servant toujours de la sonde molle, on lave largement la vessie avec de l'eau boriquée jusqu'à ce que le liquide revienne le plus clair possible ; on pousse alors dans la vessie une dernière seringue de liquide qu'on laisse revenir par la sonde en l'examinant attentivement : la première portion du liquide qui sort doit être négligée, car la sonde a gardé dans sa cavité un peu du liquide injecté qui n'a pas pénétré jusque dans la vessie ; mais, cette portion une fois écoulée, on recueille dans un verre une petite quantité du liquide et, l'écoulement fini, on recueille dans

un autre verre les dernières gouttes du liquide qui restent dans l'intérieur de la sonde et qui sont toujours les plus colorées.

Si j'ai décrit si minutieusement la manière d'examiner une hémorrhagie terminale, c'est qu'on ne saurait faire avec trop d'attention l'étude de ce symptôme : dans la plupart des cas une exploration grossière suffit pour constater cette modalité du saignement, mais chez un grand nombre d'autres malades aucune précaution ne sera superflue, tant l'exploration est délicate.

Le terme d'hématurie *terminale* ne veut pas seulement dire que l'urine de la fin de la miction est plus foncée en coloration, il signifie aussi que cette coloration est plus vive, plus sensible, plus éclatante ; qu'elle rappelle enfin les caractères du sang fraîchement répandu, du sang récemment sorti des vaisseaux. Il s'agit en effet de déterminer si la vessie saigne elle-même, ou si elle contient du sang qui parti d'un autre organe s'est accumulé dans le réservoir. On comprend à cet égard l'importance de la *qualité* du sang : supposons en effet une hématurie rénale, dont le sang, tombant dans la vessie, s'accumule dans le bas-fond avant d'être rejeté au dehors ; dans ce cas la fin de la miction sera plus foncée, mais le sang ne sera pas plus frais. Dans ce même exemple le lavage permettra d'ailleurs de faire le diagnostic ; car, une fois la vessie bien lavée, il n'y aura plus de sang accumulé pour rougir les dernières gouttes du liquide. Ainsi comprise, la valeur du saignement terminal est très grande dans l'étude symptomatique des tumeurs de la vessie ; mais cette valeur n'est pas absolument pathognomonique.

Il est en effet une circonstance où l'on peut observer tous les caractères des hématuries terminales, même la coloration rutilante du sang retiré dans la lumière de la sonde après le lavage, et cela sans que la vessie soit en cause : c'est lorsqu'on examine un malade qui présente une *abondante hématurie rénale en pleine crise hématurique*. J'ai pu observer trois cas de ce genre. Le premier malade, dont j'ai publié l'observation à la Société anatomique, présentait tous les caractères de l'hématurie terminale et le diagnostic inclinait vers un néoplasme de la vessie, lorsque la mort du malade mit brusquement fin à tous les doutes : l'autopsie démontra

en effet que la vessie était saine et que le rein du côté droit présentait un épithélioma ; la tumeur était d'ailleurs si petite qu'on n'avait pu la sentir, pendant la vie du malade, par le ballottement rénal. J'ai observé tout dernièrement le second malade avec M. le Dr de Pezzer : l'apparition, chez un homme de 60 ans, d'hématuries présentant le caractère de spontanéité des hématuries néoplasiques, avait fait penser à l'existence d'une tumeur de la vessie ; l'examen par la sonde molle donnait les caractères de l'hématurie vésicale terminale, que je constatai moi-même de la manière la plus nette. Je pratiquai alors l'examen cystoscopique de la vessie que je trouvai saine ; mais, en pressant sur l'uretère droit, au niveau de son entrée dans le bassin, je vis, par le cystoscope, un jet de sang s'écouler par l'orifice vésical de ce conduit. Le doute n'était plus permis et nous portâmes le diagnostic : néoplasme du rein droit.

Le troisième malade, ayant présenté une hématurie terminale sans tumeur vésicale, est encore actuellement dans nos salles ; chez lui le cystoscope m'a encore permis de faire avec certitude le diagnostic d'hématurie rénale.

Ces réserves faites au sujet des hémorrhagies rénales très abondantes, l'hématurie terminale, sur laquelle insiste tant notre maître, n'en reste pas moins une des modalités les plus caractéristiques des saignements de la vessie.

La *longue durée et la répétition des hématuries* comptent aussi parmi les meilleurs caractères des saignements dûs aux néoplasmes. La première hématurie ne dure souvent que l'espace d'une seule miction ou ne se prolonge guère qu'un jour ou deux ; parfois, nous l'avons déjà dit, ce premier symptôme présente une plus longue durée. Habituellement il se passe plusieurs semaines avant qu'une nouvelle hématurie survienne ; puis, à mesure que la maladie avance, les crises hématuriques se rapprochent les unes des autres en même temps que la durée de chaque crise augmente. Dans certains cas l'intervalle qui sépare les hématuries est très long, surtout dans les premiers temps, et M. Guyon a cité l'exemple d'un malade qui avait vu cet intervalle se prolonger pendant trois années ; tout dernièrement encore nous avons vu à la Clinique de Necker un

malade chez lequel les deux premières hématuries s'étaient produites à cinq ans d'intervalle. Chez un autre malade, l'intervalle a été de 10 ans et il fut de 11 ans chez celui de mon observation 70.

Le plus remarquable exemple que je connaisse de longue durée possible de la période interhématurique est celui de la malade dont M. Bazy m'a donné l'observation (obs. n° 106). Cette femme, chez qui on trouva un épithélioma lorsque M. Bazy l'opéra, avait eu une première hématurie à l'âge de 18 ans ; pendant 28 ans, elle ne vit plus de sang dans ses urines ; lors de sa seconde hématurie, la malade était âgée de 46 ans.

La durée des crises hématuriques n'est habituellement que de quelques jours, mais il n'est pas rare de voir chez certains individus la crise se prolonger pendant des semaines entières avec de légères alternatives dans son abondance.

La longue durée des crises hématuriques n'est pas plus que l'abondance du sang, en rapport avec la nature histologique du néoplasme ; et l'observation a également démontré que les plus petits néoplasmes peuvent donner lieu à des hémorrhagies redoutables et capables de mettre en danger la vie du malade. M. Guyon a cité de remarquables exemples de ces hématuries considérables chez des malades ayant une petite tumeur, et j'ai déjà parlé plus haut de ce malade qui mourut de l'hématurie déterminée par un petit angiome de la grosseur d'un pois. Lorsque les hématuries sont très répétées les malades tombent dans une anémie profonde, qui, au moment de l'opération, crée un véritable danger contre lequel M. Guyon nous met en garde. La faiblesse extrême des malades ne leur permet pas toujours de subir l'opération ; et M. Guyon a déjà vu trois malades rester sur la table d'opération ou mourir épuisés quelques heures après l'extirpation de leur tumeur. Je reviendrai sur ce point d'importance capitale en discutant les indications opératoires.

A côté des caractères si spéciaux de l'hématurie des néoplasmes vésicaux, il nous faut insister sur une particularité de très grande importance. L'hématurie est souvent, pendant un certain temps, le *seul symptôme* des tumeurs de la vessie. Ni avant, ni pendant, ni après la perte de sang le malade ne souffre ; n'était la présence du

sang dans les urines il se croirait en bonne santé ; ses mictions ne sont pas fréquentes, elles ne sont pas douloureuses, et, la crise hématurique passée, les urines redeviennent limpides.

On voit par ce qui précède quelle est l'importance du symptôme hématurie au point de vue du diagnostic de la tumeur ; on voit aussi que par son isolement même de tout autre symptôme, l'hématurie peut donner une précieuse indication sur sa valeur séméiologique. J'emprunte à M. Guyon quelques mots qui résument les principaux caractères des hématuries des néoplasmes vésicaux. « Parmi ces nombreux caractères, les plus importants au point de vue séméiologique, ceux qui en font un symptôme vraiment pathognomonique, sont l'apparition spontanée, sans cause appréciable, sans aucun trouble préalable de la miction, la reproduction facile et fréquente, la longue durée, la résistance à toutes les médications. »

Examen des urines. — Lorsque la période hématurique cesse, les urines reprennent, surtout au début de la maladie, leurs caractères normaux. Mais, à une période plus avancée, il survient presque toujours de la cystite ; alors les urines deviennent troubles et elles charrient soit des éléments figurés, dont l'examen microscopique peut éclairer le diagnostic, soit même des fragments de néoplasme reconnaissables à l'œil nu.

La *quantité* des urines est très variable et dépend de l'état du rein, que commandent les complications secondaires du néoplasme ; souvent cette quantité est augmentée, dans la période infectieuse des tumeurs, parce qu'il existe de la pyélo-néphrite ascendante. Nous avons vu, au chapitre de l'Anatomie pathologique, que le siège du néoplasme au niveau de l'embouchure des uretères détermine souvent la rétention rénale : cette rétention est aseptique ou septique suivant la période de la maladie à laquelle la compression s'est établie. Cette complication, la rétention rénale, ne diminue pas la quantité des urines lorsqu'elle n'existe que d'un seul côté, parce que, dans ces cas, le rein du côté opposé subit une hypertrophie compensatrice et supplée le rein dont l'uretère est oblitéré ; il peut même dans ces cas exister de la polyurie, lorsque le seul

rein qui fonctionne vient à subir les lésions de la pyélo-néphrite ascendante scléreuse. Parfois, au contraire, chez certains malades atteints de néoplasmes vésicaux, on voit la quantité des urines diminuer graduellement ; ou bien la sécrétion s'arrête presque brusquement et la mort survient par *anurie*. Le mécanisme de l'anurie me paraît être variable ; dans les cas dont l'interprétation est la plus simple, le néoplasme, après avoir oblitéré un uretère, comprime graduellement l'uretère du côté opposé ; d'autres fois, un des uretères se trouve oblitéré et l'autre rein, subissant les atteintes de la pyélo-néphrite suppurée, sécrète de moins en moins une urine utile au point de vue de l'élimination des produits excrémentitiels de l'organisme ; il existe enfin une troisième catégorie de faits dans lesquels les lésions précédentes existent déjà, lorsque tout à coup une cause déterminante, légère en apparence, provoque l'anurie par voie réflexe. Nous avons été témoin d'un fait de ce genre observé à Barcelone avec M. Bazy : un simple cathétérisme suffit à déterminer chez un malade déjà épuisé, la brusque suspension de la fonction rénale. A Necker nous avons vu aussi un malade mourir d'anurie complète peu de temps après l'extirpation d'une tumeur de la vessie.

La *couleur* des urines varie avec la quantité de sang qu'elles contiennent, avec l'intensité de la cystite et avec la nature du néoplasme. Les urines sont sales surtout lorsqu'il s'agit de grosses tumeurs encéphaloïdes infectées dont les lambeaux détachés pourrissent dans la vessie.

Dans ces cas surtout, on peut observer une *odeur infecte* des urines sur la signification de laquelle les anciens étaient déjà édifiés. Ce symptôme est généralement tardif, mais il acquiert dans certains cas une véritable valeur, quoiqu'on puisse aussi observer la même odeur dans les cystites pseudo-membraneuses. Cette puanteur des urines est toute spéciale ; elle ressemble dans certains cas à l'odeur des macérations cadavériques, d'autres fois elle acquiert un caractère fécaloïde qui pourrait faire penser, à tort, à une communication entre la vessie et l'intestin. A ce sujet, Colot raconte qu'il lui fut impossible de se servir d'une perruque qui avait été

imprégnée de cette odeur, et Civiale nous dit qu'une pierre phosphatique en était tellement pénétrée qu'elle infecta son cabinet.

Dans quelques cas, fort rares, les urines offrent, peu de temps après leur émission, une grande tendance à se prendre en masse, sous forme de gelée, dans le vase qui les contient : c'est ce qu'on a appelé la *fibrinurie*. Guersant a décrit le premier ce symptôme qui a été retrouvé depuis par d'autres auteurs ; M. Guyon le signale et Ultzmann insiste sur son importance. La fibrinurie n'a été signalée que dans les tumeurs de la vessie, et presque toujours, lorsqu'elle existe, les malades souffrent d'un ténesme qui peut aller jusqu'à la strangurie et la rétention. C'est au prix de violents efforts que les malades urinent goutte à goutte une petite quantité, rarement plus de 50 centimètres cubes, d'une urine rouge qui, quelques minutes après, se prend en une gelée tremblotante, dont la consistance s'oppose à ce qu'on transvase le liquide; en le secouant très violemment, on rend cette gelée un peu plus fluide. La *gélatinisation* de l'urine est due à la grande quantité de fibrine qu'elle contient, et, pour l'expliquer, on invoque la transsudation du plasma sanguin à travers les minces parois des capillaires des tumeurs villeuses; cette transsudation est facilitée par le ténesme, qui, en faisant contracter la tunique musculaire de la vessie, gêne la circulation en retour du néoplasme.

L'existence dans les urines de *fragments du néoplasme* est pathognomonique ; elle suffit toujours à faire le diagnostic de la présence de la tumeur, et souvent elle en indique la variété histologique. Malheureusement on ne rencontre pas de fragments dans les urines au cours de la très grande majorité des néoplasmes.

Les anciens surtout, attribuaient une importance capitale à l'étude des fragments de la tumeur ; cette préoccupation était bien naturelle puisque les autres symptômes n'étaient pas suffisamment connus pour permettre d'établir le diagnostic. En Allemagne, la recherche des fragments a été considérée comme le symptôme capital des tumeurs, jusqu'à ce que l'endoscopie eût permis de faire le diagnostic *de visu*. En France, on s'est plus préoccupé, sous l'impulsion de M. Guyon, de l'étude de l'ensemble des symptômes ; on a

toujours reconnu la valeur absolue, dans certains cas, de l'expulsion de fragments néoplasiques, mais on a considéré ce signe comme rare, et avec raison. Pour M. Guyon, le diagnostic étant possible sans la constatation directe des morceaux de la tumeur, on ne doit pas essayer d'en détacher des fragments par des manœuvres capables de provoquer une hématurie. Cette doctrine prévaut aujourd'hui, même en Allemagne et en Angleterre, et déjà se trouvent délaissées, comme le vieux trilabe de Civiale, la curette de Küster et la sonde de Thompson qui avaient pour but de détacher des fragments de la tumeur.

Le *volume* des fragments néoplasiques expulsés avec les urines est très variable ; la plupart du temps il s'agit de petits morceaux du néoplasme, tout particulièrement des franges les plus fines des tumeurs villeuses ; dans certains cas toutefois les malades urinent de très gros fragments de néoplasme, à ce point qu'on se demande comment l'urèthre a pu se dilater assez pour leur livrer passage. Tout dernièrement j'ai vu dans notre salle de Necker un malade qui a uriné un énorme fragment de néoplasme qui pesait 85 grammes. Certains malades urinent pendant plusieurs jours de suite des morceaux de leur tumeur, et je citerai à ce propos le cas remarquable dont parle Chopart ; ce malade avait uriné « plusieurs livres de chair ».

Il n'est pas toujours facile de reconnaître à l'œil nu les fragments de néoplasme contenus dans l'urine ; souvent on reste dans le doute et l'on hésite entre un morceau de la tumeur et un caillot décoloré. Le meilleur procédé de diagnostic différentiel, en cas de doute, consiste à décanter l'urine dans une cuvette de porcelaine et à prendre avec une pince les particules suspectes ; on les agite ensuite dans un verre contenant de l'eau ; si c'est un fragment de la tumeur on pourra souvent voir les villosités flottant dans le liquide. Presque toujours, du reste, il faudra recourir au microscope.

Examen microscopique. — Il nous faut étudier les éléments anatomiques, les cristaux et les micro-organismes contenus dans l'urine.

Pour l'*étude des éléments anatomiques* on laisse reposer l'urine pendant quelques heures dans un verre conique et avec une pipette on puise une goutte du sédiment qu'on dépose, en l'étalant un peu, sur une lame de verre. On pratique alors directement l'examen microscopique, sans addition d'aucune matière colorante, sans même recouvrir la préparation d'une lamelle. Ce premier examen permet de bien apercevoir surtout les éléments les plus rares, comme les cylindres rénaux, lorsque surviennent les complications rénales; on peut ensuite faire des préparations colorées.

Alors même qu'on ne trouve pas de fragments de néoplasme, l'examen des urines peut être utile en révélant une très grande abondance de cellules épithéliales de formes variées; lorsque ces cellules se rencontrent à tous les examens et qu'elles sont véritablement très nombreuses, elles acquièrent une signification de probabilité; cette signification n'est liée qu'à leur abondance et nullement à leurs caractères. Rien en effet ne saurait caractériser les cellules des néoplasmes ni les distinguer de celles de l'épithélium de la vessie ou du bassinet; et, d'un autre côté la simple cystite peut donner lieu à une desquamation épithéliale abondante.

Chez certains néoplasiques vésicaux la quantité de cellules épithéliales contenue dans l'urine peut être véritablement prodigieuse; à elles seules, sans qu'il existe en même temps de leucocytes ou de micro-organismes, les cellules épithéliales peuvent troubler la transparence du liquide. Chez un des malades de nos observations et chez un autre qui est actuellement en traitement à la consultation de Necker, M. Hallé a trouvé que le trouble des urines était uniquement dû à une très grande quantité de cellules épithéliales. Chez le dernier de ces malades, les cellules sont pavimenteuses, en grande partie cornées, et se présentent sous forme de larges lambeaux.

L'examen histologique des urines peut encore être utile en faisant constater la persistance d'une *urine histologiquement hémorrhagique* que rien ne ferait soupçonner; j'ai très souvent rencontré cette hématurie occulte des néoplasmes vésicaux. Lorsque l'hématurie est récente, les globules rouges présentent leur apparence

ordinaire; lorsqu'elle est ancienne on voit les globules brunâtres, décolorés et comme décomposés en petites vésicules (microcytes) : la coloration foncée des hématies est due à l'action de l'urine chaude qui désoxyde l'hémoglobine. On rencontre aussi quelquefois des *cristaux d'hématoïdine*, qui témoignent d'une ancienne hémorrhagie; mais c'est surtout dans les fragments de néoplasme renfermant d'anciens foyers hémorrhagiques, qu'on trouve ces cristaux d'hématoïdine.

Par l'examen microscopique on étudie encore les *cristaux*, parfois fort nombreux, contenus dans les urines des néoplasiques ; ce sont surtout des urates, des oxalates ou des phosphates terreux. Ultzmann attache une signification *pathognomonique* à l'existence dans les urines de cristaux d'oxalates en forme de rosace : d'après lui, ces cristaux ne se rencontrent que dans les néoplasmes ulcérés.

L'*examen micrographique des fragments* donne, suivant les cas, des résultats très variés. Parfois, surtout dans les tumeurs villeuses, on peut étudier admirablement les villosités arrachées pour ainsi dire toutes vivantes ; mais, dans la majorité des cas, on se trouve en présence de fragments macérés dans l'urine qui ont subi des métamorphoses régressives suffisantes pour les rendre méconnaissables.

Dans tous les cas, si le fragment est petit, on peut l'examiner en entier après l'avoir coloré au picro-carmin, ou mieux à l'hématoxyline, qui prend mieux sur les tissus altérés ; lorsque les fragments sont plus considérables, on peut les étudier par dissociation et par la méthode des coupes après inclusion dans la celloïdine. Dans certains cas, on trouve un petit fragment de néoplasme complètement recouvert par des cristaux qui en rendent impossible l'examen histologique; je me suis bien trouvé alors de traiter la préparation par la glycérine chlorhydrique.

Il est toujours facile d'après l'examen microscopique, de reconnaître l'existence d'un fragment de néoplasme ; par contre, dans un grand nombre de cas on ne peut pousser plus loin la précision du diagnostic.

Je ne pense pas que le seul examen des fragments expulsés

puisse jamais, dans aucun cas suffire, à porter le diagnostic de « tumeur épithéliale typique » (papillome), car les vrais épithéliomas présentent fréquemment, à leur surface, des franges papillaires que rien ne saurait distinguer de celles qui constituent les tumeurs bénignes. Dans le diagnostic des sarcomes, il faudra toujours être très réservé, surtout au sujet des sarcomes embryonnaires, car très souvent une frange papillaire infiltrée de leucocytes, par le fait de l'inflammation, peut prêter à des erreurs regrettables. Les auteurs anglais surtout, me semblent avoir souvent commis cette méprise.

On peut au contraire porter assez souvent le diagnostic ferme de « myôme » ou « d'épithéliome ». On sait que Volkmann, dans un cas demeuré classique, put reconnaître les fragments du myôme de son malade. Les fragments d'épithélioma laissent voir dans quelques cas leur structure alvéolaire; cette structure est encore reconnaissable, alors même que presque toutes les cellules contenues dans les mailles du stroma ont subi des métamorphoses régressives et que ces altérations s'étendent à la trame conjonctive elle-même.

Pour donner une idée de l'importance que peut dans certains cas acquérir l'examen des fragments de tumeur expulsés par la miction, je citerai un exemple intéressant. M. Guyon me donna un jour à examiner des fragments de tumeur qu'avait urinés un de ses malades de la ville ; je fus tout d'abord surpris de reconnaître dans ces fragments des cellules caliciformes à côté de cellules cylindriques ; j'étudiai alors attentivement les fragments et je pus conclure, sans d'ailleurs avoir aucun renseignement sur le malade, qu'il s'agissait d'un cancer de l'intestin ouvert secondairement dans la vessie. Je savais en effet, d'une part que l'adéno-épithéliome à cellules caliciformes et cylindriques est commun dans l'intestin et, d'autre part, que jamais, chez l'homme, on n'a vu de cellules caliciformes dans la vessie normale ou pathologique. L'avenir confirma mon diagnostic, car ce malade présenta plus tard un abcès stercoral de la région ombilicale et vint mourir à Necker. A l'autopsie, nous trouvâmes un épithélioma de l'S iliaque, qui, ayant perforé le sommet

de la vessie, s'étalait en larges masses fongueuses dans l'intérieur du réservoir urinaire.

Lorsqu'on se propose de faire l'*examen bactériologique des urines* on y procède avec les précautions d'usage ; mais, dans l'espèce, cet examen ne présente actuellement qu'une importance bien secondaire. Rien n'est spécial, en effet, aux tumeurs de la vessie, dans la bactériologie des urines, si ce n'est, dans les cas de grosse tumeur infectée, l'énorme quantité de bactéries et de coques divers qu'on y rencontre. On peut voir toutes les variétés d'infections urinaires simples ou combinées (1) compliquer les tumeurs de la vessie.

Douleur. Cystite. — Les tumeurs de la vessie évoluent très fréquemment sans déterminer la moindre douleur, surtout lorsqu'il s'agit de néoplasmes pédiculés ; les tumeurs infiltrées elles-mêmes, sont très souvent indolentes, lorsqu'elles ne dépassent pas les limites de la vessie. M. Guyon a établi ce fait, contrairement à l'opinion de Thompson ; d'après ce dernier auteur, en effet, dans les tumeurs malignes, la douleur serait précoce et représenterait ordinairement le premier symptôme.

L'analyse exacte du symptôme douleur, dans les néoplasmes de la vessie, doit distinguer les sensations douloureuses dues au néoplasme lui-même, de la douleur due à la cystite ou à la rétention d'urine. En effet, les tumeurs dont l'évolution reste aseptique paraissent ne pas déterminer de douleurs ; et cette indolence, qui persiste aussi bien pendant les crises hématuriques que dans leurs intervalles, est le fait de toutes les tumeurs bénignes ou malignes.

Presque toujours les premières douleurs apparaissent pendant une hématurie, et c'est parce qu'elles sont dues à la rétention déterminée par les caillots ; ceux-ci évacués, la douleur disparaît.

Lorsque la tumeur de la vessie est devenue extra-vésicale, elle peut déterminer des irradiations douloureuses, surtout du côté des

(1) Voir Albarran. *Le rein des urinaires.* Th. Paris, 1889.

membres inférieurs ; mais ces pseudo-névralgies sont extrêmement rares dans le cancer de la vessie ; elles appartiennent au cancer de la prostate, comme l'a bien fait voir M. Guyon.

Nous nous sommes déjà expliqué sur l'interprétation pathogénique qu'il convient d'accepter pour expliquer la cystite dans les néoplasmes de la vessie ; mais, quelle que soit la porte d'entrée des micro-organismes responsables de cette complication, ce qu'il faut savoir et retenir au point de vue pratique, c'est la fréquence extrême et la ténacité opiniâtre de ces cystites. La fréquence de la cystite est si grande qu'on peut considérer cette complication comme un symptôme presque constant mais plus ou moins tardif, dans l'évolution des néoplasmes. Parfois la cystite est le premier symptôme, surtout dans les néoplasmes infiltrés, et nous avons déjà insisté sur ce mode de début de la maladie, mais dans la grande majorité des néoplasmes ce n'est qu'à une période avancée que la cystite survient.

Une fois la cystite développée, surtout dans les cas de gros néoplasmes, on ne peut que très difficilement s'en rendre maître. Dans les petits néoplasmes pédiculés l'infection de la vessie se borne souvent à troubler les urines et à rendre les mictions un peu plus fréquentes. Lorsqu'au contraire le malade est atteint de néoplasme infiltré et que la masse néoplasique forme un champignon fongueux dans l'intérieur de la vessie, la cystite peut acquérir en peu de temps une très grande intensité ; les mictions deviennent alors très fréquentes et les souffrances peuvent être si violentes qu'elles justifient parfois à elles seules la taille palliative.

On comprend la fréquence et la ténacité des cystites des néoplasiques lorsqu'on considère combien est facile l'introduction des micro-organismes par les instruments dans la vessie ; quel admirable bouillon de culture fournit aux bactéries l'urine mélangée au sang et aux détritus du néoplasme, et enfin quelles favorables conditions de développement offrent aux colonies microbiennes les anfractuosités de la tumeur. Ce sont là autant de raisons qui doivent imposer à notre traitement une rigueur antiseptique qui ne pourra jamais être trop minutieuse ; mais, comme le dit souvent

M. Guyon en parlant de toutes les maladies chirurgicales, l'antisepsie doit surtout être *préventive* pour être efficace. Dans les tumeurs de la vessie en particulier nous sommes désarmés pour lutter contre l'infection déjà établie : les lavages vésicaux n'atteignent que difficilement toutes les colonies microbiennes; et ces lavages sont d'autant plus malaisés que la sensibilité de la vessie à la distension est augmentée. Dans les cystites ordinaires, lorsque la distension ne permet pas les grands lavages, M. Guyon insiste depuis longtemps, dans son enseignement, sur les bons effets des instillations qui ont l'avantage de ne pas distendre le réservoir; mais dans les cystites des néoplasiques, les instillations, qui ne peuvent agir partout, sont impuissantes.

Troubles de la miction. — Indépendamment des troubles de la miction déterminés par la cystite, on observe dans les tumeurs de la vessie, la rétention ou l'incontinence d'urine : ces troubles sont la conséquence mécanique de la présence du néoplasme lui-même ou des caillots qui s'accumulent dans la vessie. Il y a là une manifestation symptomatique comparable à celle qui résulte de la rétention de la bile dans les tumeurs des voies biliaires. Dans les deux cas la rétention ne résulte pas du cancer, mais de l'obstruction mécanique due à la tumeur.

La *rétention d'urine* est, comme nous l'avons déjà dit, très fréquemment déterminée par les caillots contenus dans la vessie; nous avons suffisamment insisté sur ces faits. Dans d'autres circonstances c'est la tumeur elle-même qui vient faire obstacle à l'émission des urines ; les tumeurs pédiculées, surtout lorsqu'elles sont placées auprès du col et qu'elles sont munies d'un long pédicule, peuvent déterminer ces accès de rétention. Les grosses tumeurs viennent aussi parfois oblitérer l'orifice du col, et parfois on a vu un fragment du néoplasme se détacher et laisser de nouveau libre l'orifice qu'il obstruait.

A côté de ces rétentions brusques, aiguës, qui s'accompagnent d'un cortège symptomatique bien fait pour en faciliter le diagnostic, il ne faut pas négliger l'étude des rétentions incomplètes, chroniques,

sur lesquelles rien n'appelle l'attention et qu'il faut chercher pour les diagnostiquer. Ces rétentions chroniques ne présentent rien de spécial chez les néoplasiques et je renvoie pour leur étude aux leçons de M. Guyon (1), sur l'hypertrophie de la prostate.

A côté de la rétention il faut placer l'*incontinence d'urine*. L'écoulement involontaire des urines, l'incontinence *vraie*, est rare dans les néoplasmes de la vessie.

Pour que l'incontinence se produise, il faut que le néoplasme, s'insinuant dans le col de la vessie, empêche la fermeture normale de l'orifice, ou que le même résultat soit atteint par la destruction que détermine l'invasion cancéreuse. Ces conditions se voient surtout chez les fillettes lorsqu'un sarcome ou un myxome traverse l'urèthre pour venir faire saillie à travers le méat : dans ces circonstances l'incontinence d'urine peut être le premier symptôme, celui qui appelle l'attention *sur l'existence d'une affection vésicale*.

Symptômes dus aux lésions rénales et à l'infection générale. — Il existe encore toute une série de symptômes qui appartiennent aux lésions rénales secondaires et à l'infection générale. Ces symptômes ne sont pas propres aux tumeurs de la vessie, mais comme ils sont d'observation courante en clinique, je me réserve de les signaler à propos de la marche et des terminaisons des tumeurs.

(*b*) — *Symptômes physiques.*

L'étude des symptômes fonctionnels, surtout l'analyse minutieuse de l'hématurie, peut fournir de grandes probabilités sur l'existence d'un néoplames vésical ; la spontanéité de l'hématurie peut même permettre d'affirmer l'existence d'un néoplasme des voies urinaires ; mais seul l'examen physique peut nous autoriser à préciser le siège vésical de la tumeur.

(1) Guyon. *Loc. cit.*, p. 463.

Le chirurgien dispose de quatre modes différents d'exploration qui ont tous quatre une grande importance : ce sont le *cathétérisme*, le *toucher rectal* combiné à la *palpation abdominale ;* le *toucher intravésical* et la *cystoscopie*. Ce dernier mode d'exploration est assez important pour que nous croyions devoir lui consacrer un chapitre spécial.

Cathétérisme. — Le cathétérisme explorateur de la vessie, lorsqu'on soupçonne un néoplasme, peut se faire avec des instruments mous ou avec des explorateurs métalliques. Le cathétérisme avec la sonde molle doit être employé dans tous les cas ; en effet, d'abord il est inoffensif ; ensuite il peut donner des renseignements précieux, et enfin il est nécessaire, soit pour pratiquer avec profit la palpation, soit pour introduire après un cystoscope dans la vessie. Le cathétérisme métallique au contraire ne présente guère d'indications, car les renseignements qu'il fournit sont presque toujours très peu précis. La sonde métallique peut d'ailleurs provoquer des hématuries sérieuses.

Mais surtout le cathétérisme métallique est inutile ; son emploi, si précieux pour la recherche des corps étrangers, ne donne que bien rarement des renseignements utilisables sur l'état de la paroi vésicale.

Aussi, M. Guyon ne recourt-il pour ainsi dire pas à ce mode d'exploration, et c'est à peine si je me rappelle l'avoir vu s'en servir plus de deux ou trois fois dans ces quatre dernières années. Je pense que le cathétérisme métallique explorateur, pour les tumeurs de la vessie, disparaîtra presque complètement de la pratique, parce que la cystoscopie, qui présente, il est vrai, les mêmes inconvénients touchant l'hématurie, peut le suppléer avec de grands avantages pour établir le diagnostic. Je ne vois guère qu'une circonstance dans laquelle le cathétérisme explorateur métallique pourrait nous fournir des renseignements utiles : il faudrait une tumeur volumineuse provoquant une hématurie assez considérable pour empêcher l'examen endoscopique. Dans ce cas peut-être, la sonde métallique nous conduirait à des probabilités de diagnostic. Mais ces probabilités

sont trop aléatoires, et le danger de l'exploration métallique trop réel pour autoriser l'emploi du cathéter rigide. Dans un cas semblable, il faudrait joindre à l'étude soigneuse des symptômes l'exploration à la sonde molle, et pratiquer le palper combiné ; ces manœuvres suffiraient le plus souvent à établir le diagnostic ; sinon il faudrait attendre la fin de l'hématurie pour appliquer le cystoscope. Enfin si l'hématurie, comme cela se voit dans quelques cas, persistait, il faudrait, la probabilité du diagnostic étant établie, pratiquer la taille hypogastrique.

Ces réserves faites au sujet des indications et des contre-indications du cathétérisme, je vais dire rapidement ce que l'on doit rechercher en sondant un malade soupçonné d'avoir un néoplasme de la vessie.

Cathétérisme par les instruments mous. — Comme le répète volontiers M. Guyon, pour cathétériser la vessie il faut toujours commencer par cathétériser l'urèthre ; notre maître entend par là que le premier instrument à employer est l'*explorateur souple olivaire*, qui renseigne admirablement sur les particularités que l'urèthre peut présenter.

On lave le méat au sublimé ; le canal antérieur est nettoyé par une large irrigation boriquée d'abord, de nitrate d'argent au millième ensuite. Cette dernière précaution me paraît très utile chez les néoplasiques, parce que chez eux l'infection est particulièrement redoutable et que le lavage boriqué de l'urèthre, comme l'ont démontré deux élèves de Necker, MM. Melville Wassermann et Petit (1), ne suffit pas à en assurer l'antisepsie. Ces précautions prises, on introduit l'explorateur à boule qui nous indique si l'urèthre est libre et si son calibre est suffisant pour laisser passer le cystoscope (voir plus loin). Chemin faisant, on recueille d'utiles renseignements sur la prostate : celle-ci est-elle allongée, est-elle le siège d'une tumeur qui dévie le canal, saigne-t-elle facilement, fait-elle ou non saillie à l'entrée du col de la vessie ? Le plus souvent, l'explorateur

(1) Melville Wassermann et Petit. *Ann. des mal. des org. gén.-ur.*, 1891.

olivaire une fois arrivé dans la vessie ne nous donne guère que deux autres renseignements ; tout d'abord il nous apprend si la vessie contient ou non du liquide, ce qu'on apprécie facilement d'après l'étendue que l'instrument parcourt dans l'intérieur du réservoir avant de toucher sa paroi ; d'un autre côté la pression de la boule contre la paroi vésicale nous renseigne sur la sensibilité de la vessie au contact. Dans certains cas l'explorateur olivaire peut, en entrant dans la vessie, nous faire sentir un corps qui se déplace ; peut-être est-ce une tumeur pédiculée, peut-être encore un simple caillot : la sensation est toujours bonne à recueillir et le renseignement précieux à noter. Parfois encore, on a la sensation d'avoir pénétré dans la vessie ; mais on sent aussi que l'instrument parcourt une certaine étendue avant que son extrémité devienne complètement libre ; il faut alors supposer que l'instrument parcourt les anfractuosités d'une tumeur saillante dans la cavité vésicale.

Le *cathétérisme avec la sonde molle,* en caoutchouc rouge, de Nélaton, doit toujours être fait, *dans tous les cas ;* il s'impose dès que l'on a appris que l'urèthre est assez large pour laisser passer l'instrument. Par ce cathétérisme on se propose de recueillir des renseignements concernant deux points principaux : l'état de vacuité ou de plénitude de la vessie et les caractères de l'hématurie. J'ai déjà longuement insisté en parlant de l'hématurie sur les renseignements précieux que la sonde molle nous fournit sur ce symptôme, sur l'importance de l'hématurie terminale, et sur la manière de la chercher. Il me reste quelques mots à dire sur la quantité de liquide contenu dans la vessie.

Avant d'introduire la sonde de Nélaton, il faut faire uriner le malade, ou tout au moins se renseigner sur le temps écoulé depuis la dernière miction : moyennant cette précaution indispensable on saura ensuite si le malade vide ou ne vide pas spontanément sa vessie, s'il existe ou non une rétention incomplète des urines.

M. Guyon a appelé l'attention sur une constatation qui peut avoir son importance. « Pendant que l'urine s'écoule et que, par consé-« quent, l'extrémité de la sonde est déjà dans la vessie, si vous « l'enfoncez encore davantage, vous pourrez quelquefois avoir la

« sensation d'un contact prolongé avec une substance solide, comme « si l'instrument cheminait à travers une prostate d'une longueur « indéfinie. Ce que l'on sent ainsi ne peut cependant être la pros- « tate. Alors même que son lobe moyen serait le siège d'une hyper- « trophie considérable, vous ne pourriez le sentir aussi longtemps, « à partir du moment où l'urine commence à couler. Cela permet « de supposer que c'est la tumeur que l'instrument rencontre dès « l'entrée dans la vessie et que cette tumeur s'étend à une grande « profondeur, en faisant au-dessous et presque au niveau du col « une saillie assez prononcée. »

Il arrive assez souvent que, la sonde ayant déjà pénétré dans la cavité de la vessie, l'urine ne s'écoule pas. Il faut alors soit enfoncer davantage, soit mieux encore retirer légèrement le cathéter : par cette manœuvre on évite le contact des parois de la vessie qui peuvent, en s'appliquant sur les yeux de la sonde, les obstruer. Si malgré ces petits mouvements l'urine ne s'écoule pas encore, il faut supposer qu'un caillot ou une partie de la tumeur vient boucher la sonde et, en injectant un peu de liquide dans la vessie, on réussit à écarter l'obstacle : l'urine commence alors à s'écouler, mais parfois la brusque interruption du jet indiquera bien que l'obstacle est revenu s'appliquer sur la sonde. Cette constatation a son importance ; en effet, si on laisse dans la vessie du liquide ou des caillots, les constatations fournies par le toucher rectal combiné à la palpation abdominale peuvent induire en erreur, car il faut que la vessie soit vide pour qu'on puisse se rendre compte de l'épaisseur de ses parois. Si, donc, on ne peut évacuer complètement la vessie avec la sonde molle, il faut employer un instrument plus apte à débarrasser la vessie de son contenu. A cet effet nous nous servons à Necker de la grosse sonde métallique de Guyon qui s'emploie dans la lithotritie : cet instrument permet de laver largement la vessie et d'évacuer les caillots par l'aspiration lorsque ceux-ci ne sortent pas par le lavage simple. Je décrirai plus loin, en parlant du traitement des hématuries, la manœuvre de l'aspiration des caillots.

J'appellerai encore l'attention sur une remarque faite dernièrement à Necker par M. Guyon, et que j'ai vérifiée avec lui. Chez

certains néoplasiques vésicaux, le cathétérisme avec la sonde molle, dans une période inter-hématurique, ne détermine pas de saignement immédiat, mais dans la journée, le malade urine du sang malgré la douceur avec laquelle l'exploration a été conduite. Cette hématurie tardive, postérieure de quelques heures au cathétérisme, peut être, dans certains cas douteux, un renseignement précieux à noter.

Cathétérisme métallique. — J'ai déjà insisté sur le peu d'utilité pratique du cathéter métallique explorateur dans les tumeurs de la vessie. J'ajouterai encore que ce mode d'exploration peut tromper, en donnant la sensation d'un épaississement de la paroi vésicale lorsqu'il n'existe qu'une simple contraction partielle de l'organe. Enfin le cathéter métallique peut déterminer l'augmentation des hématuries ou en provoquer l'apparition ; il faut donc ne l'employer que dans l'intervalle des hématuries et conduire l'exploration d'une main légère.

C'est dans les tumeurs assez fermes et saillantes dans la cavité vésicale, surtout lorsqu'elles sont largement pédiculées, que l'explorateur métallique peut donner des sensations utiles, parce qu'alors non seulement il indique l'épaississement de la paroi, mais qu'il peut encore permettre d'embrasser le pédicule de la tumeur dans sa concavité.

Pour ce cathétérisme explorateur, le meilleur instrument est l'explorateur métallique de Guyon dont on se sert chez les calculeux. Lorsque l'instrument a pénétré dans la vessie, on explore d'abord un côté, le droit par exemple, puis l'autre côté ; et, pour recueillir des sensations bien nettes, il faut ne pas se contenter de pousser l'instrument droit devant soi, mais encore lui imprimer de petites oscillations, pour multiplier sur chaque point de la paroi qu'il touche les sensations de contact. En manœuvrant ainsi on se rend compte des épaississements de la paroi, et lorsqu'on croit sentir un de ces épaississements, il est utile de contrôler la sensation obtenue non seulement en la comparant à celle que donne la même région de la vessie explorée en avant et en arrière du point épaissi,

mais aussi en pratiquant l'examen comparatif des deux régions homologues de la vessie. Cette comparaison est de la plus grande utilité ; on constate, par exemple, qu'à une profondeur donnée, lorsqu'on tourne le bec de l'instrument à droite, ce bec touche la paroi lorsqu'il forme à peine un angle de 40 ou 50 degrés avec la ligne qui représente la situation de l'instrument le bec en l'air ; puis l'on reconnaît que si l'on enfonce davantage l'instrument, il arrive à tourner, sur le même côté, jusqu'à l'angle droit ou davantage ; pareille constatation est fournie par l'exploration du côté gauche de la vessie ; il est de toute évidence dans ce cas particulier que la paroi vésicale se trouve épaissie au niveau du point où l'instrument ne pouvait tourner.

Parfois, lorsqu'on a dépassé le point d'implantation de la tumeur, et qu'on ramène le cathéter horizontalement, le bec étant tourné du côté du néoplasme, on peut accrocher le pédicule de la tumeur, si ce pédicule présente une certaine résistance ; mais il n'en est pas ainsi dans la très grande majorité des cas, parce que le pédicule, aussi bien d'ailleurs que la tumeur elle-même, est d'une consistance très molle.

Il peut encore se faire, dans les tumeurs villeuses, que l'instrument donne la sensation d'un corps mou ou, comme le dit M. Guyon, qu'il semble passer sur une barbe soyeuse.

Le cathétérisme métallique renseigne encore sur l'incrustation des tumeurs et sur la coexistence et la nature des calculs. On comprend que, dans certains cas, il ait pu tromper des praticiens expérimentés et faire croire à un calcul lorsqu'il s'agissait d'une tumeur complètement incrustée à sa surface.

Toucher rectal et palpation abdominale. — Les sensations fournies par le palper hypogastrique ou par le toucher rectal sont d'une très grande utilité, parce qu'elles nous permettent, dans un grand nombre de cas, de reconnaître l'existence du néoplasme, d'en apprécier les limites et parfois de déterminer l'invasion en profondeur de la paroi vésicale, l'infiltration de la tumeur.

Pour que ces moyens d'exploration donnent tous les renseigne-

ments qu'on est en droit de leur demander, il faut non seulement les employer d'une manière méthodique, mais encore en avoir acquis une grande habitude. On ne saurait trop se familiariser avec les différentes sensations fournies par le toucher dans les maladies de la vessie, car aucun mode d'exploration n'exige autant d'expérience, ou plutôt d'attention.

La palpation abdominale et le toucher rectal peuvent être employés isolément, mais ces moyens d'exploration se complètent l'un l'autre, et les sensations acquièrent leur maximum de netteté lorsqu'on pratique le toucher de la main droite tandis que la main gauche presse sur l'hypogastre du malade : on peut ainsi se rendre compte de l'épaisseur, des inégalités et de la consistance des parois vésicales.

Pour pratiquer le toucher avec utilité il faut, au préalable, vider la vessie de l'urine et des caillots qu'elle peut contenir ; le doigt bien graissé est ensuite introduit dans le rectum préalablement vidé et apprécie les sensations données par la prostate et les vésicules séminales ; puis la pulpe de l'index est promenée en arrière de la prostate et sur le bas-fond dont elle apprécie la souplesse ou la dureté et les inégalités qu'il peut présenter. Pendant ce temps la main gauche placée sur l'hypogastre tâche de s'enfoncer de plus en plus dans l'excavation pelvienne en profitant des mouvements respiratoires du malade : à chaque expiration la pulpe des doigts est enfoncée plus profondément et la main gauche va ainsi à la rencontre de l'index droit introduit dans le rectum, et dont la face palmaire regarde en avant.

On essaye ainsi de se rendre compte de l'épaisseur des tissus qui séparent les deux mains et l'on constate si cette épaisseur est plus considérable de l'un ou de l'autre côté de la ligne médiane.

Lorsqu'on est sûr que la vessie ne contient ni liquide, ni caillots, et qu'on a, par le double palper, la sensation de quelque chose d'interposé entre les deux mains qui explorent, on peut affirmer qu'il existe ou un corps étranger dans le réservoir, ou un épaississement de la paroi vésicale.

Dans la plupart des cas, on n'obtient pas d'autres renseignements

par le palper ; il ne faut pas s'attendre en effet à sentir, à toucher le néoplasme lui-même ; en dehors du cas exceptionnel d'un néoplasme infiltré dans toute l'épaisseur de la paroi vésicale, les sensations acquises par le palper ne sont guère plus précises. Lorsqu'on pratique le toucher combiné pour diagnostiquer un néoplasme de la vessie, il faut bien savoir que la sensation habituellement ressentie se borne à nous apprendre *que la vessie, vidée par un cathétérisme préalable, contient encore quelque chose.* Il faut encore que le néoplasme soit assez volumineux ou que sa consistance, ce qui est rare, soit ferme, pour que la sensation ait quelque netteté. Lorsque la tumeur est petite ou lorsqu'elle est molle ou étalée, on peut ne rien sentir. M. Guyon a beaucoup insisté sur ce point : que les sensations trop riches fournies par le toucher sont de mauvais augure, parce qu'elles nous indiquent que le néoplasme est infiltré.

Le toucher combiné peut donner lieu à des erreurs. Je laisse de côté les corps étrangers intra-vésicaux, les calculs, dont le diagnostic est généralement facile ; mais les péricystites peuvent facilement induire en erreur. Je rappelle ce point d'anatomie pathologique développé plus haut : que, dans les vieilles inflammations de la vessie, qu'elles soient ou non consécutives à des néoplasmes, il est fréquent de voir une péricystite scléro-graisseuse qui double en arrière la face postérieure de l'organe. Lorsque cette péricystite existe seule, elle peut donner l'illusion d'une augmentation dans l'épaisseur de la paroi vésicale ; j'ai vu se commettre des erreurs de ce genre. Lorsque la péricystite existe en même temps qu'un néoplasme de la vessie, elle peut faire croire à une tumeur beaucoup plus grosse qu'elle ne l'est en réalité.

Dans certains cas, le toucher de la vessie est très difficile ; c'est ainsi que, lorsque la prostate est très augmentée de volume, on ne peut guère arriver jusqu'au bas-fond avec le doigt rectal ; ou, si on y parvient, les sensations perçues par le palper combiné peuvent être trop vagues pour entrer en ligne de compte lorsqu'il s'agit d'établir le diagnostic.

En somme, si le palper combiné doit toujours être pratiqué

dans l'exploration des tumeurs de la vessie, souvent il est entouré de difficultés considérables et dans un bon nombre de cas il ne fournit que des renseignements négatifs. Cette absence de sensations a d'ailleurs son importance, car elle nous donne deux renseignements d'une importance capitale : elle nous apprend, en effet, que la tumeur n'est pas grosse et qu'elle n'infiltre pas d'une manière notable les parois de la vessie.

Le palper hypogastrique à lui seul ne donne guère de renseignements utiles : en effet, les néoplasmes de la vessie sensibles au palper hypogastrique seul, sont exceptionnels.

M. Guyon nous a souvent dit de nous méfier de ces néoplasmes qu'on sent de suite par la simple exploration de l'hypogastre : presque toujours, il s'agit alors de néoplasmes extra-vésicaux qu'il faut savoir reconnaître. Dans certains cas cependant on pourra sentir des néoplasmes très gros par la simple exploration de l'hypogastre, comme dans nos observations 29 et 38, et il s'agit alors de tumeurs qui ont dépassé le volume habituel, ou encore de ces myômes excentriques, qui, comme dans le cas déjà cité de Polaillon et Legrand, prêtent si facilement à l'erreur.

Toucher intra-vésical. — J'ai déjà exposé, au chapitre de l'historique, les phases successives par lesquelles a passé la question, si discutée autrefois, du toucher direct de la surface interne de la vessie. Je rappellerai ici que le toucher intra-vésical chez la femme a été vulgarisé surtout par Simon et que Thompson préconisa le toucher, chez l'homme, à travers une boutonnière pratiquée dans le périnée. Je rappellerai aussi qu'à mon maître Guyon revient le grand honneur d'avoir, dès le début, apprécié à sa juste valeur le procédé de Thompson, en montrant les graves inconvénients de ce procédé et les méprises auxquelles il expose.

Actuellement la question est jugée en ce qui regarde la boutonnière périnéale. Personne, sauf peut-être quelques rares Anglais, ne fait plus cette opération exploratrice, que je ne crois même plus devoir décrire.

Pratiquer un orifice au niveau de la portion membraneuse de

l'urèthre, dilater le canal prostatique et introduire un doigt dans la vessie, pour en explorer la surface interne, tel est le procédé de Thompson. M. Guyon a démontré qu'en agissant ainsi on peut, dans le cas d'hypertrophie de la prostate ou de périnée épais, ne rien sentir avec le doigt dont la pointe effleure à peine le col vésical. Lorsque le doigt pénètre dans la vessie, même quand la main gauche déprime la paroi abdominale, une grande partie de la cavité reste inexplorée, et les portions qu'on touche ne donnent pas de sensations très nettes. Les exemples sont nombreux de tumeurs qui ont complètement échappé au toucher intra-vésical et de néoplasies diagnostiquées qui n'existaient pas.

Qui voudrait aujourd'hui pratiquer cette opération exploratrice, alors que l'analyse symptomatique a été poussée si loin que le diagnostic est presque toujours possible par elle seule? Qui voudrait soumettre son malade à une exploration sanglante, alors que la cystoscopie donne les merveilleux résultats dont je parlerai plus loin? Personne assurément ; de même personne aujourd'hui ne s'aviserait d'enlever par le périnée une tumeur vésicale ; au double point de vue du diagnostic et du traitement, la voie périnéale a donc fait son temps. La taille périnéale est une opération aveugle, à laquelle les chirurgiens modernes ne reconnaissent plus aucune indication dans le traitement des tumeurs de la vessie.

Je ne m'occuperai donc que du toucher intra-vésical chez la femme.

Toucher intra-vésical chez la femme (procédé de Simon). — Chez la femme la brièveté, la largeur et la dilatabilité de l'urèthre ont fait accepter facilement la dilatation du canal pour introduire l'index dans la vessie et en explorer la cavité.

Le procédé opératoire est simple. La malade est chloroformisée et couchée sur le dos les cuisses relevées dans la position de l'examen au spéculum. On dilate alors progressivement l'urèthre par l'introduction successive dans le canal de petits spéculums en caoutchouc durci munis d'un mandrin (procédé de Simon). La dilatation se fait plus commodément avec le dilatateur de M. Guyon :

l'instrument constitué par quatre tiges parallèles articulées ensemble, présente, lorsqu'il est fermé, une forme conique. Une série de mandrins en métal, cannelés à l'extérieur, peuvent être glissés entre les tiges du dilatateur, dont les branches mobiles glissent dans leurs cannelures. Pour dilater l'urèthre on y introduit le dilatateur fermé et on l'ouvre de plus en plus en faisant passer, entre les quatre tiges qui le forment, des mandrins de plus en plus gros. Parfois il est nécessaire, pour ne pas trop le déchirer, d'inciser légèrement le méat. Lorsque la dilatation est suffisante, on introduit le doigt bien graissé dans la vessie et, en s'aidant d'un autre doigt de la main libre, introduit dans le vagin, ou bien en pressant sur l'hypogastre avec cette main, on arrive à pouvoir explorer facilement toute l'étendue de la cavité vésicale.

Les sensations recueillies ainsi par le toucher direct sont très nettes et ne prêtent guère à l'erreur. Pourtant Niltze a signalé des contractions partielles de la vessie qui pourraient faire illusion et en imposer pour une induration néoplasique de la paroi.

On a un peu abusé de la dilatation uréthrale chez la femme. Il ne faut pas oublier en effet que ce procédé présente de sérieux inconvénients. La douleur provoquée par la dilatation est, il est vrai, supprimée pendant l'anesthésie ; mais, lorsque la malade se réveille, elle souffre ; et les douleurs, qui sont très vives, persistent parfois pendant plusieurs jours. D'un autre côté, ce procédé expose à l'incontinence des urines pendant un temps qui peut être fort long, plusieurs mois, dans quelques observations.

Ces raisons me paraissent restreindre singulièrement les indications de l'exploration digitale de la vessie chez la femme ; d'autant plus que nous possédons d'autres moyens d'exploration très perfectionnés. Nous verrons bientôt combien la largeur et la brièveté de l'urèthre chez la femme prêtent aux différentes méthodes d'exploration endoscopique. On peut chez la femme employer des cystoscope à lumière interne avec des instruments dont le large calibre permet d'obtenir un champ très vaste ; et la cystoscopie à lumière externe trouve chez elle ses plus précieuses indications. Je pense donc que, au point de vue du diagnostic, le toucher intra-vésical

après dilatation de l'urèthre, ne présente guère plus d'indications chez la femme que la boutonnière périnéale chez l'homme. Ce toucher ne se trouve réellement indiqué que lorsque le canal est déjà dilaté par une tumeur faisant saillie dans la vulve à travers l'urèthre, ou encore lorsqu'il faut, pour extirper tout le néoplasme, introduire un doigt dans la vessie à travers l'urèthre pendant qu'on pratique la taille hypogastrique.

Au point de vue opératoire, la dilatation de l'urèthre chez la femme présente encore quelques rares indications, dans les cas de petites tumeurs pédiculées qu'on peut extirper complètement par cette voie, et dans certains grattages palliatifs des très gros néoplasmes. Je reviendrai sur ces faits ; mais dès maintenant je tiens à dire que les résultats acquis imposent, encore plus chez la femme que chez l'homme, les larges ablations des tumeurs de la vessie.

CYSTOSCOPIE

Depuis quelques années la cystoscopie a pris une place de plus en plus importante dans le diagnostic des tumeurs de la vessie, et c'est justice, car aucune des méthodes connues ne peut donner des renseignements aussi certains et aussi complets. Mais la cystoscopie ne peut prétendre à résoudre, aujourd'hui, tous les problèmes de la clinique. Aussi M. Guyon a-t-il pu dire avec beaucoup d'à-propos du cystoscope : « C'est un instrument dont il faut apprendre à se servir, et savoir se passer ».

Les opinions des auteurs varient beaucoup au sujet de la valeur de la cystoscopie. En Allemagne, sous l'impulsion de Nitze, la cystoscopie s'est généralisée et il n'est guère de tumeur, guère d'affection vésicale particulière, dans laquelle le sagace inventeur du cystoscope n'emploie son instrument avec un résultat utile. En Autriche, la cystoscopie s'est aussi beaucoup généralisée ; il en est de même en Angleterre, où l'excellent livre de Fenwick a fait connaître les ressources de ce mode d'exploration.

Je pense qu'on est allé un peu trop loin à l'étranger et que les perfectionnements de l'instrumentation ont conduit à trop négliger les excellentes ressources de l'analyse symptomatique qui, nous ne saurions trop le répéter, conduisent avec sûreté au diagnostic précis.

Chez nous, la cystoscopie est encore peu connue ; par cela même, elle n'est pas appréciée à sa juste valeur et n'est pas encore suffisamment entrée dans la pratique courante. Les travaux publiés à ce sujet sont encore peu nombreux ; mais, depuis un an surtout, on commence à recourir de plus en plus à ce précieux moyen de diagnostic. A l'hôpital Necker, dans le service de M. Guyon, la cystoscopie est en usage depuis l'année 1887 ; mais c'est dans ces deux dernières années surtout que nous avons appris à nous servir

des différents modes d'endoscopie vésicale. Actuellement nous examinons au cystoscope tous les malades soupçonnés d'avoir un néoplasme de la vessie.

On a beaucoup écrit sur l'utilité de l'endoscopie et on a accumulé à plaisir les difficultés de l'examen cystoscopique. Je crois qu'il faut se garder aussi bien des excès du dénigrement que de ceux de l'enthousiasme, et qu'il faut nous conformer ici, encore une fois, à l'esprit de haute impartialité scientifique qui a toujours fait l'honneur de l'École de Necker.

Avant d'apprécier le rôle de l'endoscopie et de déterminer sa place dans l'examen clinique, il me semble plus conforme à la logique de décrire brièvement les instruments qu'on emploie et d'exposer les règles qu'on doit observer, dans tout bon examen cystoscopique.

INSTRUMENTS MODERNES EMPLOYÉS DANS L'ENDOSCOPIE VÉSICALE

On sait que les premières tentatives d'éclairage de la vessie sont dues à Bozzini, de Francfort (1805), à John Fisher (1824) et à Ségalas; et que le premier endoscope pratique fut celui que Désormeaux, de Paris, présenta à l'Académie de Médecine en 1853. L'instrument de Désormeaux était un appareil à lumière externe, éclairé par une lampe à pétrole; il a été, depuis, grandement modifié, mais en somme les instruments électriques à lumière réfléchie que nous employons aujourd'hui, ceux de Grünfeld, de Leiter et de Casper, présentent la plus grande analogie avec celui de Désormeaux. Le principe de tous ces instruments est le même : réfléchir la lumière d'une lampe, à travers un tube creux, dans l'intérieur de l'urèthre et de la vessie, et regarder par l'orifice du tube le point de la paroi muqueuse éclairé par les rayons lumineux.

En 1879, Nitze changea le principe de l'endoscopie, et c'est à cet auteur que l'on doit les deux conditions instrumentales essentielles qui ont fait la cystoscopie moderne : 1° emploi de l'électricité qui permit d'introduire la lampe dans la vessie; 2° adaptation d'un appareil optique permettant de voir une certaine étendue de la paroi vésicale. Depuis cette époque Leiter, Nitze, Boisseau du

Rocher, Fenwick, etc., ont plus ou moins modifié l'instrument primitif ou en ont inventé de nouveaux. Il s'est engagé, au sujet des perfectionnements de la cystoscopie, une série de discussions, plutôt personnelles que scientifiques, dans lesquelles il ne me convient pas de prendre parti. Je me bornerai à décrire les instruments que l'on trouve actuellement dans le commerce en indiquant le nom qu'ils portent.

Il existe deux grandes variétés d'endoscopie : dans la première, la source lumineuse se trouve à l'extrémité vésicale de l'instrument et éclaire directement les objets qu'on regarde ; dans la seconde, la source lumineuse se trouvant placée en dehors de la portion de l'instrument qu'on introduit dans l'urèthre, ou même complètement séparée du tube endoscopique, ce sont les rayons réfléchis qui vont éclairer la surface examinée. Les premiers instruments ne peuvent être utilisés que dans l'intérieur de la vessie, qu'il faut nécessairement dilater avec un liquide pour empêcher la brûlure de ses parois : ce sont les cystoscopes ordinairement en usage et qui donnent le plus de renseignements utiles pour le diagnostic des tumeurs. Les instruments à lumière réfléchie sont des uréthro-cystoscopes utilisés surtout pour l'examen de l'urèthre, mais ils peuvent aussi, dans certains cas déterminés, avoir une utilité diagnostique de premier ordre pour les tumeurs de la vessie.

A. — *Cystoscopes à lumière directe.*

Les instruments actuellement en usage, qui appartiennent à cette catégorie, sont les cystoscopes de Nitze, de Leiter, de Fenwick, de Whitehead et le mégaloscope de M. Boisseau du Rocher.

Cystoscope de Nitze. — Les fig. 31 et 33 représentent les deux modèles de l'instrument de Nitze qui sont le plus fréquemment employés pour l'exploration de la vessie. Le cystoscope ordinaire se compose d'un tube métallique présentant la forme générale d'une sonde à béquille.

La longueur de l'instrument est de 29 centimètres et son calibre

correspond au n° 23 de la filière Charrière. A l'extrémité terminale de la béquille, se trouve fixée une lampe Edison, *e*, *f*, fig. 31 que le métal entoure dans une capsule ouverte en avant, du côté de la concavité de l'instrument ; cette ouverture laisse passer les rayons lumineux destinés à éclairer la vessie. L'extrémité de la béquille qui porte la lampe électrique se visse sur l'autre partie de la portion coudée (*d*) ; et, lorsqu'elle est vissée, un des deux fils de la lampe se trouve en contact avec le fil conducteur qui parcourt en dedans la paroi de l'instrument ; l'autre conducteur est représenté par la paroi métallique elle-même. La lampe est allumée en mettant en communication le cystoscope avec une pile électrique ou un accumulateur quelconque : à cet effet, sur le manche du cystoscope, existent deux anneaux avec lesquels s'articule, par simple pression, une pince spéciale, qui communique elle-même avec la source électrique. Cette pince a l'avantage de permettre à l'instrument de tourner sur lui-même sans que la communication électrique se trouve pour cela interrompue ; la pince porte d'ailleurs un interrupteur commode.

Au niveau de l'union de la portion droite avec la portion coudée de l'instrument, en *b*, se trouve un prisme qui reflète à angle droit l'image des objets ; cette image réfléchie ainsi dans l'intérieur du tube est agrandie par un système de lentilles qui sont fixées à un tube (*c*), qui glisse lui-même dans l'intérieur du tube métallique extérieur.

L'instrument que je viens de décrire est celui que Nitze nomme cystoscope n° I. Le n° II ne diffère du précédent qu'en ce que le prisme se trouve placé dans la portion courte de la béquille et qu'il regarde en arrière (comme dans le modèle de Leiter représenté dans la fig. 32). Dans le n° III la fenêtre se trouve aussi sur la portion courte de la béquille, près de la lampe éclairante, mais elle regarde en avant. L'instrument le plus utile, celui dont on a besoin dans la pratique courante, est le n° I qui permet de voir toute la vessie excepté une petite région du fond qu'on peut explorer avec le n° II et l'orifice même du col qu'on ne distingue qu-avec le n° III.

Brenner fit la modification la plus importante que le cystoscope ait subi, en ajoutant un tube creux à la portion de la tige verticale

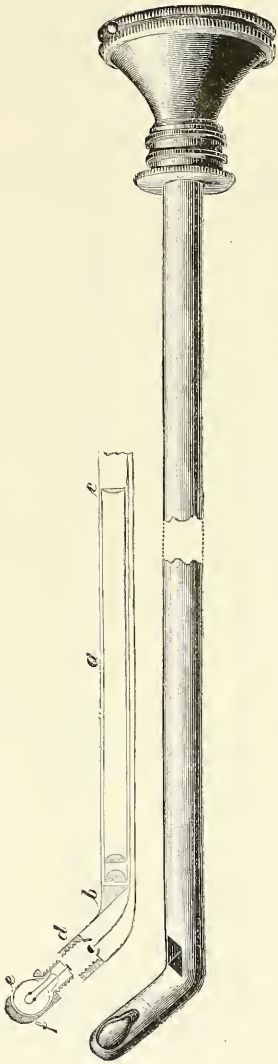

FIG. 31. — Cystoscope de Nitze, modèle n° I.

qui regarde la convexité de l'instrument ; par ce canal on peut soit irriguer la vessie pendant l'examen cystoscopique, soit encore introduire un mince cathéter dans les urètères (fig. 32, K).



Fig. 32. — Cystoscope de Nitze, modifié par Brenner.
K, sonde urétérale ; M, mandrin.

Le système d'irrigation a été adopté par Nitze et la fig. 33 représente son modèle de cystoscope irrigateur. L'instrument est semblable au précédent ; mais, en *c* et en *d*, se trouvent deux petits conduits auxquels on peut adapter des tubes en caoutchouc ; l'un de ces canaux vient s'ouvrir en *a*, au-devant de la portion du prisme qui regarde la vessie, par trois petits orifices, de manière que, lorsqu'on injecte du liquide par ce canal, le courant nettoie la base du prisme et enlève les impuretés que celui-ci peut ramasser dans la traversée du canal de l'urèthre, ou, lorsqu'il est déjà dans la vessie, le mucus ou le sang qui viennent le souiller. L'orifice (*b*) communique avec le second canal de l'instrument et sert pour la sortie du liquide.

Lorsqu'on veut nettoyer la vessie pendant l'examen on se sert seulement de ce dernier conduit, aussi bien pour l'entrée que pour la sortie du liquide ; les petits orifices qui se trouvent en (*a*) servent surtout à nettoyer la glace ; ils sont trop petits pour permettre de faire un lavage efficace de la vessie.

Cystoscope de Leiter. — Ce cystoscope ressemble beaucoup au cystoscope ordinaire de Nitze, aussi ne ferai-je que signaler les principales différences entre les deux instruments. L'instrument de Leiter est plus court que celui de Nitze et le bec de la béquille formé par l'instrument est plus long (fig. 34 et 35). Ce sont là deux conditions désavantageuses qui gênent pour l'introduction

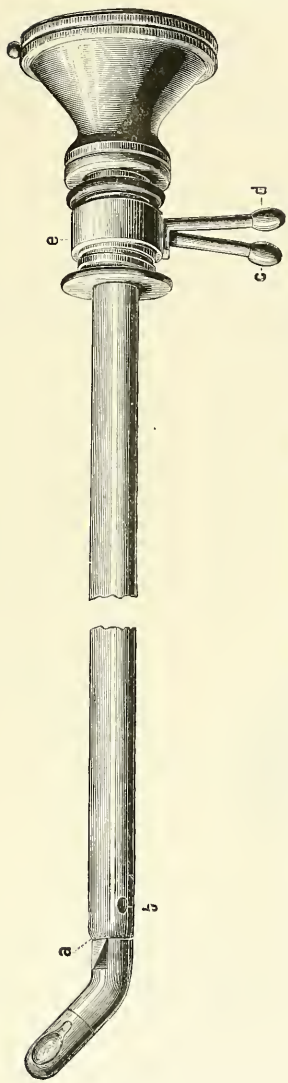

FIG. 33. — Cystoscope irrigateur de Nitze.

c, *d*, canaux d'irrigation ; *a*, petits orifices par où entre dans la vessie le liquide irrigateur ; *b*, orifice de sortie du liquide ; *e*, anneau métallique qui permet en tournant l'oculaire de donner au cystoscope toutes les positions pendant l'irrigation.

de l'appareil, surtout chez les individus à longue prostate; il m'est arrivé dans quelques cas de ne pouvoir introduire le cystoscope de Leiter qu'avec de très grandes difficultés; deux fois même j'ai dû renoncer à son emploi. Une autre différence importante entre les

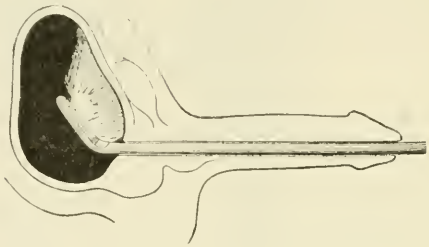

FIG. 34. — Cystoscope de Leiter, lampe sur la concavité.

cystoscopes de Nitze et de Leiter consiste dans le mode de fixation de la lampe électrique au bout de l'instrument : dans l'instrument de Leiter la petite lampe peut être facilement changée par le chirurgien lui-même, tandis que dans le cystoscope de Nitze la lampe est cimentée au bout de l'instrument; de sorte que, lorsque la lampe

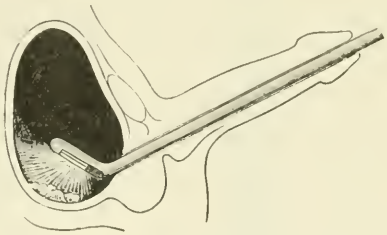

FIG. 35. — Cystoscope de Leiter, lampe sur la convexité

brûle, il faut envoyer ce bout tout entier en réparation. C'est vraiment là un désavantage au passif de ce dernier instrument, quoiqu'il suffise à l'opérateur d'avoir des bouts de rechange qu'il peut placer lui-même.

Fenwick a modifié légèrement le cystoscope de Leiter, en y adaptant une pince très analogue à celle que, après lui, Nitze a adoptée pour son cystoscope, et que j'ai décrite plus haut ; Fenwick a aussi allongé l'instrument.

Whitehead, de Manchester, a fait construire par Leiter un cystoscope d'un calibre beaucoup plus fort, n° 40 Charrière, qui donne il est vrai, une image beaucoup plus étendue, mais qui, en réalité, n'est applicable que chez la femme. L'auteur emploie son instrument chez l'homme en pratiquant, pour l'introduire, la boutonnière périnéale. La nécessité de cette opération préalable condamne suffisamment l'innovation de Whitehead pour nous dispenser d'insister davantage sur cet instrument.

Mégaloscope de Boisseau du Rocher. — L'instrument de M. Boisseau du Rocher est représenté dans les figures 36, 37 et 38. L'appareil se compose de deux parties distinctes : la sonde S et la partie optique A, qui glisse dans l'intérieur de la sonde et vient faire saillie, lorsqu'elle est en place, au niveau de la fenêtre (O) de l'instrument.

La sonde est une longue béquille de 25 centim. de longueur, calibrée au n° 21 dans sa portion coudée, et au n° 27 dans sa partie rectiligne. En réalité, il faut que l'urèthre ait un calibre 29 pour laisser passer l'instrument, car dans une filière on ne peut le faire passer que dans le trou n° 29. Au niveau de l'extrémité (L) de l'instrument, se trouve la lampe électrique, que les deux boutons (B, B') mettent en communication avec la pile. Sur le manche du cystoscope on voit en C, C' deux tubes qui courent parallèlement sur toute la longueur de l'instrument et qui s'ouvrent en C, C' en arrière de l'ouverture O, qui livre passage au système optique. Ces deux tubes, munis des mandrins *m* et *m'*, ont le calibre n° 6 Charrière et assurent la continuité d'une bonne irrigation pendant l'examen endoscopique. La partie optique de l'instrument A est mobile et constituée par deux parties soudées l'une à l'autre ; l'une, de petit calibre, à l'extrémité de laquelle est fixée l'objectif, l'autre, plus grosse, ayant la forme d'une lunette avec un tirant T. Cette



Fig. 36. — Mégaloscope de M. Boisseau du Rocher.

C, C', tubes d'irrigation munis de leurs mandrins *m, m'* et de leurs robinets *R, R'*; *D*, bouton indiquant la convexité de la béquille; *B B'*, boutons de communication avec la pile; *M*, mandrin pour l'introduction de la sonde bouchant l'ouverture *O*; *L*, lampe électrique.



Fig. 37. — Partie optique qui prend la place du mandrin *M*, fig. 36.

L'instrument, prêt à fonctionner, mesure, sans compter le coude de la béquille, 45 centim. 1/2 de longueur en ligne droite; la longueur du bec de la béquille est de 4 centim. La tige passe à frottement dans le trou n° 29 de la filière Charrière.

Fig. 38. — Oculaire.

lunette porte un oculaire mobile qui permet d'obtenir des grossissements différents. Lorsque le mégaloscope est monté et prêt à servir, la longueur totale de l'appareil mis au point pour une vue moyenne est, abstraction faite du coude de la béquille, de 45 centimètres 1/2. La longueur du bec de la béquille est de 4 centimètres.

Pour se servir du mégaloscope, on l'introduit tel qu'il est représenté dans la figure 36, le mandrin M remplissant le tube de la sonde; lorsqu'on est arrivé dans l'intérieur de la cavité vésicale, on retire le mandrin et l'on peut alors faire un large lavage en se servant de l'instrument lui-même; on injecte ensuite la quantité de liquide qu'on désire et on introduit la partie optique de l'instrument dans son étui métallique; pendant l'examen on peut faire une irrigation continue par les tubes *m*, *m'*. Il faut toujours avoir soin, en le tirant plus ou moins, de mettre l'oculaire au point pour la vision.

Avantages et inconvénients des différents cystoscopes.

L'irrigation me paraît être une condition absolument nécessaire pour pratiquer, dans un très grand nombre de cas, un bon examen cystoscopique. En effet, souvent, pendant l'introduction de l'instrument, la partie optique est salie, et, si on ne peut la nettoyer, on ne voit rien ; d'un autre côté, pendant l'examen, il arrive que le liquide contenu dans la vessie est troublé par du sang ou du pus, et il est nécessaire de l'éclaircir. Parfois c'est un caillot qui vient intercepter les rayons visuels, en se plaçant au-devant du prisme, et qu'il faut chasser; quelquefois aussi un peu de sang brûlé par la lampe vient ternir la transparence de la glace. L'irrigation remédie à tous ces obstacles et permet en outre, en refroidissant constamment la lampe, d'éviter la brûlure de la paroi vésicale. Pour toutes ces raisons je ne m'occuperai dans cette appréciation comparative que des instruments irrigateurs.

Le cystoscope de Leiter avec le tube de Brenner est un bon instrument, lorsqu'il est plus long que ceux qu'on trouve généralement

dans le commerce, mais il présente deux graves inconvénients. L'irrigation se faisant par la partie convexe de l'instrument ne peut nettoyer le prisme optique que dans les modèles où ce prisme se trouve placé en arrière, sur la partie postérieure de l'instrument ; or, ces cystoscopes sur la convexité, très utiles pour voir la face postérieure de la vessie et les orifices des uretères, rendent moins facile que les autres l'examen des différentes régions de la vessie ; la paroi antérieure leur échappe même complètement. Le second désavantage de l'instrument de Leiter consiste en ce que le champ visuel est moins vaste que celui des deux autres instruments que j'ai décrits.

Le cystoscope irrigateur de Nitze est un très bon instrument, d'un maniement facile et possédant un large champ visuel ; il présente pourtant deux inconvénients assez sérieux. En premier lieu, les orifices qui servent à laver le prisme, sont trop petits et se bouchent trop facilement ; leur exiguïté oblige souvent à ne se servir que du tube de dégagement, pour l'entrée et la sortie du liquide irrigateur, ce qui n'est vraiment pas commode. Le second inconvénient de l'instrument de Nitze consiste en ce que le système employé pour la lampe oblige à des envois chez le fabricant, et augmente le prix de l'instrument en rendant nécessaires plusieurs lampes de rechange. Il serait d'ailleurs bien facile de remédier à ces deux inconvénients.

Le mégaloscope de M. Boisseau du Rocher présente de grands avantages et des inconvénients sérieux. Son principal mérite est de permettre, une fois l'instrument en place, de laver la vessie à volonté et aussi largement qu'avec une sonde métallique ; il suffit pour cela de retirer la partie optique de l'instrument. D'un autre côté, même sans retirer la partie optique, le système d'irrigation continue avec des tubes relativement larges est supérieur à celui de Nitze. On cite encore, parmi les avantages du mégaloscope, la plus grande étendue du champ visuel.

En pratique, cet avantage n'est pas sensible et j'ai une assez grande habitude de l'emploi de cet instrument, pour pouvoir dire que le mégaloscope ne permet pas de voir d'une façon utile une plus

grande étendue de la paroi vésicale que le cystoscope de Nitze. Du reste, l'étendue du champ visuel dépend de la distance du prisme à l'objet qu'on regarde, et lorsqu'on étudie les parois d'une vessie, il faut, pour en obtenir une image nette, en approcher suffisamment ce prisme ; dans ces circonstances, le champ de l'instrument est toujours plus restreint que lorsqu'on se place dans les conditions étrangères à la clinique. Lorsqu'on éloigne le prisme l'image se déforme et les objets paraissent plus petits. Je reviendrai sur l'appréciation réelle de la grandeur des images cystoscopiques. Je reconnais un autre grand avantage à l'appareil de M. Boisseau du Rocher : cet instrument est construit de manière à pouvoir être stérilisé à l'étuve sèche, le ciment employé résistant à la température de 150°. Le cystoscope de Nitze ne peut être ainsi stérilisé, on ne peut que le laver à l'eau phéniquée, ce qui est loin d'être l'idéal. Cette question d'asepsie de l'instrument a une très grosse importance et j'y reviendrai en parlant des précautions à prendre lorsqu'on pratique la cystoscopie.

A côté de ses avantages le mégaloscope présente de réels inconvénients. L'instrument est trop grand et d'un maniement plus difficile que celui de Nitze. Son calibre trop considérable empêche dans un grand nombre de cas de s'en servir et plus d'une fois j'ai dû, par cette raison, renoncer à son emploi. J'ai dit plus haut que les cystoscopes dont la fenêtre optique se trouve sur la convexité sont moins commodes que les autres pour voir les faces latérales et la paroi antérieure de la vessie : dans l'appareil de M. Boisseau du Rocher ces légers inconvénients sont augmentés par la trop grande longueur du bec de l'instrument, qu'il est souvent fort difficile de tourner en bas. Cette dernière observation s'adresse au modèle ordinaire du mégaloscope ; son auteur a fait construire un autre instrument moins connu dans lequel la fenêtre se trouve sur la concavité. Enfin le mégaloscope donne des images aussi nettes que le cystoscope, mais un peu moins claires. En somme cet instrument déjà si ingénieux deviendrait meilleur encore si l'on pouvait réduire ses dimensions, raccourcir son bec, et augmenter son pouvoir éclairant.

On voit par ce que je viens d'en dire qu'aucun des cystoscopes

actuellement en usage ne me paraît remplir d'une manière absolue toutes les conditions désirables. Pour mon compte, je préfère le cystoscope irrigateur de Nitze et je m'en sers habituellement.

Emploi pratique du cystoscope dans les tumeurs de la vessie.

Pour que les cystoscopes à lumière directe puissent être employés avec profit, il faut que l'appareil urinaire remplisse trois conditions principales.

1° L'urèthre doit être assez large pour laisser passer un n° 23 de la filière Charrière.

2° La vessie doit être assez tolérante pour permettre l'introduction dans le réservoir d'au moins 60 gr. de liquide.

3° Le milieu vésical liquide doit être transparent.

La quantité de liquide que la vessie contient pendant l'exploration a une très grande importance : si cette quantité est moindre que 60 gr. on ne peut guère pratiquer qu'un examen très sommaire et on court le risque de brûler les parois vésicales. Si au contraire la vessie est trop distendue on ne peut distinguer sa paroi antérieure qui se trouve trop éloignée du prisme de l'instrument. Nitze conseille de pratiquer l'examen pendant que la vessie contient 150 gr. de liquide, et de prendre l'habitude d'examiner les vessies toujours également distendues. Ce conseil a une très grande importance pratique, parce que la recherche des différents points de la paroi est plus facile lorsqu'on a l'habitude de la faire dans les conditions identiques d'une distension déterminée ; et cette remarque s'applique tout particulièrement à l'examen des orifices des urètères. Les cystoscopes irrigateurs ont le grand avantage de permettre, une fois l'instrument en place, d'augmenter ou de diminuer la quantité du liquide contenue dans la vessie.

La vessie n'est pas toujours assez tolérante pour permettre la distension nécessaire à l'examen ; dans les cas de néoplasme surtout, il est fréquent de voir la cystite gêner l'exploration cystoscopique ou même la rendre tout à fait impossible. Dans ces cas, il vaut mieux soigner d'abord par les moyens ordinaires l'inflammation

de la vessie et retarder un peu l'examen. Lorsqu'on n'a pas le loisir d'attendre, ou lorsque la cystite ne s'améliore pas, on peut employer une solution de cocaïne pour diminuer l'excitabilité de la vessie. Nitze pratique d'habitude tous ses examens en injectant dans la vessie et dans tout l'urèthre 50 c. c. d'une solution de cocaïne à 2 0/0; la moitié à peu près du liquide est injectée dans la vessie avec une sonde molle, et, en retirant la sonde, on laisse tomber une partie de l'injection d'abord dans l'urèthre postérieur, puis dans l'urèthre antérieur. Pendant 5 minutes on laisse la solution de cocaïne dans la vessie et on la remplace ensuite par 150 c. c. de solution phéniquée à 1/2 0/0. Souvent j'ai employé ce procédé avec un bon résultat; mais jamais je n'injecte la cocaïne si la vessie est tolérante, et surtout je crois qu'on ne doit, sous aucun prétexte, introduire dans la vessie une quantité de cocaïne supérieure à 5 ou 10 centigr. de la substance active. Je ne partage pas en effet l'optimisme de Fenwick au sujet de la cocaïne, parce que j'ai vu à plusieurs reprises, à la suite d'injections vésicales, des accidents assez sérieux d'empoisonnement et qu'une fois j'ai observé un cas de mort. C'était chez un calculeux à vessie irritable à qui j'avais injecté une soixantaine de grammes de la solution à 1 0/0 de chlorhydrate de cocaïne dont nous nous servions alors couramment dans le service; je venais à peine de retirer la sonde quand les premiers accidents commencèrent. Le malade me dit qu'il se sentait défaillir; j'introduisis immédiatement une sonde dans la vessie pour évacuer le liquide toxique et pratiquer un large lavage à l'eau boriquée : en moins de deux minutes, pendant que je lavais la vessie, survinrent des convulsions, de la cyanose et, en moins d'un quart d'heure, le malade mourut malgré tous les efforts que nous fîmes, à plusieurs, pour le sauver (injection de caféine, inhalations d'oxygène, etc.). Je garderai toujours le souvenir de ce cas malheureux qui porte en lui un grand enseignement : il nous apprend que de petites doses de cocaïne injectées dans la vessie malade peuvent être absorbées avec la même rapidité que par injection sous-cutanée, et qu'il faut se méfier de ce médicament. Je ne sais au juste quelle quantité de poison mon malade absorba, mais cette quantité était nécessai-

rement très petite, car la sonde me permit d'évacuer une quantité de liquide qui paraissait égale à celle que j'avais injectée.

Lorsque la vessie est trop intolérante pour qu'on puisse, même après une cocaïnisation légère, pratiquer la cystoscopie, il faut, si l'examen est nécessaire, avoir recours à une injection sous-cutanée de morphine et très rarement à la chloroformisation. Dans ces circonstances on pourrait utiliser, je crois, avec avantage, l'anesthésie de courte durée que provoque le bromure d'éthyle.

La troisième condition nécessaire pour pratiquer l'examen endoscopique est la transparence du milieu vésical.

Dans les cas les plus fréquents il suffit, chez les néoplasiques, de choisir une période inter-hématurique pour appliquer le cystoscope. L'examen peut alors être fait, comme le conseille Fenwick, dans l'urine même, si ce liquide est clair, ou mieux en injectant un liquide transparent après bien avoir lavé la vessie. Nous employons d'habitude l'eau boriquée à 4 0/0 ou la solution de sulfate de soude à 3 0/0 recommandée par Burckardt. Nitze recommande une solution phéniquée à 1/2 0/0.

Lorsque la vessie est très sale, et surtout lorsqu'elle saigne, l'examen endoscopique est difficile, il peut même devenir tout à fait impossible si l'hématurie est très abondante et quel que soit l'instrument qu'on emploie. Il est rare d'ailleurs, depuis l'emploi des instruments irrigateurs, que l'examen soit tout à fait impossible ; une hématurie moyenne n'empêche plus l'examen cystoscopique. J'insiste sur ce point qui est mal connu chez nous. Nos auteurs les plus récents disent encore que l'hématurie empêche les examens cystoscopiques. Cela était juste lorsqu'on se servait des anciens cystoscopes, mais les appareils irrigateurs permettent un très bon examen pendant l'hématurie. Je ne compte plus les cas dans lesquels j'ai fait avec succès l'examen de la vessie pendant qu'elle saignait abondamment.

Lorsqu'on se propose de faire l'examen visuel de la vessie pendant une période hématurique il est nécessaire de laver l'organe en se servant d'une sonde de Nélaton. On doit avoir soin pendant ce lavage, comme le recommande Nitze, de ne jamais laisser la vessie

se vider complètement, de manière à éviter l'hématurie terminale. Ce lavage à la sonde molle suffit lorsqu'il n'y a pas de caillots dans la vessie ; lorsqu'au contraire il en existe, il est bon de faire le lavage avec la sonde de la lithotritie jusqu'à en enlever le plus possible de la vessie; on introduit alors le cystoscope et l'on pratique l'irrigation continue. En procédant ainsi on arrive presque toujours à voir assez bien, alors même que la vessie contient encore quelques caillots, car le courant du liquide les déplace. Il m'est arrivé pourtant, avec l'instrument de Nitze et avec celui de M. Boisseau du Rocher, de ne pouvoir examiner la vessie chez des individus ayant une forte hématurie. A ce sujet M. Nitze m'écrit (décembre 1891) que même dans les cas les plus défavorables, il a toujours obtenu des images, peu claires il est vrai, mais suffisantes pour établir le diagnostic.

Les néoplasmes très volumineux rendent parfois difficiles à remplir les conditions d'un bon examen cystoscopique : quantité suffisante de liquide injecté dans la vessie, transparence du milieu. Mais on a exagéré en disant que le cystoscope ne laisse voir que les petites tumeurs. M. Nitze m'écrit qu'avec son irrigateur il a pu voir des tumeurs grosses comme le poing et tout dernièrement encore j'ai examiné à Necker un énorme néoplasme, remplissant presque toute la vessie, que j'ai très bien vu et fait voir aux élèves du service. Il n'en est pas moins vrai qu'un tel examen n'est pas toujours facile et qu'il est alors parfaitement inutile de s'y obstiner. C'est en effet un mode d'exploration assez gênant pour le malade, et qui devient, dans l'espèce, absolument inutile au diagnostic. En effet ces gros néoplasmes présentent les symptômes cliniques les plus nets et on peut très bien les sentir par la palpation combinée au toucher rectal.

Je viens de passer en revue les conditions nécessaires à l'emploi de la cystoscopie : je dois dire encore quelques mots au sujet des précautions à prendre avec les instruments avant de les employer. Ces précautions concernent l'antisepsie et le bon fonctionnement des appareils.

L'asepsie de l'instrument est facile à obtenir avec le mégalos-

cope; il suffit de le mettre à l'étuve. Avec le cystoscope de Nitze, qui ne supporte pas l'étuve, il faut se servir d'eau phéniquée à 5 0/0, dans laquelle on laisse tremper l'instrument une ou deux heures avant l'examen ; il est utile d'injecter l'eau phéniquée dans le système irrigateur, pour que toutes les parties de l'appareil soient chirurgicalement propres.

Avant d'introduire le cystoscope dans l'urèthre, on lave l'instrument avec de l'eau boriquée et on s'assure de son bon fonctionnement. A cet égard, il faut savoir que toutes les lampes n'ont pas la même résistance et que, si on ne veut pas les brûler trop facilement, il est bon de les essayer en augmentant graduellement l'intensité du courant, afin de fixer le degré d'intensité convenable à l'instrument que l'on possède. Les lampes de Nitze marchent bien en général avec 6 ou 7 volts.

Manuel opératoire.

On commence par laver doucement la vessie avec de l'eau boriquée, en se servant d'une sonde molle, jusqu'à ce que le liquide revienne parfaitement clair ; on injecte alors 150 grammes de liquide et la sonde est retirée. Nitze recommande aussi d'injecter à travers un peu d'ouate de l'air stérilisé dans la vessie. La bulle d'air surnage dans le liquide vésical et sert de point de repère dans l'examen (fig. 40). Cette petite manœuvre, dont je me passe toujours, me paraît d'une utilité très secondaire.

Si le malade a une hématurie avec caillots on débarrasse la vessie de ceux-ci avec une sonde métallique munie d'yeux très larges. Si la vessie est irritable, on injecte dans son intérieur une faible dose de cocaïne dissoute dans le liquide (5 à 10 centigrammes) et on attend trois ou quatre minutes avant de commencer l'examen ; ou bien encore on fait une piqûre sous-cutanée de morphine 10 minutes avant l'examen.

La sonde qui a servi pour le lavage, ainsi que l'endoscope lui-même, ne doivent pas être graissés avec de l'huile, car les gouttes d'huile qui restent dans la vessie gênent au moment de l'examen.

Pour faciliter le glissement des instruments, on les enduit avec de la glycérine qui se dissout dans le liquide aqueux contenu dans la vessie.

Avant d'introduire le cystoscope on couche le malade en travers de son lit, les jambes soutenues par des aides, et la tête légèrement soulevée sur un oreiller. On possède à cet effet des tables spéciales qui sont très commodes : le malade est assis sur l'extrémité de la table et ses jambes légèrement fléchies appuient sur des pédales, le dos est soutenu à une hauteur variable par un dossier mobile. Ces tables sont assez élevées pour que l'opérateur puisse facilement pratiquer l'examen tout en restant assis.

Pendant l'introduction du cystoscope, il faut avoir soin de ne pas quitter des yeux le bouton indicateur, situé sur le manche, qui marque la concavité de l'instrument; cette introduction devra toujours être faite avec une grande douceur, pour ne pas provoquer d'hémorrhagie et, souvent, on s'aidera utilement, au moment de l'engagement du cathéter dans la portion membraneuse et pendant la traversée de la prostate, avec une main qui, pressant sur le périnée du malade, guidera le bec de l'instrument. Lorsqu'on a franchi le col de la vessie, on pousse le cystoscope assez profondément pour qu'on sente que son bec est libre, et ce n'est qu'à ce moment qu'il faut établir le courant pour allumer la lampe. Faute de cette précaution, la paroi vésicale pourrait venir s'appliquer contre la lampe ou contre la fenêtre de l'instrument et on ne verrait rien. C'est le moment, si on le croit utile, de recourir à l'irrigation continue ; puis on examine les différents points de la vessie, en ayant soin d'éteindre la lampe de temps en temps pour qu'elle ne brûle pas et pour soulager un peu le malade. Avant de retirer l'instrument, il faut éteindre la lampe, la laisser refroidir un peu et s'assurer que son bec regarde bien en haut.

Il arrive assez souvent que, pendant l'examen, le liquide se trouble et que la vision devient de moins en moins distincte : il faut alors éteindre la lampe et irriguer la vessie jusqu'à ce que le liquide soit redevenu clair ; puis on rallume et on regarde de nouveau en continuant l'irrigation avec moins de force.

Le même procédé réussit lorsqu'un fragment de tumeur, un caillot

ou simplement un peu de mucus viennent empêcher la vision. L'irrigation a en outre ce précieux avantage de mieux nous faire voir les villosités des tumeurs et les corps étrangers flottant dans le liquide et déplacés par le courant ; elle nous permet ainsi de nous faire une idée approximative de la consistance de la tumeur et nous donne surtout de précieux renseignements sur son pédicule.

Parfois, le malade souffre pendant l'examen, et les envies d'uriner peuvent devenir assez pressantes pour qu'on doive retirer l'instrument. En pareil cas, il suffit souvent de recommander le calme au patient, d'éteindre la lampe et de laisser écouler un peu de liquide, sans en injecter d'autre, pour apaiser le ténesme et pouvoir continuer l'examen ; mais parfois l'irritabilité de la vessie est telle qu'elle oblige à renoncer à l'exploration.

Exploration méthodique de la cavité vésicale. — Tout le monde peut regarder et tout le monde peut voir dès le premier jour une tumeur de la vessie avec le cystoscope ; je fais allusion ici, naturellement, aux cas favorables. Mais il est évident qu'il faut apprendre à se servir de cet instrument, comme on apprend à manier l'ophtalmoscope ou le laryngoscope ; la cystoscopie est peut-être moins difficile ; mais si l'on ne veut s'exposer à de grossières erreurs, il faut apprendre à se servir du cystoscope d'abord dans la vessie normale, sur le cadavre et sur le vivant ; on s'essaiera ensuite à l'examen des vessies pathologiques.

Dans son excellent livre, Max Nitze a décrit soigneusement la manière de bien explorer une vessie. Je lui emprunte les figures qui peuvent le mieux faire comprendre les différents mouvements qu'il est nécessaire d'imprimer au cystoscope.

Pour bien voir toute la vessie il faut commencer avec le cystoscope n° I (le cystoscope ordinaire), placer l'appareil dans 5 positions différentes et, dans chaque position, exécuter un mouvement déterminé. Dans la *première position, le bec de l'instrument regarde en bas :* on le pousse alors horizontalement et directement du col jusqu'au fond de la vessie, en l'inclinant un peu à droite et à gauche par de légers mouvements de rotation ; cette manœuvre permet d'examiner tout le trigone et le bas-fond. Si le bas-fond est très

prononcé, chez les prostatiques, par exemple il faut, pour le bien voir, redresser l'oculaire du cystoscope de manière à abaisser le bec de l'instrument. Cette première position est surtout celle qui fera découvrir le plus grand nombre de tumeurs. *Dans les quatre autres positions, le bec du cystoscope regarde en haut.* On commence par placer le bec de l'instrument au niveau du col et on lui donne pour chacune des 4 positions la direction indiquée dans la figure 39. Chacune de ces positions est destinée à laisser voir

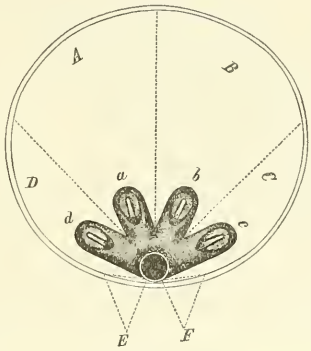

FIG. 39. — Les quatre portions du cystoscope, *a, b, c, d*, le bec en l'air, pour explorer les quatre segments de la vessie, A, B, C, D = E, F, portion centrale du col qui n'est pas visible avec le cystoscope n° I.

un segment particulier de la sphère vésicale ; mais, pour cela, et quelle que soit la position, il faut conduire l'instrument en arrière et en bas, le plus loin possible et le ramener ensuite vers le col (1). Les figures 40 et 41 feront bien comprendre le mouvement qu'il faut exécuter. D'abord on enfonce l'instrument et on relève l'oculaire de manière que la béquille touche en arrière, par sa convexité la paroi postérieure (fig. 40) ; on retire ensuite l'appareil en le ramenant vers le col et en abaissant en même temps le manche (fig. 41).

De telle sorte que, du commencement à la fin de ce mouvement, le manche décrit un arc de cercle et que la verge d'abord relevée

(1) Les figures 39, 40 et 41 sont empruntées au mémoire de Nitze.

s'abaisse progressivement entre les cuisses du malade. Pendant ce temps, dans l'intérieur de la vessie, le bec de l'instrument parcourt

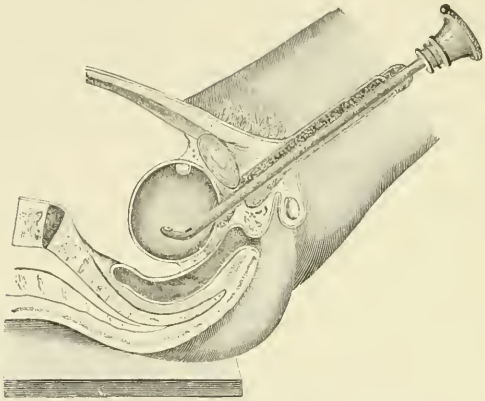

Fig. 40. — Le cystoscope est enfoncé en arrière et en bas ; dans la vessie surnage une bulle d'air.

d'arrière en avant toute la concavité de la sphère vésicale. Lorsque cette manœuvre a été exécutée dans les 4 positions indi-

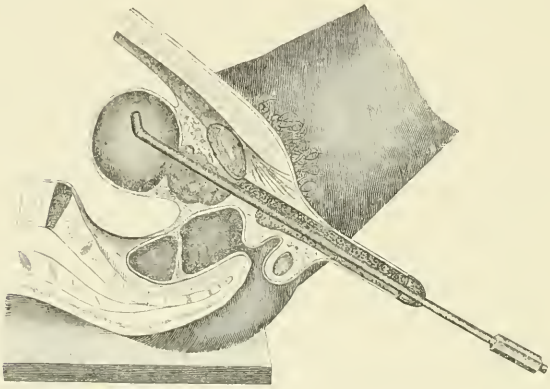

Fig. 41 — Le cystoscope doit suivre le mouvement indiqué par le cathéter, la verge étant attirée en bas.

quées par la fig. 41 et qu'on a déjà vu dans la première position (le bec en bas) la base de la vessie, la presque totalité de l'organe est déjà explorée.

Le cystoscope ordinaire, avec son prisme placé au bout de la longue tige de l'instrument, laisse toujours inexplorée ou à peu près, une partie, la plus centrale du col : le cystoscope n° III, avec son prisme placé dans la petite branche de la béquille, permet au contraire d'explorer très bien le col, puisqu'il donne même l'image de la tige du cystoscope introduit. Le cystoscope n° II avec son prisme placé sur la convexité de la petite branche de la béquille, permet de voir droit devant soi, au fond de la vessie, dans la région opposée au col, que le cystoscope n° I ne laisse pas explorer facilement. Ces manœuvres paraissent, à la lecture, bien compliquées ; en réalité elles ne le sont pas, et en pratique on peut même parfaitement se passer des cystoscopes n° II et n° III.

Il est toujours très important de savoir à quel moment le bec du cystoscope se trouve au niveau du col et quand il touche *le fond de la paroi vésicale*. Lorsqu'on attire peu à peu l'appareil vers le col on aperçoit d'abord un croissant d'un rouge sombre qui envahit de plus en plus le champ de l'instrument et finit bientôt par l'obscurcir complètement : cette image est produite par la muqueuse du col. Lorsqu'au contraire on pousse le cystoscope vers le fond de la vessie, il finit par déprimer la paroi avec son bec, et alors le champ de l'instrument, qui était d'abord clair, devient rosé ; ce changement de coloration indique que la paroi vésicale forme godet et que la muqueuse passe comme un voile près de la base du prisme.

Je ne puis décrire ici dans tous leurs détails, les résultats de l'examen de la vessie normale ; je me borne à signaler la nécessité de bien s'orienter ; pour cela, il faut reconnaître les orifices uretéraux, qui sont le meilleur point de repère, particulièrement pour la détermination du siège des néoplasmes. On sait en effet combien les tumeurs sont fréquentes aux alentours des uretères et quelle importance pratique peut avoir la constatation de ce siège.

Pour chercher les orifices uretéraux on peut se servir du cystoscope sur la convexité, n° II, figure 32, mais le cystoscope ordinaire n° I permet, lui aussi, de faire cet examen.

Il suffit, le bec de l'instrument regardant en bas, de se placer au niveau du col ; on pousse alors le cystoscope à une profondeur de 2 cent. 1/2 et on le tourne sur lui-même de manière à lui faire décrire un quart de cercle. On tâtonne alors un peu en dirigeant le prisme tantôt légèrement à droite ou à gauche, tantôt en l'approchant ou en l'éloignant de la paroi vésicale, tantôt enfin en enfonçant un peu plus ou un peu moins le cystoscope, et on arrive ainsi généralement à découvrir l'orifice oblique de l'uretère.

Dans certaines vessies irrégulières, cette manœuvre ne suffit pas et il faut tâtonner un peu en abaissant ou en relevant le manche de l'instrument. Parfois je me suis bien trouvé, dans ces cas difficiles, soit d'injecter un peu plus de liquide dans la vessie, soit encore d'en retirer un peu. Dans d'autres cas, si on ne trouve pas un uretère, on va chercher l'autre et on revient à la recherche du premier dans le point symétrique de la vessie. Cet examen nécessite d'ailleurs de la méthode et de la patience, car il arrive souvent que le jet d'urine sortant d'un orifice uretéral, jusque-là invisible, vient en indiquer le siège ; parfois encore, on peut provoquer la sortie de l'urine de l'uretère en priant un aide de presser sur ce conduit à travers la paroi abdominale.

Les régions uretérales une fois trouvées on cherchera la tumeur en arrière d'elles, sur le bas-fond, et en avant au niveau du trigone, jusqu'à ce que l'apparition d'un croissant rouge sombre dans le champ de l'instrument avertisse qu'on est près du col. Il ne faut pas confondre ce croissant, parfois un peu irrégulier, formé par le col, avec une tumeur ; il suffit d'être prévenu pour éviter l'erreur. Lorsque toute la paroi postérieure a été bien explorée, on procède à l'examen des régions latérales, puis de la paroi antérieure, en se dirigeant méthodiquement d'avant en arrière dans l'exécution des mouvements que j'ai décrits plus haut. Dans certains cas, le miroir endoscopique étant dirigé en haut pour voir la paroi antérieure de la vessie, il arrive qu'on ne distingue rien, alors même que le liquide est clair ; c'est qu'alors il y a trop de liquide dans la vessie, et que l'instrument est trop éloigné de la paroi distendue ; il suffit d'ouvrir un instant le robinet du cystoscope pour que la vision devienne distincte.

Lorsqu'on a ainsi méthodiquement exploré la vessie avec le cystoscope ordinaire on a presque toujours aperçu le néoplasme, car il ne reste plus que deux petites régions inaccessibles à cet appareil ; ce sont, comme je l'ai déjà indiqué, la partie du col qui forme le contour de l'orifice et une petite région du fond de la vessie. C'est alors que les cystoscopes II et III permettront, s'il est nécessaire, d'explorer ces régions.

Il reste, une fois qu'on sait regarder, à bien se rendre compte de ce que l'on voit. Il est de toute nécessité, en effet, d'apprendre à bien interpréter les images cystoscopiques.

Je crois utile, pour ne pas scinder l'étude de la cystoscopie, de donner ici cette partie du diagnostic physique qui devrait, à la rigueur, figurer au chapitre suivant.

Diagnostic différentiel des tumeurs vues au cystoscope. — Dans presque tous les cas il est facile de faire au cystoscope le diagnostic des tumeurs de la vessie. Plusieurs circonstances que nous allons rapidement passer en revue peuvent cependant prêter à l'erreur.

Le *col de la vessie* normale offre, ainsi que je l'ai dit, l'apparence d'une tuméfaction bosselée et régulière. Cette image, que j'ai décrite plus haut, peut en imposer lorsqu'on n'a pas l'habitude du cystoscope. On évite facilement cette erreur en constatant que le croissant existe aussi bien en haut qu'en bas, à droite et à gauche ; il faut donc, par une bonne orientation préalable, s'assurer si l'instrument se trouve au niveau du col dont toute la circonférence se reflétera successivement dans le miroir sous l'apparence normale qu'on devra connaître.

Le *prolapsus de la muqueuse urétérale* peut tromper dans certains cas. Il existe alors une saillie conique qui peut en imposer pour un néoplasme, surtout lorsqu'on ne distingue pas l'orifice qui se trouve au sommet du cône. L'apparence peut être vraiment trompeuse, et, à ce propos, Fenwick (1) raconte qu'il eut beaucoup de peine, dans un cas de cystite hémorrhagique, à dissuader un pra-

(1) Fenwick. *Loc. cit.*, p. 94.

ticien d'extirper un prolapsus urétéral que ce dernier avait découvert au cystoscope, et qu'il prenait pour une tumeur. Il n'est pas rare de rencontrer dans les examens cystoscopiques de la vessie normale un cône urétéral plus ou moins prononcé, mais le diagnostic s'établit facilement par trois caractères principaux : 1° le siège précis de la tuméfaction dans l'angle postéro-latéral du trigone ; 2° la présence, au sommet du cône, d'un orifice qui laisse écouler l'urine par jets intermittents ; 3° les contractions plus ou moins rythmiques du cône.

Les *replis de la muqueuse de la vessie* peuvent prendre, lorsqu'ils sont vus de profil, l'apparence d'une tumeur papillaire, mais dans ce cas l'erreur est facile à éviter. Il suffit en effet, pour que l'apparence trompeuse disparaisse, de placer l'instrument de manière à voir les plis en face au lieu de les regarder par le côté et de profil.

Les *caillots* sanguins se reconnaissent en général facilement à leur aspect bien connu, à leur couleur rouge et à leur mobilité, car l'irrigation les déplace ; mais, lorsqu'il s'agit de caillots décolorés et en partie adhérents à la paroi, le diagnostic peut devenir malaisé. Il faut dans ce cas observer le point suspect en changeant la direction du miroir, faire au besoin un large lavage de la vessie et introduire de nouveau le cystoscope ; parfois même, on est obligé de refaire un nouvel examen, à quelques jours d'intervalle, pour s'assurer si la tumeur soupçonnée conserve le même siège et la même apparence.

Dernièrement j'ai examiné un des malades du service de M. Guyon, chez lequel une hématurie spontanée faisait supposer un néoplasme de la vessie. Depuis 6 mois déjà ce malade urinait constamment du sang sans éprouver aucune souffrance, sans même que son état général se fût altéré. Le cathétérisme avec la sonde molle donnait les caractères de l'hématurie terminale, mais le palper hypogastrique, combiné au toucher rectal, ne donnait aucun renseignement précis. J'ai pratiqué l'examen endoscopique en pleine hématurie et par l'irrigation continue je suis facilement arrivé à rendre le liquide suffisamment clair : sur la paroi postérieure, un

peu au delà et en dedans de l'uretère gauche, je vis, attaché à la paroi par un pédicule étroit, un corps allongé, un peu bosselé, blanc rosé, qui me parut être un caillot; je n'arrivais pourtant pas à le détacher de la paroi avec l'irrigation continue; et, comme j'avais quelques doutes, je lavai la vessie à grande eau. Après le lavage je pratiquai un nouvel examen cystoscopique, et je constatai que le caillot s'était détaché, et que de temps en temps le remous du liquide produit par l'irrigation continue le ramenait au-devant de l'instrument. Il me fut impossible dans ce cas de déterminer exactement la source de l'hémorrhagie, car la vessie devint trop intolérante pour me permettre de continuer l'examen. Cependant, je pus me convaincre qu'il s'agissait bien d'un saignement vésical, car d'un point de la paroi, que je ne puis préciser, était parti un jet de sang qui se présenta d'abord sous l'apparence de filaments rouges, mais disparut bientôt par diffusion en se mélangeant au liquide de la vessie.

Le *lobe moyen de la prostate* se distingue bien au cystoscope des tumeurs vésicales par son siège anatomique précis et parce qu'il forme une saillie sessile recouverte d'une muqueuse gris rosé normale. C'est sous cet aspect, il est vrai, que se présentent les myômes de la vessie, mais ceux-ci ne peuvent être reconnus que lorsqu'ils siègent loin de la prostate : si ces tumeurs siégeaient dans la région prostatique, l'examen à l'œil nu lui-même, et pièces en main, ne permettrait pas de les distinguer d'une hypertrophie de la prostate.

Les *tumeurs incrustées* peuvent être prises pour des calculs et l'erreur inverse peut aussi être commise. On comprend, d'après ce que nous avons dit au chapitre de l'Anatomie pathologique sur la rareté des incrustations dans les tumeurs, combien la première erreur doit être rare. Elle fut commise une seule fois à ma connaissance, dans un cas où Fenwick reconnut sa méprise à un second examen pratiqué un mois après le premier, lorsqu'il constata que la tumeur avait grossi et acquis des caractères plus nets.

Je ne parlerai pas du diagnostic entre les *calculs* et les tumeurs non incrustées, la confusion me paraissant impossible entre ces deux affections.

Les *cystites* peuvent aussi prêter à des interprétations erronées, surtout lorsque, comme dans les cystites tuberculeuses, on peut rencontrer à la fois des surfaces ulcérées et des végétations papillaires : dans certains cas la difficulté de l'interprétation peut être telle que le cystoscope ne permet pas de la résoudre et que l'on ne peut arriver alors au diagnostic que par l'étude soigneuse des symptômes et l'examen bactériologique. A côté de ces cas, dans lesquels la cystoscopie peut n'être d'aucune utilité, il en est d'autres où le diagnostic ne peut être établi que grâce à elle. Je citerai à ce sujet l'exemple démonstratif du malade de l'observation 28. Ce jeune homme, âgé de 29 ans, avait eu, trois ans avant son entrée dans notre service, une blennorrhagie qui se compliqua de cystite hématurique. A la suite du traitement qui fut institué alors, l'écoulement de sang s'arrêta, mais les symptômes de cystite persistèrent avec des alternatives d'amélioration et d'aggravation. De temps en temps le malade urinait un peu de sang, et sentait toujours redoubler alors les douleurs qui accompagnaient les mictions. L'état général du malade n'était pas très satisfaisant ; il avait maigri un peu et présentait en somme l'apparence d'un tuberculeux. On chercha les bacilles de Koch et on constata que l'urine n'en contenait pas ; mais malgré cet examen négatif le diagnostic, encore douteux, penchait vers la tuberculose, lorsque je fis l'examen cystoscopique de la vessie. J'aperçus alors en arrière de l'uretère droit un gros polype papillaire, d'apparence villeuse. Peu de jours après, M. Guyon pratiqua la taille hypogastrique et extirpa la tumeur. Ce malade guérit bien.

Les *varices de la vessie* existent très rarement à l'état de lésion isolée, on en connaît néanmoins plusieurs cas. M. Guyon a opéré un jour un malade chez lequel, une fois la vessie ouverte, on ne voyait qu'un paquet variqueux auprès du col. Dans cette affection, l'examen cystoscopique est d'autant plus précieux que la clinique usuelle ne peut nous conduire à un diagnostic certain. A ce sujet je citerai une intéressante observation de M. Boisseau du Rocher (1). Chez

(1) Boisseau du Rocher. *Ann. des mal. des org. gén.-ur.*, 1890, p. 91.

une malade de M. Péan, le diagnostic le plus probable, à peu près certain, paraissait être : tumeur de la vessie. « L'examen mégaloscopique ne nous montra pas trace de tumeur, mais, par contre, nous fit voir des vaisseaux variqueux saillants. Les plus fines ramifications formaient aux extrémités des plus gros vaisseaux, de véritables pinceaux hémorrhagiques. Un raclage fut fait par M. Péan, et la malade est aujourd'hui guérie. »

Les *hématuries d'origine rénale* peuvent être diagnostiquées au cystoscope lorsqu'on voit le sang sortir par l'orifice d'un uretère. Nitze, Fenwick et Chevalier rapportent des cas de diagnostic difficile où le problème fut ainsi résolu en faveur d'une hémorrhagie d'origine rénale. J'ai pu moi-même faire dans trois cas différents ce diagnostic cystoscopique, alors que les autres symptômes étaient insuffisants à préciser le siège de l'hémorrhagie. A la page 195 j'ai rapporté l'observation d'un de ces malades. Dans le second cas il s'agissait d'un homme de 38 ans, tuberculeux, dont le rein droit était un peu augmenté de volume ; ce malade avait une hématurie presque constante qui ne s'accompagnait pas de phénomènes douloureux et me paraissait être d'origine rénale à cause de l'augmentation de volume du rein. L'examen cystoscopique leva tous les doutes puisqu'il me fit voir très clairement l'urine sanglante qui jaillissait de l'uretère droit. Le diagnostic de la source du saignement n'était donc plus douteux ; mais le cystoscope me donna encore un renseignement intéressant, en me montrant que l'urine du rein gauche était trouble et que la vessie ne présentait que des lésions insignifiantes. La constatation de la purulence des urines du rein qui ne saignait pas était dans ce cas de la plus grande importance, car elle me révéla une lésion du rein gauche que rien ne pouvait faire soupçonner, et qui était suffisante pour écarter toute idée d'intervention opératoire par la néphrectomie du côté opposé.

Le troisième cas d'hématurie rénale que j'ai diagnostiqué au cystoscope est fort instructif. Un malade, qui actuellement encore se trouve dans nos salles, avait présenté, il y a déjà quatre ans, une hématurie avec tous les caractères de spontanéité et d'indolence des hématuries néoplasiques. A plusieurs reprises, et avec des inter-

valles variables, ces hématuries se renouvelèrent et le saignement ayant acquis une grande intensité le malade entra à Necker au mois d'octobre 1891. A ce moment l'hématurie était très abondante et je dus pratiquer l'aspiration des nombreux caillots que la vessie contenait.

L'évacuation ayant fait cesser l'hématurie, je pratiquai un premier examen cystoscopique qui me fit voir quelques colonnes et quelques petites cellules vésicales, mais point de néoplasme. Pourtant l'hématurie, qui avait présenté très nettement les caractères de l'hématurie terminale, nous faisait penser à une tumeur de la vessie. Notre malade partit de l'hôpital et rentra une quinzaine de jours après en perdant abondamment du sang ; je fis alors, pendant l'hématurie, un nouvel examen cystoscopique pour voir si les uretères saignaient, mais la vessie était trop intolérante et je ne pus rien voir qui me permît de faire le diagnostic, car le malade se plaignait pendant l'examen de violentes douleurs et d'envies impérieuses d'uriner. L'hémorrhagie continua très abondante et M. Guyon constata lui-même son caractère terminal.

D'un autre côté, si la vessie paraissait ne pas avoir des parois épaissies le malade n'éprouvait aucun symptôme rénal et l'examen physique des reins démontrait que ces organes n'étaient pas augmentés de volume. Dans ces conditions M. Guyon décida d'opérer le malade en prenant toutefois la précaution, avant de faire la taille, d'examiner encore une fois la vessie au cystoscope pendant que le malade serait endormi. Mon maître me confia cet examen et, le malade étant déjà sur la table d'opérations, je vis, de la manière la plus nette, et M. Guyon avec moi, que le sang provenait de l'uretère droit ; lorsqu'on pressait sur le trajet abdominal de l'uretère on constatait que le sang sortait par l'orifice de l'uretère droit. Cette observation démontre l'utilité des examens cystoscopiques répétés et elle nous enseigne fort bien que, lorsqu'on soupçonne une hématurie d'origine rénale, il est *nécessaire de pratiquer l'examen pendant une période hématurique* parce que, alors, on aura des chances de surprendre le saignement de l'uretère.

Diagnostic des caractères propres au néoplasme. — La constatation de l'existence même du néoplasme est presque toujours aisée avec le cystoscope ; la difficulté commence lorsqu'il s'agit de préciser les particularités de la tumeur; cette partie du diagnostic demande chez le chirurgien une certaine habitude de l'instrument.

Le *siège* exact du néoplasme doit toujours être déterminé ; pour ne pas se tromper dans cette détermination il faut bien s'orienter dans la vessie. Il faut d'abord bien reconnaître la situation du col, ce qui est facile à faire : ensuite déterminer celle des orifices uretéraux. Lorsqu'on est en possession de ces points de repère, le problème de la détermination du siège de la tumeur ne demande plus qu'un peu d'attention.

Je crois inutile d'insister à nouveau sur la fréquence relative des néoplasmes dans les différentes régions et sur l'importance extrême de bien connaître leurs rapports avec l'embouchure des uretères. A ce dernier point de vue, il est nécessaire, lorsque la tumeur se trouve aux alentours d'un uretère, de bien observer l'écoulement de l'urine rénale qui peut donner deux ordres de renseignements de la plus haute importance.

Normalement l'urine coule des uretères par petits jets saccadés qui se renouvellent à peu près toutes les demi-minutes ; lorsqu'une tumeur comprime un uretère et qu'il existe de l'hydronéphrose l'écoulement de l'urine devient continu (1). D'un autre côté, on comprend l'utilité d'examiner avec soin les qualités du liquide qui sort par les orifices uretéraux pour établir le diagnostic des complications rénales.

Le *volume* des tumeurs est difficile à préciser avec les cystoscopes à lumière directe ; c'est à ce sujet que l'on commet les plus grosses erreurs. On comprend les difficultés de cet examen lorsqu'on sait que tous les objets qu'on regarde au cystoscope paraissent plus grands lorsqu'ils se trouvent près de la fenêtre du prisme et plus petits lorsqu'ils en sont éloignés. Pour bien apprécier le volume d'une tumeur il faut l'examiner en plaçant l'instrument à des dis-

(1) Max Nitze. Soc. de méd. int. de Berlin. *Bulletin Médical*, 1890, p. 1158.

tances variables et sous des incidences diverses ; on arrive ainsi à acquérir une certaine habitude de l'appréciation de la grandeur réelle des tumeurs, et à ne pas commettre d'erreurs, surtout à propos des tumeurs moyennes ou petites. Quand il s'agit de très grosses tumeurs, on n'arrive pas à une précision aussi grande, parce que, comme toute la masse néoplasique n'est pas vue à la fois, il faut pour en avoir le volume total, combiner les images successives que l'on en obtient. Cependant, même dans ce cas on arrive à une précision suffisante.

L'appréciation de *la forme* de la tumeur et surtout de ses rapports avec la paroi vésicale, de son caractère pédiculé, sessile ou infiltré, est d'une importance extrême. Je n'ai pas besoin d'insister sur l'intérêt pratique de ces notions. Ce diagnostic cystoscopique est toujours délicat, et prête parfois même à l'erreur.

Les petites tumeurs villeuses, finement pédiculées, sont faciles à reconnaître ; leurs franges nagent dans le liquide et montrent admirablement tous les détails de leur structure, surtout lorsqu'elles sont agitées par le remous de l'irrigation continue. Parfois le courant, en déplaçant la tumeur, permet de voir très nettement son

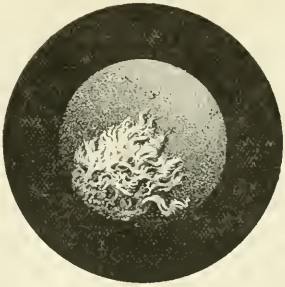

Fig. 42. — Epithelioma villeux vu au cystoscope.

pédicule. Ce fut le cas de la petite tumeur représentée dans la figure 42 (obs. n° 50). Chez ce malade, le diagnostic avait déjà été fait par l'examen microscopique d'un fragment de tumeur détaché pendant les lavages. Avec le cystoscope irrigateur je pus le mieux pré-

ciser. On voyait en effet quatre néoplasmes, le plus gros, sessile, situé sur le côté gauche et antérieur du col, était constitué par une touffe de villosités implantées sur la paroi vésicale par une large base; un autre néoplasme se trouvait dans le bas-fond, un peu au delà de la ligne inter-uretérale et plus près de l'uretère droit que de l'uretère gauche ; la troisième tumeur, que représente la figure 42, siégeait en arrière et à droite de l'uretère droit ; elle était villeuse et attachée à la muqueuse par un pédicule assez large. Une quatrième tumeur, pas plus grosse qu'un pois ; formait un petit lobule détaché à l'extrémité supérieure de la tumeur principale située près du col.

Dans la figure 43, j'ai fait représenter une curieuse forme de tu-

FIG. 43. — Petite tumeur lisse munie d'un très long pédicule (épithéliale typique).

meur pédiculée, dont le long pédicule lisse supportait une extrémité légèrement renflée. Cette observation, qui est extrêmement rare, a déjà été mentionnée page 56.

Dans d'autres cas le diagnostic est plus difficile, comme chez le malade qui portait la tumeur représentée dans la fig. 44. L'examen endoscopique nous fit voir chez lui un petit papillome villeux et une autre tumeur plus grosse, marronnée, située tout près de l'uretère droit. Chez ce malade nous n'avons pu déterminer d'une manière précise l'existence ou l'absence d'un pédicule ; et, pendant l'opération, que pratiqua M. Guyon, on se trouva en présence d'un petit épithélioma, dont le pédicule avait un demi-centimètre de largeur.

L'épaisseur des néoplasmes sessiles est difficile à déterminer avec le cystoscope; pour y arriver Fenwick recommande de distendre la vessie avec du liquide, ce qui fait voir la tumeur aussi étalée que possible, et de retirer ensuite une certaine quantité du

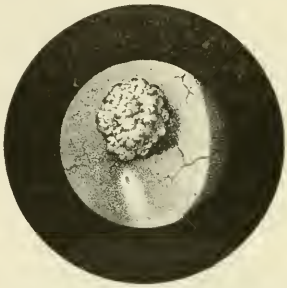

Fig. 44. — Tumeur marronnée à pédicule large; épithélioma lobulé.

liquide injecté pour permettre à la tumeur de revenir sur elle-même.

La *nature histologique du néoplasme* est un des caractères les plus importants à déterminer; mais, en dehors de quelques cas déterminés, la cystoscopie ne peut nous donner à cet égard que des probabilités. J'ai déjà insisté, à propos de l'anatomie pathologique, sur le défaut de concordance qui existe entre la forme macroscopique des néoplasmes et leurs caractères histologiques. Le diagnostic de la nature d'une tumeur de la vessie est souvent impossible, même pendant l'opération lorsqu'on a la tumeur sous les yeux; la cystoscopie ne saurait naturellement nous éclairer davantage : ce n'est pas elle qui se trouve en défaut sur ce point. Dans quelques cas pourtant elle peut fournir des présomptions de réelle valeur.

Je ne saurais, sans répéter ce que j'ai dit dans la partie anatomique de ce livre, revenir ici sur les caractères macroscopiques des tumeurs, car le cystoscope nous donne en somme des images analogues à celles que nous percevons à l'œil nu. Je me bornerai donc à quelques indications sommaires.

Lorsqu'une tumeur est villeuse et que son pédicule est mince,

on a des probabilités pour se trouver en présence d'un polype bénin. Si au contraire, les villosités semblent s'élever à la surface d'une masse solide, on peut penser plutôt à un épithélioma ; ce dernier diagnostic sera tout à fait certain lorsqu'on voit une masse lobulée, avec les bosselures et les anfractuosités caractéristiques du cancer (planche IV).

Dans d'autres cas, le diagnostic est plus difficile; c'est ainsi que dans le cas de la figure 44 le doute était permis entre un polype bénin et un épithélioma. Pourtant la surface framboisée de cette tumeur et la largeur de son attache à la paroi vésicale étaient de nature à faire penser plutôt à un épithélioma qu'à une tumeur typique. Dans ce cas, l'examen histologique démontra plus tard qu'il s'agissait d'un épithélioma lobulé.

On pourrait encore prendre pour une tumeur papillaire la surface ulcérée et déchiquetée d'un cancer ; mais dans le cancer les villosités sont plus larges, plus irrégulières ; elles présentent de plus un aspect nécrotique, grisâtre qui n'a rien de cette apparence, spéciale aux polypes villeux, par laquelle ceux-ci rappellent certaines plantes marines, arborescentes, couleur de rose.

Quoique rares les petits *kystes de la vessie* peuvent être diagnostiqués par le cystoscope. Fenwick cite un cas où ce diagnostic fut possible et j'ai pu moi-même, dans un autre cas, très bien voir ces petits kystes. Au cystoscope, on voyait, sur la partie postérieure du trigone, et un peu au delà de cette région, dans le bas-fond, quelques petites élevures hémisphériques, de couleur grisâtre, qui ne pouvaient être que des kystes glandulaires ; parmi ces petites tumeurs, une surtout, un peu plus grosse qu'un pois, offrait une apparence très caractéristique. Par une précaution nécessaire lorsqu'on veut bien voir au cystoscope des objets ne faisant qu'un léger relief à la surface muqueuse, je fus obligé, pour bien me rendre compte de ce que je voyais, d'incliner mon instrument de manière à voir en raccourci la paroi vésicale : cette petite manœuvre me permit de voir le profil des kystes.

La *multiplicité des néoplasmes* de la vessie est si fréquente, qu'elle est, comme l'on sait, un des traits saillants de leur histoire

clinique. Lorsqu'on pratique l'examen endoscopique chez un malade atteint de néoplasmes vésicaux, il faut ne pas se contenter (en dehors des cas exceptionnels où la vessie est très irritable), d'avoir constaté la présence d'une tumeur ; on doit toujours se rappeler qu'il peut en exister d'autres et que, pour faire un diagnostic complet, toute la vessie doit être soigneusement explorée.

B. — *Uréthro-cystoscopes à lumière externe.*

C'est à Grünfeld que revient le mérite d'avoir repris en le modifiant l'instrument délaissé de Désormeaux ; c'est lui qui sépara du tube endoscopique la source lumineuse qu'il remplaça par l'usage du miroir frontal. Ce dispositif, qui permet de mieux voir, fait de l'uréthro-cystoscope un véritable instrument de diagnostic et de traitement. D'autres modèles d'uréthro-cystoscopes, comme ceux de Leiter et de Casper, présentent la disposition primitive de l'appareil de Désormeaux, avec des modifications importantes (1).

Tous ces appareils consistent en un tube rectiligne ou coudé, qui présente à son extrémité (fig. 45) ou au niveau de sa coudure une fenêtre libre ou fermée par une glace (fig. 46 et 48).



FIG. 45. — Endoscope de Grünfeld muni de son mandrin.

Avec un mandrin, on introduit le tube à travers l'urèthre, on applique la fenêtre terminale de l'instrument sur le point que l'on veut regarder et on projette sur ce point les rayons lumineux.

Pour l'examen chez l'homme, on se sert de tubes dont le diamètre varie du n° 18 au n° 26 de la filière Charrière, et lorsque le cathétérisme est un peu difficile, on emploie les instruments à bec recourbé en forme de béquille. Chez la femme on se sert de tubes plus larges et dont la longueur, beaucoup moindre, ne dépasse pas 10 centimè-

(1) Je ne décrirai pas l'endoscope d'Oberländer, car cet instrument, déjà si peu utile pour l'urèthre, n'est pas applicable à la vessie.

tres : on perd ainsi beaucoup moins de rayons lumineux et on peut voir à la fois une plus grande étendue de la paroi vésicale.

Lorsque la fenêtre de l'instrument est ouverte on se sert pour l'introduction d'un mandrin qu'on retire lorsqu'on veut regarder ; si la vessie contient du liquide, celui-ci s'écoule par l'instrument qui représente en somme un cathéter rectiligne ou coudé, et la paroi vésicale est vue directement, appliquée sur l'ouverture terminale du tube. Cette disposition est avantageuse pour le traitement local

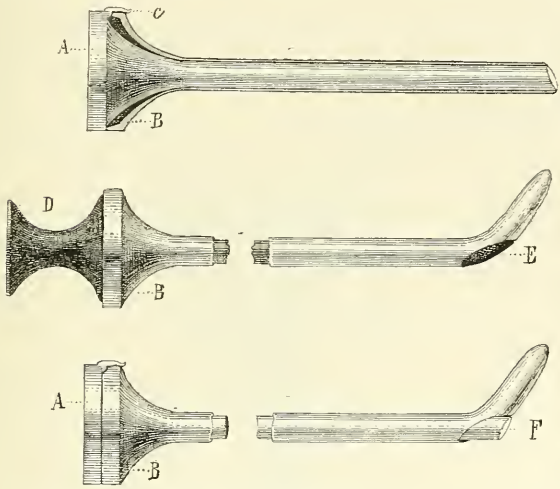

Endoscope uréthro-cystique de Janet.

FIG. 46 — A, tube intérieur muni d'une glace à son extrémité. B. tube extérieur. C, clamp pour fixer les deux tubes.

FIG. 47 — Endoscope coudé qu'on introduit avec le mandrin D qui bouche la fenêtre E. Le mandrin étant retiré on le remplace par le tube muni d'une glace. Fig. 48 A.

ou pour enlever par exemple des fragments d'une tumeur ; mais elle se prête difficilement aux recherches que nécessite l'exploration vésicale : il faut en effet, toutes les fois que l'on veut enfoncer davantage le tube, introduire le mandrin, pour changer de place, et le retirer de nouveau pour regarder.

Lorsque la fenêtre du tube est fermée par une glace, on peut exa-

miner la vessie, même lorsqu'elle contient du liquide, et on peut explorer facilement ses différentes régions.

Dès 1865, Cruise avait eu l'idée d'introduire dans un tube extérieur perforé, un autre tube concentrique dont l'extrémité était fermée par une glace, mais Cruise adaptait sa sonde endoscopique à un appareil analogue à celui de Désormeaux. Dernièrement Janet (1) a repris cette idée et a fait construire un appareil composé de deux endoscopes de Grünfeld engainés l'un dans l'autre : cet appareil composé présente ainsi à la fois les avantages du système à éclairage séparé de Grünfeld et ceux d'un système où s'associent sur le même instrument, le tube perforé et le tube fermé par une glace. Les figures 46, 47 et 48 représentent l'endoscope uréthrocystique de Janet.

Je mentionnerai encore, parmi les tubes endoscopiques, celui

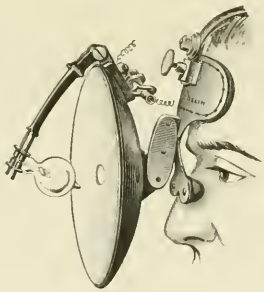

Fig. 49. — Miroir frontal de Clar modifié par Collin.

que Grünfeld a fait construire pour examiner la paroi antérieure de la vessie chez la femme. Sur la paroi antérieure du tube se trouve une large ouverture recouverte par une glace, et, dans l'intérieur du tube, un miroir incliné à 45° réfléchit les images dans le sens de l'axe de l'appareil.

Il existe trois systèmes principaux pour l'éclairage à lumière externe.

(1) Janet. *Ann. des mal. des org. gén.-ur.*, 1891, p. 627.

1° Système de Grunfeld (1). — Au début, cet auteur se servait de la lumière solaire dont les rayons étaient concentrés par un miroir frontal. Aujourd'hui, on substitue au miroir des photophores, qui coiffent l'opérateur, et portent une lampe électrique sur leur portion frontale. La figure 49 représente le miroir frontal de Clar, dont Collin a modifié le système d'adaptation à la tête, en substituant des ressorts en acier au ruban s'attachant par une boucle.

2° Le panélectroscope de Leiter (2) est représenté dans la figure 50. L'embout T entre à frottement dans le tube endoscopique. Le bouton S fait monter ou descendre la lampe électrique L, dont

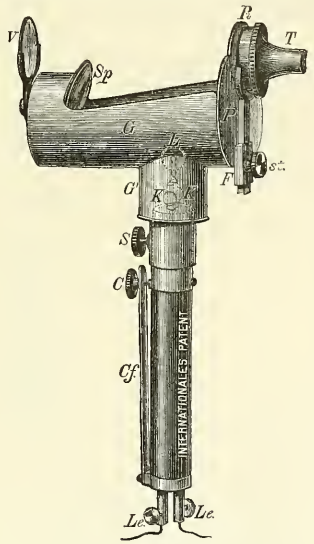

Fig. 50. — Panélectroscope de Leiter.

les rayons sont réfléchis par le miroir Sp dans l'intérieur de l'endoscope. L'opérateur regarde par la glace V et il lui suffit de presser

(1) Grunfeld. *Ueber Cystokopie*. Wien, 1889.
(2) Leiter. *Neue Beleuchtungsapparate*. Wien, 1889.

avec le pouce le bouton C pour allumer la lampe. Cet appareil très ingénieux ne permet cependant pas de voir aussi facilement que le précédent, et il a en outre le grand désavantage de ne pouvoir être utilisé pour le traitement.

L'électroscope de Casper est représenté dans les figures 51 et 52. Un manche de caoutchouc vulcanisé fig. 52 présente à son extrémité inférieure deux petites tiges destinées à recevoir les fils conducteurs. Par le contact C, on peut ouvrir ou fermer le courant à volonté. A la partie supérieure de la tige, se trouvent fixés la plaque en métal

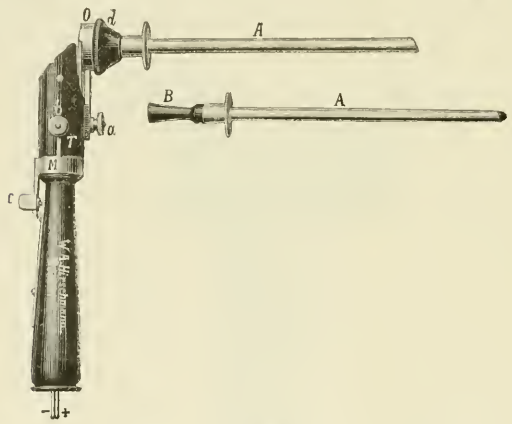

Fig. 51. — Electroscope de Casper. A A, tubes endoscopiques ; B, mandrin ; C, bouton pour établir la communication avec la pile ; M, plaque métallique ; *b*, lampe ; O, virole sur laquelle se visse la pièce *d* qui s'assemble par emboîtement avec les tubes endoscopiques.

M avec l'infundibulum T ; à la plaque se trouve vissée une lampe à incandescence dont le pouvoir éclairant est intense.

Dans l'infundibulum T, au-dessus de la lampe et de la plaque métallique M, est placé l'appareil optique, qui consiste en une lentille convexe, doublée d'un prisme qui réfléchit la lumière directement en avant, vers les différents spéculums qui servent à l'examen, de façon à éclairer toute leur surface interne. L'ajustement des pièces A, à la place O, est arrangé de telle sorte qu'une de ces

pièces étant adaptée, la lumière tombera toujours directement sur la place que l'on veut observer, sans qu'il soit besoin d'aucune autre modification. L'adaptation des différentes pièces est si facile qu'on peut la faire même pendant le fonctionnement de l'appareil.

Pour que la lampe donne une lumière intense, claire, régulière,

FIG. 52. — Electroscope de Casper.

Cette figure montre séparément le manche, la lampe électrique et l'appareil optique auquel s'adapte en O le tube uréthral A, de la figure 51.

et sans aucun rayonnement calorique, il faut employer une batterie de huit éléments (zinc, charbon et acide chromique).

L'appareil optique permet de s'approcher du pavillon O, au moins jusqu'à 2 centim. de distance, ce qui n'est pas possible avec les autres instruments réflecteurs.

L'électroscope de Casper présente le grand avantage de montrer toujours bien éclairée la surface qu'on examine sans qu'il soit besoin de tâtonner comme avec le miroir frontal ; pour les démons-

trations d'un cours cet instrument est très utile. Le désavantage de l'appareil consiste en ce qu'avec lui le traitement topique se fait difficilement, le prisme optique se salissant en effet très facilement avec les pinceaux qu'il faut employer pour ce traitement.

Exploration des tumeurs de la vessie par la cystoscopie à lumière externe. — Le tube endoscopique est introduit par la manœuvre du cathétérisme rectiligne, s'il est droit, ou par le procédé ordinaire, lorsqu'il est coudé. On applique ensuite la fenêtre recouverte d'une glace, de l'instrument, sur les différents points de la vessie et on dirige les rayons lumineux de manière à éclairer l'extrémité du tube : pour bien voir, il faut que la glace touche le point même qu'on veut regarder, ou qu'elle en soit au moins très peu éloignée ; lorsqu'elle vient à se salir, on peut la frotter légèrement sur les parois mêmes de la vessie. On peut aussi, en appliquant directement la glace sur un néoplasme saignant, l'observer très bien. Il est toujours préférable, lorsque la vessie est sale, de faire un lavage préalable. Si on fait usage d'un instrument fenêtré, il faut, après qu'on a retiré le mandrin qui sert à l'introduire, essuyer la surface de la vessie avec des petits tampons d'ouate montés sur des pinces ou sur de longues et minces tiges de bois.

Après l'introduction de l'instrument dans la vessie, le mieux est d'atteindre le bas-fond par un mouvement de rotation approprié. On essaye alors de se rendre compte de l'aspect uniforme de la muqueuse vésicale dans toutes ses parties en apportant le plus grand soin à cet examen, car la constatation de cette uniformité est de la plus grande importance pour le diagnostic des tumeurs ; si on aperçoit un point dont la coloration contraste avec celle du reste de la muqueuse, il faut s'y arrêter et y porter toute l'attention de l'examen. On apprécie ensuite le relief et les différents caractères de la tumeur. On ne peut que très rarement voir en entier une tumeur de la vessie avec le cystoscope de Grünfeld, parce que le champ de l'instrument, réduit à la largeur de sa fenêtre, est trop petit. Comme on le fait pour les polypes de l'urèthre, il faut toujours placer l'instrument de manière à avoir à la fois dans le

champ, la tumeur et un croissant de la cavité vésicale ; on déplace ensuite l'instrument de manière à observer successivement toute l'étendue de la tumeur, et, en combinant les images, on se rend très bien compte de la forme et du volume du néoplasme. Il est toujours utile de se rendre compte exactement de la place qu'occupe la tumeur par rapport aux uretères. Voici ce que Grünfeld conseille de faire pour trouver les uretères. On introduit l'instrument jusqu'à l'extrémité vésicale de l'urèthre qui donne une image festonnée un peu irrégulière ; en poussant plus loin, on trouve, comme image centrale, une surface jaune entourée d'un liséré rose ; la surface jaune est donnée par l'urine, le liséré, par la muqueuse de l'urèthre ; lorsque le liséré disparaît complètement, c'est que l'instrument est dans la vessie. A ce moment, il faut pousser l'instrument 2 1/2 ou 3 centimètres plus loin, l'incliner en même temps latéralement de 30 à 35°, et relever le bout oculaire vers la symphyse. En observant ces règles on se trouve dans la région des uretères et il suffit alors de très légers mouvements pour trouver les orifices de ces conduits.

Chez l'homme, il faut une grande habitude pour s'orienter dans la vessie avec l'endoscope, mais avec quelque expérience on arrive à bien explorer toute la région du trigone, les orifices uretéraux et le bas-fond, et à reconnaître les néoplasmes qui siègent dans ces régions de la vessie. La meilleure preuve que je puisse donner de l'utilité de cet endoscope sont les nombreux diagnostics rapportés par Grünfeld et par Burckhart (1). Je citerai en outre un fait personnel, celui du malade de l'observation 40, que nous avons examiné M. Janet et moi, avec le cystoscope de Grünfeld. Je soupçonnais chez cet homme un néoplasme de la vessie ; pour parfaire le diagnostic, nous eûmes recours à la cystoscopie en choisissant la lumière externe parce que la vessie, un peu intolérante, ne supportait que difficilement la distension nécessaire à l'examen cystoscopique ordinaire. En arrière et à droite de l'orifice de l'uretère droit se trouvait une tumeur papillaire qui présentait l'aspect reproduit dans la figure 53.

(1) Burckhardt. *Endoscospiche Therapie der Krankheiten der Harnröhre und Blase.* Tübingen, 1889.

On ne pouvait voir, bien entendu, d'une seule fois, toute la tumeur représentée dans la figure; celle-ci a été dessinée en combinant une série d'images obtenues en déplaçant légèrement l'endoscope. Ce procédé recommandé par Grünfeld, donne des résultats très satisfaisants ; ainsi, chez ce malade, lorsque je pratiquai la taille hypogastrique, je trouvai la tumeur exactement telle que le cystoscope nous l'avait fait voir, au double point de vue du siège et de l'apparence du néoplasme.

Chez la femme, la cystoscopie à lumière externe est un procédé

Fig. 53. — Polypes de la vessie vus avec l'endoscope de Grünfeld.

d'examen commode, simple et rapide. Les tubes qu'on emploie sont plus larges et plus courts que ceux en usage chez l'homme, ce qui permet d'explorer à l'aise toute la cavité vésicale. La paroi antérieure elle-même peut être examinée avec l'endoscope à fenêtre et à miroir de Grünfeld, dont nous avons parlé page 258. D'un autre côté, nous avons vu, à propos de la cystoscopie à lumière interne, toutes les difficultés du diagnostic ; mais il ne faut pas croire que la cystoscopie à lumière externe mette toujours à l'abri de l'erreur.

De l'aveu même de Grünfeld, cette méthode peut échouer entre les mains d'un observateur expérimenté. Grünfeld rapporte, à ce sujet, le cas suivant. Il s'agit d'un homme de 46 ans, qui présentait des symptômes de tumeur vésicale. Cette tumeur fut constatée par le cathétérisme, non seulement par Grünfeld lui-même, mais aussi par d'autres chirurgiens compétents. Le diagnostic fut confirmé par l'électro-endoscope et par le cystoscope de Grünfeld. On enleva même, à l'aide d'une anse métallique, des parcelles assez considé-

rables de la tumeur, qui, à l'examen microscopique, présentèrent le caractère d'un papillome. Fort de ce diagnostic, Ultzmann fit la taille hypogastrique et sa surprise fut grande de ne trouver aucune tumeur et seulement quelques petits calculs. Le malade guérit d'ailleurs.

Pour le diagnostic des tumeurs de la vessie, l'endoscopie à lumière externe ne peut rivaliser avec la cystoscopie à lumière interne. Cette dernière est de beaucoup préférable, parce qu'elle donne un champ beaucoup plus vaste et qu'elle permet d'embrasser d'un coup d'œil l'ensemble de la tumeur ; en outre, chez l'homme, le tube endoscopique laisse inexplorée une portion importante de la paroi vésicale que la cystoscopie ordinaire fait bien voir. Lorsque la cystoscopie à lumière interne est applicable, on devra donc toujours lui donner la préférence ; mais il existe des indications précises pour l'application des appareils à lumière externe, ce sont :

1° La trop grande irritabilité de la vessie : lorsque celle-ci ne peut supporter la distension déterminée par l'injection d'au moins 60 ou 80 grammes de liquide.

2° Le saignement assez abondant pour rendre impossible à obtenir, même avec l'irrigation continue, la transparence et la clarté du milieu vésical.

3° Le volume excessif des tumeurs, qui, remplissant la vessie, ne laissent rien voir avec le cystoscope ordinaire. Mais dans ce cas il vaut mieux se passer de l'endoscopie ; le diagnostic se fait très facilement sans y avoir recours.

4° Enfin chez les femmes on peut, dans presque tous les cas, se servir des cystoscopes à lumière externe.

On voit donc que les deux variétés de cystoscopie, à lumière directe et à lumière réfléchie, loin de s'exclure l'une l'autre, présentent chacune leurs indications spéciales, mais, en réalité, la cystoscopie à lumière interne est préférable dans la très grande majorité des cas.

La cystoscopie au point de vue du traitement des tumeurs.

Les raisons qui m'ont engagé, pour ne pas scinder l'étude de la

cystoscopie, à ne pas remettre à un autre chapitre l'étude du diagnostic visuel des tumeurs, me conduisent à donner ici un court résumé du traitement endoscopique des tumeurs de la vessie.

Grünfeld (1) employa le premier l'endoscope pour extirper une tumeur de la vessie à travers l'urèthre normal non dilaté. En 1885, cet auteur, en se servant de son endoscope, découvrit chez une femme une tumeur de la vessie qu'il extirpa en plusieurs séances; cette malade guérit et bientôt le même auteur réussit à employer le même procédé chez l'homme. Dans son livre, publié en 1889, Grünfeld donne les observations de deux hommes et de deux femmes à qui il extirpa des tumeurs à travers le tube endoscopique.

Cette méthode ne s'est pas beaucoup généralisée jusqu'à présent, mais tout récemment Max Nitze (2) vient de publier un important travail sur la chirurgie intra-vésicale au moyen de son cystoscope modifié. Je vais décrire rapidement les procédés de Grünfeld et de Nitze et j'émettrai ensuite mon appréciation sur ces tentatives opératoires.

Extirpation endoscopique des tumeurs vésicales par la méthode de Grünfeld. — En premier lieu il faut, dit Grünfeld, trouver la tumeur à l'aide d'un tube endoscopique droit ou courbe. On dessèche ensuite convenablement avec des tampons d'ouate le champ opératoire, représenté par la fenêtre de l'instrument, et on examine attentivement le néoplasme prolabé dans la lumière du tube. On attaque alors la tumeur avec une anse serre-nœud ou avec des pinces, et on l'extrait par la lumière de l'endoscope. Lorsque la tumeur est molle, on la frotte à plusieurs reprises avec une éponge montée sur une tige et on laisse ensuite les parcelles de la tumeur s'éliminer spontanément avec l'urine par les voies naturelles. Lorsqu'on se sert de l'anse serre-nœud ou des pinces, on peut, dans la même séance, enlever deux ou plusieurs morceaux.

(1) Grunfeld. *Ueber Cystoscopie.* Wien, 1889.
(2) Max Nitze. *Ann. des mal. des org. gén.-ur.*, décembre 1891.

Le nombre de séances, parfois très considérable, dépend de la grosseur de la tumeur.

Extirpation endoscopique des tumeurs de la vessie par le procédé de Max Nitze. — Les figures 54 et 55 représentent le nouveau cystoscope-opérateur de Nitze. Cet instrument se compose :

1° D'un cystoscope spécial qui diffère du cystoscope ordinaire par son calibre un peu plus petit, par une tige plus longue, et par l'indépendance de l'oculaire (*c*) qui, au lieu d'être fixé à la tige, est vissé sur elle et peut ainsi être enlevé.

2° D'un tube cylindrique (*a*) qui glisse sur la tige du cystoscope, et présente, à son extrémité vésicale, une disposition spéciale pour chaque opération, tandis qu'à son extrémité opposée est adapté le mécanisme qui fait fonctionner l'instrument.

L'appareil, dans son ensemble, ne dépasse pas le n° 23 de la filière Charrière. La fig. 54 représente le cystoscope-opérateur, muni d'une pince à mors tranchants, lorsqu'il est fermé pour être introduit dans l'urèthre. Dans cette situation l'élévateur *b*, a été poussé en bas et les branches de la pince sont fermées de façon qu'elles se confondent avec la tige du cystoscope.

Lorsque l'instrument a pénétré dans la vessie on voit distinctement les branches de la pince dont on peut régler les mouvements en poussant plus ou moins l'élévateur *b* (fig. 55).

Rien n'est plus facile, d'après Nitze, que de « saisir les excroissances qui proéminent sur les parois de la vessie, avec les branches tranchantes de la pince, et de les séparer à l'aide de quelques tractions énergiques sur l'élévateur et des mouvements appropriés de tout l'ensemble de l'appareil ». M. Nitze pense que son procédé est surtout indiqué pour opérer les récidives des tumeurs de la vessie : avec le cystoscope-opérateur, on découvre, dès le début, les néoformations, et on peut d'abord les enlever assez complètement, ensuite cautériser énergiquement leur point d'attache. Pour cette dernière partie du traitement, on remplace le tube à pince par un tube spécial, destiné aux cautérisations.

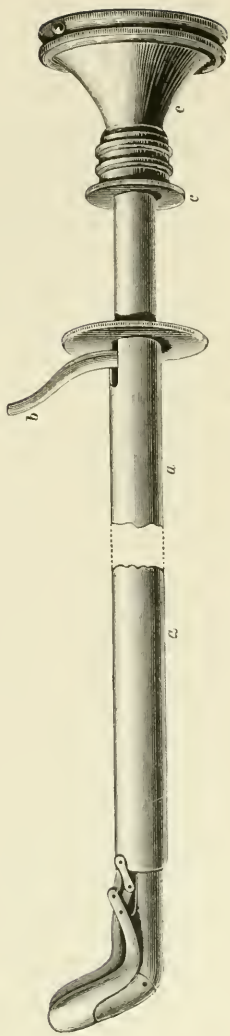

Fig. 54. — Cystoscope opérateur de Nitze fermé.



Fig. 55. — Cystoscope opérateur de Nitze.

En poussant l'élévateur b, la pince a été ouverte.

Appréciation du rôle de la cystoscopie dans les tumeurs de la vessie.

Après l'étude que nous venons de faire de la cystoscopie, nous pouvons, en connaissance de cause, nous rendre compte des services cliniques que nous sommes en droit de demander à cette méthode. Examinons d'abord le rôle que joue la cystoscopie dans le diagnostic ; nous étudierons ensuite les avantages que peuvent présenter les nouveaux procédés de traitement cystoscopique.

La cystoscopie dans le diagnostic des tumeurs. — Il n'est pas douteux que la cystoscopie ait apporté au diagnostic des tumeurs le plus précieux secours, grâce à elle nous découvrons parfois des tumeurs jusqu'alors ignorées ; grâce à elle, presque toujours s'affirme le diagnostic encore douteux d'un néoplasme ; ou encore, lorsque le diagnostic est déjà établi par l'analyse clinique, c'est la cystoscopie qui vient le compléter et le précise singulièrement. Par contre, il est certains cas, où la cystoscopie ne peut rien nous apprendre de nouveau et dans lesquels son application est pour le moins inutile ; chez certains malades même, la cystoscopie peut être dangereuse et ne doit pas être appliquée.

Passons rapidement en revue ces différentes circonstances.

1° Le cystoscope fait reconnaître une tumeur qu'on ne soupçonnait pas. Il existe des tumeurs de la vesssie que ne revèle aucun symptôme apparent et qui restent latentes jusqu'aux dernières périodes de la maladie ; c'est ainsi que certains néoplasmes peuvent passer inaperçus, même dans les services spécialement consacrés aux maladies des voies urinaires, c'est-à-dire après des examens soigneusement faits.

J'ai fait, deux fois, à l'autopsie, la découverte de tumeurs de la vessie chez des malades que je soignais tous les jours à Necker, sans soupçonner leurs néoplasmes (obs. 62 et 66). Un de ces malades même a été opéré par M. Guyon de la néphrotomie, pour une pyonéphrose du rein droit et quiconque a vu mon maître

examiner un malade ne doutera pas que celui-là n'ait été bien exploré. Après la néphrotomie, cet homme vécut encore plusieurs mois et rien ne pouvait faire soupçonner que sa cystite dépendait d'un néoplasme vésical.

Il est évident que si, dans ces cas, nous avions pratiqué l'examen endoscopique des malades, leur néoplasme eût été découvert. Les différents auteurs citent des exemples de malades, chez lesquels le cystoscope, appliqué pour des raisons différentes, a révélé l'existence de tumeurs ignorées. Il m'est arrivé également de trouver une tumeur de la vessie, chez le malade de l'obs. 28, en pratiquant chez lui la cystoscopie pour étudier les lésions de la tuberculose vésicale dont je le supposais atteint.

2° La cystoscopie affirme souvent un diagnostic douteux. Point n'est besoin de démontrer une proposition aussi évidente ; nos observations fourmillent de cas fort démonstratifs à cet égard ; je renvoie d'ailleurs à mon exposé du diagnostic cystoscopique.

3° La cystoscopie précise le diagnostic déjà établi par l'analyse clinique des symptômes et les moyens les plus simples de l'exploration : la sonde molle et le toucher bimanuel. C'est le cas qui se présente d'ordinaire dans notre service et la plupart de nos observations personnelles, ont trait à des malades dont le diagnostic avait été fait avant l'examen cystoscopique.

Nous verrons bientôt comment on arrive, même sans le cystoscope, à un diagnostic de probabilité touchant le volume, le siège, la nature même d'une tumeur ; mais tous ces points si importants du diagnostic sont précisés par la cystoscopie. Seule la nature réelle de la néoplasie peut échapper même à l'examen visuel ; d'ailleurs, nous avons déjà dit les précieux renseignements que le cystoscope donne à ce sujet.

On voit quelles précieuses ressources apporte la cystoscopie au diagnostic des tumeurs ; aussi l'emploi de cette méthode se trouve-t-il indiqué dans presque tous les cas, que le diagnostic de tumeur soit seulement soupçonné ou même déjà établi. Je dis presque tous les cas, parce qu'il existe deux ordres d'exceptions :

1° La cystoscopie ne nous apprend rien de nouveau. C'est le cas

des hématuries assez considérables pour s'opposer, *même avec l'irrigation continue employée actuellement*, à l'exploration de la vessie. J'ai cité plus haut des exemples d'une telle éventualité. C'est encore le cas, lorsque la vessie étant trop irritable pour être distendue et permettre l'examen par la cystoscopie à lumière directe, la tumeur se trouve en même temps placée, chez l'homme, sur la face antérieure de la vessie, qui, comme nous l'avons dit, est inaccessible aux instruments actuels d'endoscopie à lumière externe. C'est là, à la vérité, un cas exceptionnel, et si l'examen cystoscopique était reconnu nécessaire, il ne faudrait pas hésiter à le pratiquer après avoir chloroformisé le malade. Enfin, la cystoscopie est parfaitement inutile lorsqu'on se trouve en présence d'une tumeur que le palper combiné démontre à l'évidence en indiquant son siège. Que peut-on gagner alors à voir le néoplasme? On ne peut que nuire au malade en provoquant une hématurie.

2° Il existe des contre-indications à l'examen cystoscopique. Celles-ci ressortent des dernières propositions; en effet, lorsqu'une tumeur est évidente; lorsque surtout elle est volumineuse, et facilement saignante; lorsqu'elle s'accompagne de cystite; lorsque enfin une opération palliative est décidée pour combattre les douleurs ou l'hématurie *on ne doit pas appliquer le cystoscope*. Je sais bien que, même dans ces cas, on peut voir la tumeur avec l'instrument de Nitze; et que, si cet instrument ne suffit pas, le cystoscope à lumière externe peut le suppléer. Mais, à quoi peut servir un pareil examen, qui non seulement va faire souffrir le malade, mais peut encore aggraver la cystite, et provoquer ou augmenter l'hématurie? On voit bien, avec le spéculum vaginal, les gros cancers de l'utérus; mais, se sert-on pour le diagnostic de cet instrument, lorsque l'envahissement des parois vaginales contre-indique une opération? Pourtant l'application du spéculum aurait dans l'espèce moins d'inconvénients que celle du cystoscope.

Pour résumer cette appréciation du rôle diagnostique de la cystoscopie, je dirai que le cystoscope est un excellent moyen de diagnostic, qui trouve presque toujours son application dans les tumeurs de la vessie; mais, que, comme le dit M. Guyon, il faut, dans certains cas, savoir s'en passer.

La cystoscopie dans le traitement des tumeurs. — L'utilité des opérations cystoscopiques intra-vésicales me paraît incontestable, lorsqu'il ne s'agit que d'extirper un petit fragment de néoplasme destiné à l'examen histologique.

Mais, pour l'extirpation curatrice des tumeurs de la vessie, ces procédés me paraissent absolument insuffisants. Sans parler de la difficulté des manœuvres, je pose en principe que l'extirpation ne pourra jamais être aussi complète que par la taille.

Aujourd'hui, la taille pour les tumeurs n'est plus une opération grave qu'on doive redouter. il me suffirait pour le prouver de rappeler la belle statistique que M. Nitze lui-même m'a envoyée et qu'on trouvera plus loin. D'un autre côté, je ne saurais trop dire combien les extirpations des tumeurs de la vessie doivent être largement faites si l'on veut se mettre en garde contre les récidives. Jamais la cystoscopie ne nous permettra les larges interventions qui sont nécessaires et vers lesquelles tend de plus en plus la chirurgie de l'avenir; au point de vue du traitement radical des tumeurs, les procédés de Grünfeld et de Nitze, s'ils venaient à se généraliser, loin d'affirmer un progrès, ne seraient qu'un recul. Je ne voudrais pas les appliquer même aux plus petites tumeurs, aux mieux pédiculées, à celles dont l'apparence est la plus bénigne ; car c'est surtout dans ces cas que la taille nous offre de sérieuses garanties pour la guérison définitive; et en recourant à ces procédés imparfaits, on expose les malades à une repullulation sur place qu'on peut leur éviter avec d'autres méthodes.

En principe, d'ailleurs, je crois qu'il faudrait, dans la chirurgie des tumeurs malignes, appliquer aux cas les plus simples, les procédés les plus radicaux. J'y reviendrai.

Il me reste, pour en finir avec la chirurgie endoscopique, à parler du traitement palliatif des tumeurs par les cystoscopes-opérateurs. Contre les gros néoplasmes, exception faite chez la femme, pour certaines grosses tumeurs qu'on pourrait gratter avec le tube de Grünfeld, je ne vois guère les avantages de cette chirurgie intravésicale. Il ne doit pas être facile d'y voir clair en grattant un épithélioma fongueux avec l'instrument de Nitze ; sans parler non plus du

danger possible de l'hémorrhagie, je crois qu'il serait difficile de faire sortir de la vessie les fragments extirpés.

Je n'ai foi dans l'avenir de ces procédés que pour le *traitement palliatif des récidives dans les tumeurs incomplètement opérées;* alors, au début de la récidive, en enlevant les néoformations, on pourra peut-être retarder la marche de la maladie. Mais si la tumeur a paru être complètement opérée lors d'une première intervention et si le cystoscope montre le début d'une récidive, je crois qu'une nouvelle taille s'impose, toutes les fois que l'espoir est encore légitime d'extirper toutes les portions malades.

La cystoscopie est donc un moyen précieux de diagnostic des tumeurs; elle sera très probablement dans l'avenir d'une grande utilité pour le traitement de diverses affections vésicales; mais je ne pense pas qu'elle soit jamais appelée à prendre rang dans la thérapeutique des tumeurs de la vessie : le cystoscope dans les néoplasmes est un instrument de diagnostic, et non pas de traitement.

DIAGNOSTIC

Celui qui veut étudier le diagnostic des tumeurs de la vessie, doit tout d'abord se bien pénétrer de la nécessité de suivre la méthode clinique, dont les principes ont été si souvent et avec tant d'autorité formulés et développés, dans son enseignement et dans ses livres par notre maître M. Guyon. Il ne faut pas s'attacher à l'étude d'un seul symptôme ; il ne faut pas non plus, en esprit exclusif ou systématique, limiter son exploration à un seul instrument ou à un seul procédé : il faut au contraire associer tous les modes d'examen, et faire appel à toutes les ressources de la clinique traditionnelle et moderne ; c'est pourquoi il faut savoir combiner entre elles les notions que l'interrogatoire et l'exploration peuvent nous donner, et les grouper suivant leur importance.

On doit ensuite étudier l'évolution des symptômes et s'attacher à saisir les nuances délicates qui résultent de leur association. Ce n'est qu'à ces conditions qu'on fait œuvre de clinicien, et qu'on arrive, dans presque tous les cas, à formuler un diagnostic précis.

Je consacrerai trois chapitres différents à l'étude du diagnostic. J'exposerai d'abord la méthode qu'il convient de suivre dans l'examen des malades, celle qu'à juste titre on peut appeler la méthode de Guyon. J'étudierai ensuite le diagnostic différentiel des tumeurs ; et, en troisième lieu, j'indiquerai, une fois que le diagnostic de tumeur est établi, jusqu'à quel point la précision peut être poussée dans le diagnostic des différentes variétés de néoplasmes.

A. — MÉTHODE D'EXAMEN CLINIQUE

L'interrogatoire des malades présente dans le diagnostic des néoplasmes de la vessie, la plus grande importance.

Tout d'abord, les antécédents héréditaires peuvent presque tou-

jours être négligés, sauf en cas de soupçon de tuberculose, car le cancer vésical n'est pas héréditaire. Par contre, il faut s'informer avec le plus grand soin des antécédents urinaires du malade et des affections qui peuvent avoir accompagné le début des accidents. Parfois, en effet, le doute pourrait exister entre certaines cystites chroniques, dont je parlerai bientôt, et une tumeur vésicale; on comprend, en pareil cas, quelle importance acquerrait, par exemple, la notion d'une blennorrhagie; celle-ci, en effet, comme point de départ possible des symptômes, pourrait singulièrement éclairer le diagnostic.

Presque toujours, le malade parle d'une hématurie, au début de sa maladie ; et presque toujours c'est ce symptôme qui est devenu, par sa répétition plus ou moins fréquente, l'objet de sa principale préoccupation ; si par hasard le malade néglige d'en parler il faut appeler son attention sur lui. Quand et comment eut lieu la première hématurie ? A ce moment, le malade souffrait-il dans la vessie ou dans le rein, remarquait-il alors une plus grande fréquence des mictions ? Le sang était-il plus rouge à la fin de la miction ? Le saignement était-il ou non influencé par le repos et le mouvement, et par les médicaments employés ? Quelle fut l'abondance et quelle fut la durée de l'hématurie ? Disparut-elle brusquement, ou, au contraire, peu à peu, d'une manière insensible ? Autant de questions qu'il faut poser aux malades ; parce que les réponses seront souvent autant de précieux renseignements. L'hématurie est en effet un symptôme capital ; il faut en étudier les caractères non seulement dès sa première apparition, mais encore examiner ceux-ci au moment de l'examen : il faut de plus être bien renseigné sur l'évolution du symptôme. Je ne saurais ici, sans me répéter, exposer de nouveau les caractères des hématuries des néoplasmes vésicaux ; mais, au point de vue du diagnostic, je tiens à redire, avec M. Guyon, que l'étude de ce symptôme peut résoudre deux problèmes : l'origine néoplasique du saignement ; le siège vésical du néoplasme.

Les caractères des hématuries néoplasiques ont d'ailleurs été résumés de main de maître par M. Guyon (1) dans un récent travail.

(1) Guyon. *Diagnostic des affections chirurgicales des reins.* Paris, 1891, p. 7.

Je ne puis mieux faire que de transcrire ses paroles : « Pour qu'une hématurie soit imputable à un néoplasme, il faut qu'elle apparaisse spontanément et disparaisse sans raison appréciable ; il faut que sa répétition ou sa durée témoignent de la permanence de la cause qui la provoque. Le repos le plus rigoureux, la médication la plus active, demeurent sans influence. Dans sa disparition, comme dans sa venue, l'imprévu tient le premier rôle. Avant comme après, la limpidité des urines est parfaite ; et ce n'est pas seulement leur aspect qui est normal, l'analyse n'y fait rien découvrir. Ce contraste rassure les malades et souvent il trompe les médecins ; il est cependant significatif. Toutes les fois, en effet, que l'hématurie est le seul symptôme, que la maladie semble commencer et finir avec elle, l'attention doit être en éveil. Il faut craindre une néoplasie. Pour peu que l'accident se renouvelle et dure, en évoluant dans les mêmes conditions, nous avons le droit de penser que la néoplasie existe. Il ne reste plus qu'à déterminer sa nature et son siège ; et dans l'espèce, il s'agit de savoir si le sang qui s'écoule avec les urines est de provenance rénale ».

Lorsqu'un interrogatoire soigneux nous a révélé les caractères de l'hématurie, il ne faut jamais négliger de demander au malade s'il a déjà été sondé, si ses urines ont depuis conservé leur transparence, s'il y a remarqué la présence de caillots et si ces caillots avaient une forme déterminée. Les questions devront porter encore sur l'expulsion possible de fragments de néoplasme avec les urines ; sur l'existence ou l'absence de douleurs rénales. Enfin, il faut rechercher les phénomènes qui caractérisent l'infection générale d'origine urinaire. De plus, quand la chose est possible, on fait uriner le malade, pour pratiquer l'étude comparative des urines émises au début, au milieu et à la fin de la miction par l'épreuve des trois verres dont nous avons parlé plus haut. Une fois en possession de ces renseignements multiples, on passera à l'examen physique du malade.

Les instruments doivent être d'une asepsie rigoureuse, le méat lavé au sublimé, et le canal de l'urèthre convenablement irrigué ; alors, on procède au cathétérisme, d'après les règles que nous

avons données au chapitre des symptômes (p. 209), d'abord avec l'explorateur simple à boule, puis avec la sonde molle de Nélaton. Cette exploration faite, on procède au lavage de la vessie ; on étudie alors de nouveau les différences de coloration du liquide du lavage, au milieu et à la fin de sa sortie de la vessie. Lorsque le réservoir est bien vidé, on pratique le toucher rectal et la palpation bimanuelle comme il a été dit page 213; on s'assure encore, avant de retirer la sonde molle, qui est restée fermée dans la vessie, pendant le toucher, si les manœuvres du toucher n'ont pas fait saigner la vessie.

Il reste alors à se rendre compte de la sensibilité et du volume des deux reins en suivant les règles précisées par M. Guyon (1). Je ne ferai que rappeler les règles les plus essentielles à connaître à ce point de vue. Pour explorer physiquement la *sensibilité* du rein on appuie avec la pointe des doigts réunis dans l'angle que forment la dernière côte et la masse sacro-lombaire ; presque toujours c'est à ce niveau que siège la douleur provoquée. Parfois, mais beaucoup plus rarement, c'est en avant, au-dessous des côtes, sur le bord externe du muscle droit de l'abdomen, qu'il faut exercer la pression pour réveiller le sensibilité rénale.

Les changements de volume du rein sont admirablement appréciés par la manœuvre du *ballottement rénal*, découverte et décrite par M. Guyon. Le malade étant dans le décubitus dorsal, la tête basse, le chirurgien se place du côté qu'il veut explorer, à droite pour le rein droit, à gauche pour le rein gauche, et introduit en arrière, dans l'angle costo-sacro-lombaire déjà mentionné, la main qui se trouve du côté de la tête du malade (main droite du médecin pour le côté gauche du malade) ; la pulpe des doigts est doucement enfoncée dans la portion dépressible, sous-costale, de la paroi lombaire ; la main opposée du chirurgien (gauche pour le côté gauche du malade) est placée en avant dans la région de l'hypochondre, les doigts en haut sur le bord externe du muscle droit, au-dessous des côtes et tâche, à chaque expiration du malade, de s'enfoncer plus profondé-

(1) Guyon. *Loc. cit.*

ment en allant à la rencontre de la main postérieure en même temps qu'elle déprime la région de l'hypochondre, et essaye de s'enfoncer un peu au-dessous des côtes. Pendant ce temps, les doigts de la main postérieure exécutent quelques brusques mouvements d'élévation, qui ont pour but de soulever le rein et de l'amener, dans cette projection en avant, au contact de la main antérieure.

Il faut bien comprendre le but du ballottement rénal pour en bien exécuter la manœuvre. Il ne faut pas essayer de saisir le rein entre les deux mains pour l'explorer, mais de sentir avec la main abdominale l'organe brusquement soulevé avec la main lombaire. Aussi cette main abdominale antérieure, celle qui doit recevoir et apprécier les sensations tactiles du ballottement, doit-elle changer de place sur la paroi et chercher, en tâtonnant un peu, l'endroit où elle sent le mieux les contours, les irrégularités de surface et même parfois la consistance du rein soulevé et projeté au-devant d'elle. Les mouvements du ballottement doivent être exécutés au moment des expirations du malade ; la manœuvre est ainsi plus facile ; mais parfois aussi, pendant l'inspiration, on apprécie mieux des reins qui sont peu augmentés de volume.

Je n'insiste pas sur les autres modes d'exploration rénale ; et je ne décrirai point les procédés de Glénard et d'Israël, quoique ce dernier offre pourtant de précieux avantages dans quelques cas, parce que le ballottement, bien préférable, à mon avis, constitue la méthode de choix dans la très grande majorité des cas.

Pour compléter l'examen du malade, il faut encore pratiquer l'analyse chimique, et surtout histologique et bactériologique des urines. Enfin, l'état général des malades a aussi sa grande importance ; on s'assurera donc par une enquête soigneuse, de l'état et du fonctionnement des grands viscères, afin de posséder une idée complète du malade. Un examen aussi méthodique et aussi détaillé entraîne, le plus souvent, un diagnostic ferme, ou, tout au moins, fondé sur bien des probabilités ; c'est alors qu'on doit procéder à l'examen cystoscopique, avec les précautions indiquées plus haut. On ne devra se dispenser de la confirmation ou des renseignements complémentaires que fournit la cystoscopie que dans les rares

cas où l'application de l'instrument présenterait plus d'inconvénients que d'avantages.

La méthode d'examen, dont je viens d'esquisser les grandes lignes, conduira presque toujours à un diagnostic précis, et pourra même indiquer et diriger l'intervention opératoire dans presque tous les cas ; mais parfois le problème diagnostique est si difficile, que, malgré tout, on n'arrive pas à l'élucider suffisamment. Faut-il alors avoir recours à une opération exploratrice ? A moins d'une indication urgente il vaut mieux attendre et tenter ensuite une nouvelle exploration ; parfois, la disparition d'un symptôme, qui rendra plus aisé l'examen au cystoscope, permettra de faire, quelques jours plus tard, un diagnostic impossible au début. Mais il existe des cas où l'on ne peut attendre parce que les symptômes, douleur ou hématurie, commandent une prompte intervention. Il faut alors bien réfléchir, afin d'essayer au moins de trancher une question préalable, grosse de conséquences, et que résume le problème diagnostique suivant : est-ce la vessie, est-ce le rein, qui est malade ? Si c'est la vessie qui est en cause, une seule opération s'impose, la taille hypogastrique à la fois exploratrice et curatrice. Quant au toucher intra-vésical à travers le périnée incisé, je ne crois pas qu'on puisse le proposer à titre d'intervention exploratrice. Je renvoie au jugement motivé que j'ai porté plus haut (p. 216) sur cette opération.

C'est donc surtout dans les caractères et les variations de l'hématurie que le clinicien doit chercher les éléments principaux du diagnostic des néoplasmes vésicaux.

B. — DIAGNOSTIC DIFFÉRENTIEL DES TUMEURS DE LA VESSIE

Le symptôme hématurie est le pivot autour duquel gravite toute la symptomatologie des tumeurs de la vessie.

Nous avons vu cependant que ce symptôme peut dans quelques cas très rares manquer complètement, qu'il peut être atténué et difficile à apprécier ; ou encore qu'il peut présenter des caractères

anormaux capables de le masquer et de dérouter le diagnostic. Parfois, en effet, l'hématurie est nettement provoquée par une cause déterminante, la fatigue par exemple, ou bien encore elle se trouve influencée par le repos ou le mouvement; d'autres fois elle est dès le début accompagnée de phénomènes douloureux dont l'importance peut faire négliger le saignement lui-même.

Certaines affections, comme la tuberculose urinaire, les cystites, les tumeurs du rein, etc., peuvent présenter parfois des hématuries semblables à celles des néoplasmes de la vessie; il peut arriver même que les parois de la vessie, altérées dans leur constitution, simulent un néoplasme au toucher et à l'examen cystoscopique. Dans toutes ces circonstances, le diagnostic différentiel doit être établi; et à ce point de vue j'examinerai cinq groupes d'affections qui peuvent être confondues avec les néoplasmes; ce sont : 1° l'hypertrophie et les tumeurs de la prostate; 2° les calculs, les cystites, la tuberculose vésicale et les varices de la vessie; 3° les tumeurs du rein; 4° les hématomes périvésicaux; 5° enfin les hématuries des pays chauds.

Hypertrophie de la prostate. — Lorsque des lésions vésicales dues à la cystite chronique, accompagnent l'hypertrophie de la prostate, elles peuvent donner lieu à des saignements prolongés pendant plusieurs jours, abondants, peu douloureux et peu modifiables par le repos. Le diagnostic dans quelques cas très rares, peut être embarrassant : mais les signes fournis par le toucher rectal, l'augmentation de longueur de la glande, constatée par l'explorateur uréthral à boule, le saignement facile de la prostate constaté par les instruments souples, suffisent au diagnostic. Au surplus, l'hématurie survient presque toujours dans ces cas à l'occasion d'une cause déterminante bien connue, de la rétention d'urine; et, en sondant le malade, on peut constater qu'il ne vide pas complètement sa vessie. De plus, les hématuries des prostatiques sont souvent modifiées par le traitement (sondage régulier, lavages, instillations, etc.). Enfin, s'il en était besoin, la cystoscopie finirait par dissiper tous les doutes.

Cancer de la prostate. — A propos de cette affection, j'avoue ne pas comprendre pourquoi les auteurs allemands, qui ont pourtant bien étudié les tumeurs de la vessie, confondent dans une description unique, les tumeurs de la vessie et celles de la prostate, et n'établissent entre elles aucun diagnostic différentiel. Je sais bien que Klebs prétendit autrefois que toutes les tumeurs de la vessie naissaient de la prostate; mais depuis longtemps déjà la lumière est faite sur cette erreur anatomique. J'ajouterai qu'au point de vue symptomatique le diagnostic est depuis longtemps établi. Civiale (1) ébaucha cette distinction clinique que M. Guyon devait rendre éclatante dans ses Leçons sur la carcinose prostato-pelvienne (2). Un élève de Necker, Engelbach (3), a reproduit dans sa thèse les idées de notre maître. Pour mon compte, j'ai observé cliniquement et autopsié plusieurs cancers de la prostate, et j'ai vu un grand nombre de tumeurs vésicales : dans tous ces cas le diagnostic, relativement facile, fut établi par nous sur le vivant.

Le cancer de la prostate ne s'accompagne souvent pas d'hématurie; et, lorsque celle-ci existe, elle présente des caractères qui la différencient de l'hématurie vésicale. Comme le saignement dans les tumeurs de la vessie, celui des cancers de la prostate peut être spontané dans son apparition et peu influencé par le repos (j'ai vu, en effet, ces hématuries se prolonger 12 jours chez un malade pourtant alité), mais souvent le malade indique que les urines sont plus colorées au début de la miction, parfois même le premier jet d'urine entraîne un caillot long de 4 ou 5 centimètres, moulé dans l'urèthre prostatique et que certains malades comparent à une sangsue. Lorsqu'on sonde ces malades atteints de cancer de la prostate, il est aisé de remarquer que le sang est bien plus rouge lorsque l'œil de la sonde traverse la portion prostatique de l'urèthre. Parfois pourtant, l'hématurie pourrait, dans le cancer de la prostate, avoir une source vésicale, présenter alors les caractères de l'hématurie terminale et en imposer pour un saignement dû à une

(1) Civiale. *Traité*, vol. III.
(2) Guyon. *Bulletin médical*, janvier 1888.
(3) Engelbach. Th. citée. Paris, 1888.

tumeur de la vessie. Pour réaliser ces caractères, il faudrait que le cancer de la prostate eût secondairement envahi la vessie : or, une telle propagation n'est pas fréquente.

Même dans ce cas, le diagnostic serait rendu facile par l'étude des autres symptômes, car ces hématuries ont toujours pour caractère de premier ordre d'être tardives, c'est-à-dire que, lorsqu'elles apparaissent, l'ensemble des autres symptômes a depuis longtemps caractérisé un cancer prostatique déjà avancé. Le cathétérisme indique de plus la longueur, souvent les inégalités du canal prostatique ; le toucher rectal révèle une prostate dure, bosselée, souvent si grosse que le doigt ne peut la dépasser ; la palpation fait sentir les ganglions iliaques dont l'engorgement précoce a suggéré à M. Guyon la dénomination de carcinose prostato-pelvienne ; les symptômes fonctionnels eux-mêmes, les douleurs irradiées par exemple, contribuent au diagnostic. L'erreur me paraît vraiment difficile à commettre, sauf dans des cas exceptionnels.

Calculs vésicaux. — L'hématurie des calculeux présente presque toujours le caractère très net d'être provoquée par le mouvement et de disparaître pendant le repos, aussi, souvent le malade souffre-t-il, lorsqu'il pisse du sang. Cette association de la douleur et de l'hématurie nettement provoquée par le mouvement doit suffire à appeler l'attention du chirurgien sur la vraisemblance d'un calcul ; dans les cas ordinaires, du reste, l'exploration métallique ne permet pas de se tromper. M. Guyon cite pourtant des cas où une hématurie peu douloureuse et persistante a pu en imposer pour une tumeur alors qu'il s'agissait d'un calcul. L'exploration de la vessie par le cathéter métallique conduit dans ces cas au diagnostic, et ne pourrait laisser subsister l'erreur que dans les cas de tumeur complètement incrustée. Nous avons insisté sur la rareté extrême de ces cas ; d'ailleurs, même si une tumeur était incrustée, l'explorateur métallique nous la révélerait fixée à la paroi et non pas mobile comme un vrai calcul. Au besoin, ici encore, le cystoscope pourrait dissiper tous les doutes.

Cystites. — Les cystites peuvent être confondues avec les néo-

plasmes de la vessie ; nous avons déjà insisté sur les cas où le néoplasme débute par des phénomènes de cystite isolés ou associés à des hématuries ; le diagnostic peut être difficile chez certains malades, et, à cet égard, on peut distinguer très nettement les cystites en aiguës et chroniques.

La *cystite blennorrhagique aiguë*, typique, avec sa cause prochaine évidente, et son cortège douloureux est facile à distinguer, alors même que, très violente, elle s'accompagne d'hématurie à la fin de la miction. Lorsque la cystite blennorrhagique survient chez un individu en puissance de blennorrhagie chronique ignorée, lorsque, *subaiguë* d'abord, elle se prolonge et persiste en causant de vives douleurs, principalement quand elle s'accompagne d'hématuries parfois fort abondantes, elle peut dérouter le médecin, et rendre, dans ces cas, le diagnostic fort malaisé. Le problème devient encore plus délicat si la cystite, devenue franchement chronique, provoque des hématuries intermittentes, parfois assez abondantes, et offrant, même par intervalles, la spontanéité des hématuries néoplasiques. M. Guyon a fait voir combien le diagnostic peut être malaisé dans ces cas de cystite blennorrhagique chronique, surtout si la péricystite vient, en augmentant l'épaisseur de la vessie, ajouter l'illusion d'une tumeur, au toucher bimanuel.

Dans des cas semblables, l'erreur peut être commise, même après l'exploration digitale de la vessie à travers le périnée incisé, même après la taille hypogastrique, lorsque, la vessie une fois ouverte, on peut voir et toucher du doigt les points malades. C'est ce qui est arrivé à M. Guyon lui-même dans un cas dont il donne l'intéressante observation dans ses « Leçons ».

Pour comprendre la possibilité de pareilles erreurs, il faut connaître les lésions profondes que subit la paroi vésicale dans certaines cystites chroniques, l'existence possible des ulcérations, rares d'ailleurs en dehors de la tuberculose, et la fréquence, dans ces cas anciens, des néoformations papillaires de la muqueuse, qui font illusion au toucher. D'un autre côté il faut se rappeler que la persistance, la ténacité des douleurs, parfois atroces, qui sont les meilleurs caractères de la cystite des néoplasiques, peuvent aussi

se retrouver dans les vieilles cystites blennorrhagiques. Le diagnostic peut pourtant presque toujours être établi.

En premier lieu, il faut chercher la cause de la cystite ; interroger soigneusement le malade sur ses antécédents blennorrhagiques et se rappeler la fréquence des uréthrites chroniques méconnues. Dans les néoplasmes, ce sont surtout les sondages qui provoquent la cystite ; ou encore celle-ci, sans qu'on sache comment, s'est installée, avec toutes les apparences de la spontanéité. On apprend aussi parfois, chez les néoplasiques, comme chez le malade de l'observation 28, que l'hématurie au début de l'affection a précédé la cystite ; c'est ainsi que, chez ce malade, l'hématurie survint seule d'abord ; puis, le troisième jour, le malade se mit à souffrir de cystite. Les renseignements donnés par le toucher rectal doivent être ensuite étudiés soigneusement dans ces cas difficiles ; il faut essayer de sentir s'il s'agit d'un épaississement généralisé à toute la paroi vésicale, ou plutôt localisé en un endroit déterminé.

L'examen microscopique des urines peut être d'une certaine utilité au diagnostic, dans ces cas difficiles, en faisant constater l'existence d'une très grande quantité de cellules épithéliales dans certains cas de néoplasme (p. 200) ou encore en faisant voir de petits lambeaux de néoplasme. Par contre, l'examen bactériologique, si précieux dans la tuberculose, apprend peu de chose dans les cystites chroniques blennorrhagiques ; il est de règle qu'on ne trouve pas de gonocoques dans ces cystites. D'ailleurs la recherche et la constatation de ce micro-organisme sont très difficiles ; on sait en effet que dans le pus de l'urèthre on trouve souvent des microbes, pseudo-gonocoques, qu'il est très malaisé de distinguer du microbe de Neisser. Nous ne possédons en effet que des caractères morphologiques très sujets à caution pour spécifier ces micro-organismes ; il n'existe pas, on le sait, de réaction colorante qui leur soit spéciale. De plus, la culture du gonocoque est très difficile et il serait encore plus difficile d'isoler ce microbe des urines infectées.

Le diagnostic des cystites chroniques, dans les cas difficiles dont nous parlons, peut être élucidé par la cystoscopie. Il faut alors avoir recours à la cocaïnisation prudente de la vessie, et même à

l'anesthésie générale ; il faut employer le cystoscope de Nitze et, si la vessie ne supporte pas le liquide, avoir recours au cystoscope de Grünfeld. J'ai exposé plus haut la manière d'établir avec ces appareils le diagnostic (p. 245) ; je rappelle ici l'importance de la diffusion des lésions dans le cas de cystite, et le caractère plus massif, moins villeux, des productions papillaires purement inflammatoires.

Tuberculose. — La tuberculose vésicale prête assez souvent à la confusion avec les tumeurs de la vessie et nous devons surtout à mon maître Guyon l'étude des différences symptomatiques qui conduisent au diagnostic dans ces cas difficiles. Dans les cas ordinaires le diagnostic s'établit facilement par la dissémination génito-urinaire des lésions tuberculeuses et par les caractères de l'hématurie dans la tuberculose. On sait qu'il est de règle de voir la tuberculose envahir à la fois les épididymes, la prostate, les vésicules séminales et la vessie ; le rein même parfois est pris, ou des lésions pulmonaires viennent éclairer le diagnostic. Ce qu'il importe surtout de rechercher dans cet ensemble ce sont les lésions des vésicules séminales, les plus précocement appréciables, lorsqu'un doigt exercé sait les chercher (Guyon). Les hématuries du début de la tuberculose, que M. Guyon a comparées avec juste raison aux hémoptysies, sont, comme celles qui accompagnent les néoplasmes, spontanées, rebelles et peu ou pas douloureuses. Mais déjà, dès le début, l'hématurie des tuberculeux est presque toujours accompagnée de *fréquence dans les mictions*. Il faut rechercher avec soin ce dernier symptôme qui n'accompagne pas les hématuries des néoplasmes.

Dans la tuberculose, l'hématurie est moins abondante en général et ne tarde pas d'ailleurs à s'accompagner de phénomènes de cystite ; peu à peu la douleur, la fréquence des mictions passent au premier plan et l'hématurie, moins abondante, perd de son importance et de sa signification à mesure que la maladie avance dans son évolution. On voit pourtant des cas très difficiles qui se rapprochent de ceux des cystites chroniques dont nous avons précédemment parlé ; ce sont ceux où l'hématurie apparaît spontanée et abondante, où l'état général est conservé ; où l'on ne trouve pas de lésions tuberculeuses dans l'appareil génital ; on comprend

qu'alors le diagnostic devienne embarrassant. J'en ai déjà cité des exemples et je pourrais encore en citer de nouveaux. Dans ces cas, il nous reste deux précieuses ressources : la bactériologie et la cystoscopie.

La recherche du bacille de Koch dans les urines est certainement chose délicate ; mais la certitude du diagnostic, lorsqu'on trouve ces micro-organismes, est un encouragement à pratiquer des examens nombreux et répétés, et des inoculations aux animaux, s'il est nécessaire. Je ne puis entrer ici dans les détails de cet examen bactériologique, mais je tiens à dire que le meilleur procédé de recherche est encore la vieille méthode d'Ehrlich ; qu'on doit bien laisser déposer l'urine pour examiner le dépôt et qu'il faut parfois faire un grand nombre de préparations. Avec de l'habitude, lorsqu'on sait choisir dans le dépôt des urines certains petits fragments qui ont une apparence quelque peu caséeuse, on trouve les bacilles dans un très grand nombre de cas. Parfois pourtant, la recherche demeure infructueuse ; on ne découvre pas de bacilles et pourtant la tuberculose existe. C'est le cas d'avoir recours aux inoculations intra-péritonéales, chez le cobaye, du dépôt des urines ; le procédé est long, car il faut laisser vivre les animaux quelques semaines ; mais il peut réussir lorsque la recherche directe des bacilles a échoué. Il faut pourtant savoir que si les résultats positifs de l'examen bactériologique ou des inoculations chez le cobaye autorisent le diagnostic tuberculose, le résultat négatif de ces recherches n'autorise pas à dire que la tuberculose n'existe pas. J'ai vu des cas qui démontrent nettement la réalité de lésions tuberculeuses, que la méthode diagnostique expérimentale n'avait pu déceler.

La cystoscopie est une ressource précieuse dans le diagnostic de la tuberculose ; elle fait voir les ulcérations de la muqueuse avec leur aspect déchiqueté, parfois leur ceinture de petits papillomes dans lesquels il faut voir, non pas la cause, mais l'effet, le résultat de la maladie (voir p. 171). Je renvoie d'ailleurs à ce que j'ai déjà exposé plus haut, à propos du diagnostic cystoscopique entre la tuberculose et les tumeurs de la vessie.

Ulcérations de la vessie. — On a beaucoup écrit autrefois

sur les ulcérations de la vessie; mais il est évident qu'un grand nombre des observations anciennes appartient en réalité à la tuberculose vésicale. En dehors du cancer et de la tuberculose, les cas d'ulcérations de la vessie bien nettement établis sont en réalité exceptionnels. Les ulcérations déterminées par la pression d'une sonde à demeure, celles qui se trouvent au fond d'une cellule vésicale et que Mercier décrivit, ne présentent aucun symptôme qui rappelle les tumeurs de la vessie. Broadbent, une fois, Voillemier dans un autre cas, ont vu des ulcères perforants de la vessie qui n'étaient ni tuberculeux, ni cancéreux; mais dans ces cas il n'y eut point d'hématurie; ce symptôme fit également défaut chez un malade qui mourut, dans le service de M. Guyon, en 1889, et chez lequel je trouvai, à l'autopsie, une cystite pseudo-membraneuse avec perforation de la paroi antérieure de la vessie ayant donné lieu à un phlegmon de la cavité de Retzius.

Mais on peut voir des hématuries accompagner certaines ulcérations décrites par Lawson et Marion Sims; on peut en observer aussi dans certains autres ulcères qui accompagnent de vieilles cystites. Dans ces cas, le diagnostic avec les tumeurs de la vessie s'établit comme nous l'avons indiqué au sujet des cystites chroniques; ce n'est pas, en effet, l'ulcération qui, la plupart du temps, est la cause de l'hématurie; celle-ci est presque toujours due aux lésions concomitantes de la cystite, comme l'a bien démontré M. Guyon.

Dans certains cas pourtant, le diagnostic peut être très difficile, et l'ulcération peut être le point de départ d'une hématurie, capable d'en imposer pour une hématurie néoplasique vésicale. Je rappellerai, à ce sujet, la curieuse observation d'un malade opéré en 1888 par M. Guyon, et que j'ai encore revu il y a peu de temps, 3 ans 1/2 après son opération. Chez cet homme une petite hématurie était survenue, sans cause appréciable, trois mois avant son entrée à Necker; depuis, le saignement avait reparu à plusieurs reprises toujours d'une manière spontanée, sans modification par le repos ou le mouvement; et, lorsqu'à l'hôpital on explora le malade on provoqua encore l'apparition de l'hématurie par le cathétérisme avec les instruments mous. L'hématurie étant nettement terminale,

il était évident qu'elle provenait de la vessie; d'un autre côté la spontanéité de l'hématurie faisait croire à un néoplasme que l'on ne pouvait d'ailleurs pas sentir par le toucher. M. Guyon pratiqua la taille hypogastrique, et on vit alors que toute la muqueuse vésicale était saine, sauf au niveau du bas-fond; à ce niveau, un peu à droite, la muqueuse présentait deux petites ulcérations; la plus grosse, en forme de raquette, avait à peine 12 millimètres de longueur sur 5 millimètres de largeur, au maximum; la plus petite ulcération avait la forme et les dimensions d'une lentille. Les bords de ces ulcérations étaient rosés, un peu surélevés et non décollés; leur fond légèrement grenu présentait une coloration rouge. M. Guyon cautérisa très soigneusement et très complètement ces ulcérations au thermocautère. Les hématuries disparurent après l'opération et ne se sont plus renouvelées depuis; j'ai revu le malade 3 ans 1/2 après la taille, dans un parfait état de santé.

Dans des cas analogues à celui que je viens de citer, le diagnostic n'est possible que par un examen cystoscopique minutieux de toute la vessie.

Varices de la vessie. — Il n'est pas extrêmement rare de rencontrer des veines dilatées aux alentours du col de la vessie ou même au niveau du bas-fond, dans certaines cystites; ces mêmes paquets variqueux peuvent se rencontrer, très développés, dans certains cas de tumeurs, sur les portions de la muqueuse non envahies par le néoplasme. J'ai vu ainsi, dans une autopsie de cancer encéphaloïde entourant l'uretère gauche, en arrière du néoplasme, sur le bas-fond, une série de paquets variqueux soulevant la muqueuse. Indépendamment de ces cas, on a cité plusieurs observations de varices de la vessie, existant seules, à l'exclusion de toute autre lésion et qui pendant la vie s'étaient accompagnées d'abondantes hématuries. MM. Guyon, Baradue, Bonet, Péan, etc. ont vu des cas semblables.

Le diagnostic des varices de la vessie et des néoplasmes est presque impossible sans le secours du cystoscope. On ne pourra guère que soupçonner les varices, si, avec des hématuries ayant

les caractères de spontanéité et d'indolence de celles des néoplasmes, on remarque l'existence d'un gros varicocèle, de varices des membres inférieurs ou d'hémorrhoïdes, et surtout si on peut établir un rapport entre les crises hématuriques et la congestion hémorrhoïdaire. Ce sont là du reste des constatations de coïncidence en vérité peu positives, et on doit avoir recours au cystoscope pour faire le diagnostic. J'ai déjà cité (p. 249) les caractères cystoscopiques qui permirent, chez une femme, de faire le diagnostic et de guérir la malade.

Hématuries des pays chauds. — Bilharz fut le premier qui rattacha l'hématurie endémique d'Égypte à la présence d'un parasite que Cobbold désigna plus tard sous le nom de *Bilharzia hæmatobia*. Deux ans après, au Brésil, Wucherer décrivit, dans les urines hématochyleuses, un autre parasite paraissant appartenir aux strongles, et le nomma *Filaria sanguinis hominis*. J'ai pu observer à l'île de Cuba le nématode de Wucherer.

Les hématuries des pays chauds déterminées par le Bilharzia hæmatobia ou par la filaire pourraient en imposer, si on n'était prévenu, pour des saignements néoplasiques ; parce que, comme ceux-ci elles sont spontanées dans leur apparition, nullement modifiées par le repos, et, d'habitude, indolentes. Le diagnostic n'est pourtant presque jamais difficile.

Le distome de Bilharz habite particulièrement la veine porte et l'appareil urinaire ; dans celui-ci, il se fixe le plus souvent dans la couche sous-muqueuse de la vessie. Dans ce dernier organe, le Bilharzia donne lieu à la formation de plaques saillantes, et d'excroissances fongueuses de forme papillaire qui peuvent remplir une grande partie du réservoir, comme dans un cas que Reginald Harrisson (1) a fait représenter. Parfois aussi le distome coexiste avec de vrais tumeurs ; c'est ainsi que Harrisson a trouvé ce parasite et ses œufs dans 5 examens anatomiques de tumeurs recueillies en Égypte. Il est possible que ces cas n'expriment qu'une simple

(1) Harrisson. *Surgical disorders of the urinary organs*. London, 1887, p. 251.

coïncidence, puisque, d'après Bilharz (1), 63 0/0 des fellahs égyptiens sont infectés par le distome. Le diagnostic de l'hématurie d'Égypte ne peut être établi d'une manière précise que par l'examen histologique des urines, qui fait voir le trématode et ses œufs.

Dans l'hématurie des Antilles et du Brésil, le diagnostic peut se faire presque toujours sans avoir recours au microscope. Mon frère le Dr P. Albarran, qui a soigné plusieurs de ces malades, m'apprend que souvent le matin les urines sont limpides, ce n'est que peu à peu qu'elles deviennent sanglantes dans la journée, pour prendre ensuite la teinte hémato-chylurique. Ces urines ont de plus une grande tendance à se coaguler une fois émises et parfois même il se forme des caillots dans la vessie. Les accès d'hématurie pure ou d'hémato-chylurie durent parfois fort longtemps, surtout pendant la saison d'été, et disparaissent dans un grand nombre de cas lorsque le malade change de résidence, même sans s'éloigner beaucoup de l'endroit qu'il habite. Si le diagnostic présentait quelques doutes, il faudrait examiner l'urine ou mieux encore le sang au microscope : il suffit pour cela de prendre une goutte de sang du doigt et de l'examiner en le couvrant simplement d'une lamelle.

On trouve surtout le parasite dans le sang entre 8 et 10 heures du soir ; pendant la journée on ne le voit que dans des cas très rares.

Hématome anté-utérin ouvert dans la vessie. — J'ai vu un cas d'hématome anté-utérin ouvert dans la vessie, qui en imposa pour une tumeur vésicale.

Une femme était entrée à l'hôpital dans un état général grave, se plaignant de douleurs très intenses pendant la miction et d'hématuries abondantes que les médications employées ne pouvaient arrêter. Les urines contenaient du sang et un peu de pus ; la vessie était très sensible au contact et à la distension par les liquides injectés. Lorsqu'on pratiquait le lavage de la vessie, les dernières gouttes du liquide étaient plus colorées que le reste, ce qui paraissait bien indiquer l'origine vésicale de l'hémorrhagie. Du reste,

(1) Bilharz. *Zeitschrift für wissensch. Zool.*, 1851, p. 342.

lorsque, la vessie étant vidée, on pratiquait le toucher vaginal combiné à la palpation hypogastrique, on sentait entre les deux mains une masse inégale au toucher qui paraissait infiltrer la paroi postérieure de la vessie. La palpation hypogastrique à elle seule pouvait du reste faire sentir sur la ligne médiane, au-dessus du pubis, une tuméfaction qui n'avait aucun rapport avec l'utérus. Ce dernier organe était normal dans son volume et sa mobilité. La tumeur paraissait si considérable, la malade était si affaiblie, qu'on se borna à un traitement purement palliatif; elle ne tarda pas à succomber. A l'autopsie nous fûmes très surpris de ne trouver aucune tumeur vésicale. En arrière de la vessie, entre celle-ci et l'utérus, existait une poche pleine de sang bien isolée par des adhérences péritonéales qui lui formaient une coque très épaisse; vers la partie supérieure de la poche on voyait, enclavé dans les adhérences et proéminant un peu dans sa cavité, l'appendice iléo-cæcal non perforé. Cette poche hématique s'ouvrait dans la vessie par un petit orifice situé sur la paroi postérieure du réservoir, dans l'intérieur duquel elle déversait le sang qu'elle contenait. Tout autour de la perforation, et sur presque toute la paroi postérieure, la muqueuse vésicale présentait une série de petites verrues polypeuses rappelant bien certaines végétations de la couronne du gland chez quelques malades. Dans ce cas, il s'agissait probablement d'une appendicite avec pachypéritonite hémorrhagique enkystée, secondairement ouverte dans la vessie. Les annexes de l'utérus ainsi que la matrice elle-même étaient saines.

Cette observation est bien faite pour nous mettre en garde contre les diagnostics trop hâtifs. Si nous avions mieux examiné notre malade, nous aurions dû, d'après la règle de M. Guyon exposée plus haut, nous méfier d'une tumeur qu'on sentait si facilement par le simple palper hypogastrique, sans qu'il fût besoin de pratiquer le toucher combiné. Si alors nous avions pratiqué l'examen cystoscopique, nous aurions vu que les petites verrues polypeuses de la muqueuse vésicale ne correspondaient pas à la tumeur sentie par le palper. Il est probable même qu'en pressant sur la tumeur nous eussions pu voir le sang pénétrer dans la vessie par l'ouverture de

la poche. A ce sujet, je citerai encore l'intéressante observation d'une malade qui se trouve actuellement dans notre service.

Il s'agit d'une femme de 29 ans qui vint nous consulter se plaignant de phénomènes de cystite très intense et de la grande quantité de pus que les urines laissaient déposer.

A la suite d'un soigneux examen clinique, un des internes de M. Guyon, M. Reblaud, diagnostiqua l'existence d'une poche purulente périvésicale communiquant avec la vessie par une perforation. Je fis l'examen cystoscopique chez cette malade et vis fort bien, en arrière et un peu à droite de l'orifice de l'uretère droit, une masse lobulée, froncée, large environ comme une pièce de deux francs, qui présentait au premier abord l'aspect d'un cancroïde infiltré de la vessie. En pressant sur le bas-ventre de la malade, le cystoscope étant en place, on voyait sortir, sous la forme d'un jet rubané, un flot de pus concret du milieu de la masse lobulée.

Ces deux exemples sont instructifs, car ils prouvent que dans le diagnostic des tumeurs de la vessie, comme dans tout autre diagnostic, il ne suffit pas d'étudier un seul symptôme, ou se contenter d'un seul moyen d'exploration ; et ils nous démontrent la nécessité qui s'impose, même dans les cas qui paraissent les plus simples, de ne pas se départir des règles cliniques que j'ai exposées au début de ce chapitre. Un examen complet, méthodique et soigneux est notre seule sauvegarde contre des erreurs aussi grossières.

Néoplasmes du rein. — Il arrive souvent en clinique que le diagnostic hésite entre une tumeur rénale et une tumeur vésicale. Le symptôme fonctionnel dominant, l'hématurie, présente dans les deux cas, une série de caractères qui révèlent son origine néoplasique, sans toujours suffire à préciser son point de départ anatomique ; presque dans tous les cas il faut recourir à l'examen physique, qui, seul est capable de nous donner des indications précises sur le siège du néoplasme.

J'ai déjà exposé plus haut les grands caractères de l'hématurie néoplasique en général ; je n'y reviendrai pas, et je donnerai seulement les caractères différentiels des hématuries d'origine rénale

et d'origine vésicale. On a dit que, dans l'hématurie rénale, le sang est *plus intimement mélangé à l'urine ;* mais à ce propos M. Guyon a fait avec justesse remarquer que, dans l'hématurie vésicale, on peut observer toutes les nuances de coloration brune ou noirâtre, toute l'échelle chromatique de tons homogènes et plus ou moins foncés, correspondant aux différentes variétés du mélange du sang et de l'urine. Au point de vue de la coloration de l'urine, on peut dire que ce qui appartient en propre à la vessie c'est le saignement qui se fait seulement *au début ou à la fin d'une miction, le reste de l'urine n'étant pas coloré.* Ce seul symptôme en effet doit écarter toute idée de néoplasme rénal. Lorsque toute l'urine est teintée en rouge, la coloration plus rutilante des dernières gouttes, c'est-à-dire l'*hématurie terminale*, indique *très probablement* l'origine vésicale du saignement, mais ce phénomène n'est pas absolument pathognomonique, car on peut l'observer dans les hématuries rénales abondantes (voir page 195).

La forme des *caillots* expulsés par les malades peut être dans certains cas *pathognomonique* d'une hémorrhagie rénale. Certains malades en effet expulsent de longs caillots, moulés dant l'uretère, qui ont jusqu'à 20 et 22 centim. de longueur. Guillet (1) en a cité des exemples, et j'ai eu moi-même occasion d'observer plusieurs malades qui urinaient des caillots semblables : parmi ceux-ci, j'ai surtout gardé le souvenir d'un homme de notre service, qui souffrit pendant plusieurs jours de coliques néphrétiques plus ou moins prononcées et à la suite desquelles on était sûr, en examinant ses urines, de rencontrer tous les jours un ou plusieurs de ces longs caillots moulés. Pour que ces caillots aient une signification véritable il faut ou qu'ils soient longs et très minces, ou que leur expulsion soit précédée d'une colique néphrétique.

On peut donc dire que les caillots moulés, minces, cylindriques et dont la longueur dépasse 8 ou 10 centim., sont caractéristiques d'une hématurie rénale ; en effet le sang coagulé dans l'urèthre postérieur peut bien, en se moulant, prendre la forme d'un caillot cylin-

(1) Guillet. *Les tumeurs malignes du rein.* Th. Paris, 1887.

drique, mais dans aucun cas, quelle que soit l'augmentation de volume de la prostate, ces caillots moulés dans l'urèthre ne pourront avoir 12, 15 ou 20 centimètres de longueur. Je crois même que, si des caillots moulés ne dépassant pas 6 ou 8 centim. de longueur sont expulsés à la suite d'une colique néphrétique, on est en droit d'affirmer leur origine rénale, surtout si rien dans l'examen du malade ne nous autorise à soupçonner la possibilité d'une hématurie prostatique. Mais il ne faut pas croire que les caillots uretéraux sont toujours accompagnés de douleurs néphrétiques et, si l'expulsion de ces caillots peut parfois provoquer des douleurs semblables à celles de la colique néphrétique des calculeux, très souvent elle ne détermine que quelques douleurs vagues dans les lombes ou les flancs ; parfois même le malade n'accuse aucune sensation douloureuse. La constatation des longs caillots cylindriques dans les urines a donc une grande importance lorsqu'il s'agit de distinguer une tumeur vésicale d'un néoplasme du rein ; ce symptôme, il est vrai, n'est pas fréquent ; mais on peut, quand on examine souvent et minutieusement les malades, le saisir au passage dans un certain nombre de cas.

L'*examen microscopique des urines* peut dans quelques cas permettre d'affirmer à coup sûr l'origine rénale d'une hématurie. On trouve parfois, en effet, dans les urines, de petits caillots microscopiques qui reproduisent le moule des canalicules du rein. Ce sont les *cylindres hématiques* ou hématiques et épithéliaux. Ces cylindres sont formés par des globules rouges agglutinés et, dans certains cas, on trouve, autour du cylindre hématique, l'épithélium du canalicule qui s'est détaché en même temps (1). Entre autres cas je puis citer un malade qui mourut dans notre salle en 1889, d'une pneumonie du sommet, et présenta une hématurie profuse ; chez lui, en examinant les urines au microscope, je pus déterminer l'origine rénale de l'hématurie, ce qui, d'ailleurs, fut confirmé par l'autopsie (2).

La *modalité* de l'hématurie peut donner des probabilités en

(1) Guyon et Albarran. *Arch. de méd. expér.*, 1890.
(2) Albarran, in Caussade. *Néphrite pneumonique*. Th. Paris, 1890.

faveur de son origine rénale ou vésicale ; il est certain en effet que, dans les néoplasmes du rein, on observe plutôt la répétition que la longue durée des crises; il est certain aussi que les brusques disparitions suivies de prochains retours appartiennent aux hématuries rénales (Guyon). Lorsque, dans la même journée, à plusieurs reprises, les urines sont tantôt claires, tantôt sanguinolentes, toutes les probabilités sont en faveur d'une hématurie rénale.

L'intermittence de l'hémorrhagie dans ces cas, est due aux occlusions brusques et intermittentes de l'uretère du côté malade par des caillots. Il ne faut pourtant pas attacher à ce signe une valeur exagérée, car nous avons pu l'observer dans deux cas de néoplasme vésical. Notamment chez le malade de l'observation 32, nous avons vu les mictions différentes de la même journée, recueillies dans des verres séparés, donner des urines alternativement claires et rouges. Il n'en est pas moins vrai que, dans les tumeurs de la vessie, pareille constatation est extrêmement rare ; et M. Guyon nous a bien appris tout le parti qu'on doit tirer en clinique de l'alternance réitérée et de l'arrêt brusque des hématuries.

Les caractères particuliers à l'hématurie des néoplasmes du rein, que nous venons de passer en revue, peuvent faire complètement défaut chez certains malades. Dans ces cas, l'examen physique seul peut conduire au diagnostic; d'ailleurs, même lorsque l'hématurie est très nettement caractérisée, l'exploration du malade, en confirmant le diagnostic, peut nous conduire à des constatations du plus grand intérêt thérapeutique.

J'ai déjà indiqué plus haut les différents procédés et les données de l'exploration physique de la vessie et du rein, je n'y reviendrai pas; mais je tiens à insister encore sur l'importance de la recherche et l'intérêt de la constatation du volume du rein.

Lorsqu'on se trouve en présence d'un malade dont les hématuries ont le caractère des hématuries néoplasiques et lorsque, en même temps, on constate une augmentation de volume d'un rein, les probabilités sont grandes en faveur d'un néoplasme rénal. Il ne faut pourtant pas se hâter de conclure, parce que l'erreur est possible. On sait en effet, que les tumeurs de la vessie siègent volontiers aux

alentours des orifices uretéraux et que l'hydronéphrose due à la compression de l'uretère est une complication assez fréquente de ces néoplasmes. Or, le rein étant augmenté de volume par l'hydronéphrose, et l'hématurie néoplasique existant par le fait de la tumeur vésicale, on pourrait conclure à une néoplasie rénale. L'erreur a été commise dans un cas cité par Küster.

Il ne faut donc pas se contenter de la simple appréciation du volume du rein, mais il faut aussi, et surtout, étudier la consistance, les bosselures, le mode de développement de la tumeur rénale. Dans ces cas difficiles, il faut rechercher le signe révélateur des tumeurs rénales, découvert par M. Guyon : le *varicocèle symptomatique*. Ce varicocèle offre comme principaux caractères, son siège indifférent à droite ou à gauche, son développement rapide et son indolence.

Dans ces cas encore le *cystoscope* est d'une très grande utilité : il nous montre la tumeur vésicale lorsqu'elle existe ; et, dans les hématuries rénales, il peut nous faire constater de visu la sortie du sang par l'uretère. J'ai déjà insisté sur ces constatations (page 249).

On a encore préconisé des manœuvres spéciales pour établir le diagnostic différentiel entre les hématuries rénales et les hématuries vésicales : le cathétérisme, le pincement d'un uretère, et l'aspiration alternative, par un instrument spécial, de l'urine qui s'écoule de chacun des uretères ont été proposés dans ce but. Parmi ces procédés, le seul véritablement pratique est le cathétérisme des uretères. Je ne puis décrire ici ce cathétérisme, mais je rappelle que le procédé de Bozemann (fistule vésico-vaginale) étant abandonné de tous, excepté de son auteur, on ne se sert plus que du procédé de Pawlick et du cathétérisme cystoscopique.

Chez la femme, le cathétérisme urétéral, sans dilatation préalable de l'urèthre, peut se faire assez facilement sans le secours du cystoscope en suivant les préceptes de Pawlick.

C'est aussi chez la femme que l'on réussit assez bien le cathétérisme cystoscopique des uretères avec le tube de Grünfeld ou avec le cystoscope modifié de Brenner (fig. 32). Par contre ces procédés sont d'une application très difficile chez l'homme ; c'est ainsi que,

même sur le cadavre, on réussit difficilement à cathétériser un uretère en se servant de la cystoscopie. En résumé donc, si chez la la femme il nous est possible de cathétériser un uretère et de constater par là si une hématurie est ou non d'origine rénale, chez l'homme au contraire ce procédé n'est que très difficilement applicable ; et, dans l'état actuel de la technique, il ne nous est pas loisible d'établir un diagnostic par le cathétérisme urétéral. Je crois que, même chez la femme, dans la très grande majorité des cas le simple examen cystocopique qui nous permet de constater si l'urine, qui s'écoule des uretères est ou non sanguinolente, est très supérieur au cathétérisme urétéral.

Hémoglobinurie. — Je ne m'attarderai pas à discuter le diagnostic des tumeurs de la vessie avec l'hémoglobinurie paroxystique ; le diagnostic est en effet très facilement établi par l'examen des urines au microscope : dans l'hémoglobinurie les globules rouges ne passent pas à travers le rein, seule l'hémoglobine dissoute colore l'urine. Nous avons eu occasion d'observer plusieurs exemples d'hémoglobinurie ; et toujours, au premier examen, l'intermittence dans la coloration rouge des urines et l'influence si caractéristique du froid dans l'apparition du symptôme, nous ont conduit à un diagnostic dont le microscope nous a confirmé l'exactitude.

Hématurie hystérique. — L'hématurie hystérique, accompagnée parfois de douleurs néphrétiques, a pu en imposer pour un calcul rénal, mais je ne connais pas d'exemple de confusion entre la névropathie urinaire avec hématurie et les néoplasmes de la vessie.

C. — DIAGNOSTIC DÉTAILLÉ DE LA TUMEUR

Si, en règle générale, le diagnostic de tumeur de la vessie n'est pas difficile à formuler, les difficultés commencent lorsqu'on veut déterminer les caractères particuliers du néoplasme dont on a reconnu la présence. Pour arriver à établir ce diagnostic délicat ce

n'est pas trop de faire appel à toutes les ressources de la chirurgie.

Nous essaierons d'exposer successivement le diagnostic du siège, puis celui du volume du néoplasme et enfin des rapports de la tumeur avec la paroi vésicale ; nous discuterons ensuite les caractères qui peuvent nous donner des probabilités au sujet de la nature de la tumeur.

Siège. — Certains symptômes fonctionnels peuvent, dans quelques cas, en somme assez rares, appeler notre attention sur le siège du néoplasme aux *alentours du col*. Les troubles de la miction sont peut-être un peu plus précoces, en pareil cas ; mais, comme nous l'avons dit en parlant des modes de début de la maladie, il ne faut avoir qu'une très médiocre confiance dans ce caractère. Dans certains cas on a vu *l'interruption brusque du jet* d'urine, analogue à celle dont se plaignent certains calculeux, être en rapport avec un néoplasme pédiculé situé près du col ; ce symptôme présente une certaine importance au point de vue du siège du néoplasme ; et la même remarque peut être faite au sujet de la rétention ou de l'incontinence d'urine, qui surviennent en dehors de toute accumulation de caillots dans la vessie. La rétention ou l'incontinence, et plus généralement tous les *troubles de la miction*, acquièrent une réelle importance lorsqu'ils se modifient suivant la position du malade. Ultzmann parle d'un malade qui ne pouvait bien uriner que lorsqu'il était couché sur le dos ; lorsqu'il se levait, en effet, sa tumeur, qui était pédiculée, venait obstruer le col.

On peut encore supposer qu'une tumeur siège près du col de la vessie lorsque la sonde, après avoir traversé librement la portion prostatique, éprouve quelque peine à pénétrer dans la vessie, ou bien encore lorsque le liquide qu'on retire avec l'instrument est coloré au début et à la fin du cathétérisme, l'urine restant claire dans l'intervalle. Ces symptômes deviennent encore plus significatifs en faveur de cette localisation, lorsque la tumeur, que l'on a diagnostiquée d'autre part, ne peut être sentie par la palpation abdominale combinée au toucher rectal; et l'on comprend bien ce résultat négatif de la palpation puisqu'on ne peut sentir les tumeurs

qui siègent auprès du col que lorsqu'elles ont acquis un certain degré de développement.

Les tumeurs qui siègent au niveau du *bas-fond* ne présentent pas les particularités que nous venons de rappeler, mais elles peuvent être plus facilement senties par le palper combiné. Lorsque la néoplasie offre un certain volume, ce mode d'exploration permet assez facilement de dire si la tumeur siège ou non dans le bas-fond et si elle occupe la partie médiane ou une des parties latérales de la vessie.

Les tumeurs de la *paroi antérieure* ne présentent guère de caractères particuliers, sauf dans les cas exceptionnels où on peut les sentir facilement par le palper hypogastrique. Je rappelle pourtant que toutes les tumeurs vésicales ont une grande tendance à se développer en dedans, du côté de la cavité de la vessie, et qu'il est tout à fait exceptionnel de voir la tumeur prendre un développement excentrique. Ce mode de développement a pourtant été observé dans quelques épithéliomes et, plus particulièrement, dans les myômes excentriques.

J'ai observé l'année dernière, dans le service de M. Hortelonp, un malade dont l'observation est intéressante à ce point de vue. C'était un vieillard, prostatique, qui avait eu quelques hématuries sans caractère bien déterminé : lorsque la vessie était pleine d'urine on sentait, par la palpation hypogastrique, une tumeur, grosse comme une mandarine, qui faisait corps avec le réservoir de l'urine et qui, lorsque la vessie était vide, semblait disparaître en s'enfonçant dans le bassin. On avait porté le diagnostic de tumeur de la vessie. Considérant d'un côté, que les hématuries du malade présentaient, plutôt que ceux des hémorrhagies néoplasiques, les caractères de celles qui accompagnent les rétentions des prostatiques, et, d'un autre côté, que la tumeur offrait une surface lisse et régulière lorsque la vessie était distendue et disparaissait complètement lorsqu'on évacuait l'urine, je portai le diagnostic probable de *cellule vésicale*. Pour compléter ce diagnostic, je proposai la cystoscopie qu'on n'appliqua pas, à cause du mauvais état du malade. La taille hypogastrique fut pratiquée et nous vîmes alors

qu'il s'agissait bien d'une cellule vésicale développée sur la face antérieure de la vessie.

En réalité, dans la très grande majorité des cas, nous ignorons le siège des néoplasmes jusqu'à ce que le cystoscope nous permette de le constater directement (voir p. 250), et c'est d'ailleurs cet instrument seul qui peut nous permettre de porter un diagnostic précis au sujet de la *multiplicité* si fréquente dans les tumeurs de la vessie.

Volume. — Le volume de la tumeur est constaté directement lorsque la néoplasie est assez grosse ou assez ferme pour être sentie par le palper combiné. En dehors de ces cas, l'absence même des signes fournis par le toucher nous permet de dire que la tumeur diagnostiquée par les autres symptômes présente un petit volume. Il ne faut pourtant pas oublier que lorsque la tumeur est très molle ou lorsqu'elle siège près du col, on ne peut la sentir avant qu'elle ait acquis un certain développement. C'est encore le cystoscope qui nous renseigne le mieux au sujet du volume de la tumeur ; mais, pour ne pas se faire de grandes illusions à cet égard, il est nécessaire d'avoir acquis une certaine expérience cystoscopique.

Rapports de la tumeur avec la paroi vésicale. — Cette partie du diagnostic est d'une extrême importance ; car, plus que toute autre, cette notion constitue un guide précieux dans l'intervention opératoire. Lorsqu'une tumeur infiltre profondément les parois de la vessie, lorsque surtout elle tend à dépasser l'organe et à envahir les tissus voisins, le toucher rectal nous renseigne aisément sur ces conditions anatomiques ; mais, en dehors des cas très avancés, ces constatations si nettes du toucher manquent en général.

Aussi nous devons, dans un grand nombre de cas, demander au cystoscope un supplément d'informations qu'il nous fournit presque toujours et sur lesquelles nous avons déjà insisté (page 253). Je rappelle encore qu'à côté de l'infiltration visible, il existe souvent dans les cancers de la vessie une *infiltration larvée* qui ne se

reconnaît qu'au microscope. Après l'extirpation des tumeurs, on doit examiner, à ce point de vue, avec le plus grand soin, les fragments enlevés de la paroi ; car, quelque tardif que soit dans ce cas le diagnostic, la constatation de l'infiltration larvée a une importance majeure au point de vue du pronostic.

Diagnostic de la nature de la tumeur. — Rien n'est malheureusement plus difficile que de déterminer la nature exacte d'une tumeur de la vessie. Je ne parle pas, bien entendu, des grosses tumeurs infiltrées qui bossèlent la paroi postérieure de la vessie ; dans ces cas, le toucher rectal suffit à nous indiquer qu'il s'agit d'un épithélioma.

Sans doute il était naturel de penser que la *longue évolution* clinique, surtout lorsqu'elle se compte par années, était en rapport avec la nature bénigne du néoplasme, mais M. Guyon a fait voir que de vrais cancers pouvaient présenter cette marche lente et cette longue durée. On peut en trouver plusieurs exemples dans nos observations. Il est donc impossible d'établir un rapport quelconque entre la marche d'un néoplasme de la vessie et sa nature histologique. De même, l'étude la plus attentive des symptômes ne peut rien nous apprendre à cet égard ; c'est ainsi que l'on voit par exemple des hématuries mortelles provoquées par de simples polypes, et que de gros cancers encéphaloïdes peuvent évoluer sans jamais donner lieu à aucun saignement.

La *cystoscopie* elle-même nous laisse souvent dans le doute ; car, ainsi que je l'ai montré à propos de l'Anatomie Pathologique, il n'existe malheureusement pas de concordance absolue entre les formes macroscopiques et la structure intime des tumeurs. Dans un certain nombre de cas pourtant, le cystoscope nous permet de dire, presque à coup sûr, quelle est la nature du néoplasme examiné ; c'est le cas de quelques polypes villeux et de certains cancers infiltrés.

Il n'est pas jusqu'à l'*examen microscopique* des parcelles de la tumeur qui ne puisse induire en erreur. Je rappelle à ce sujet que la constatation des franges papillaires n'a aucune valeur pronos-

tique, parce que ces franges peuvent se rencontrer à la surface de toutes les variétés de néoplasme, et plus particulièrement dans les épithéliomas. J'ai déjà cité en parlant de l'endoscopie, le cas de ce malade, opéré par Ultzmann, chez qui l'examen micrographique d'une parcelle de la muqueuse vésicale avait fait croire à l'existence d'une tumeur de la vessie. Une erreur remarquable a été commise aussi à propos d'un malade cité par Fenwick. Un homme avait rendu un fragment d'épithélioma par les urines; on avait donc diagnostiqué un épithélioma de la vessie; la tumeur épithéliale existait bien en effet, mais on s'était mépris sur le siège du néoplasme; il s'agissait d'une tumeur rénale et la vessie était saine. Malgré la possibilité de semblables erreurs, l'examen microscopique des fragments est un des meilleurs moyens dont nous disposions pour déterminer la nature d'un néoplasme de la vessie (voir page 202).

Par l'étude attentive des nombreuses observations réunies dans ce travail j'ai essayé de préciser l'ensemble des caractères qui peuvent servir à distinguer les unes des autres les différentes variétés de tumeurs de la vessie. Je n'ai pu aboutir dans cette étude à des résultats bien positifs, mais je crois utile de les consigner ici, tout en reconnaissant l'insuffisance d'un diagnostic différentiel qui ne repose encore que sur un nombre trop restreint d'observations bien étudiées.

Polypes a structure typique. — Moins fréquents que les cancers, en tant que tumeurs isolées, les polypes bénins accompagnent souvent les autres tumeurs de la vessie. Ces tumeurs qui se développent à tous les âges de la vie, atteignent leur maximum de fréquence, comme les cancers, entre 50 et 60 ans, et sont, comme ces derniers, beaucoup plus communs chez l'homme que chez la femme. La date du début des symptômes remonte, dans la moitié des cas de tumeurs bénignes de la vessie, à plus de trois ans. Parfois ce début remonte à une date plus lointaine encore et il faut craindre alors qu'un polype primitivement simple se soit ensuite transformé en tumeur maligne; la possibilité de cette transformation doit nous

mettre en garde dans notre diagnostic, contre la faute d'établir un rapport entre la durée de la tumeur et sa nature histologique.

Le premier symptôme qui apparaît dans les polypes de la vessie, est, beaucoup plus souvent encore que pour les autres variétés de néoplasmes, l'hématurie; mais dans ses caractères cette hématurie ne présente ensuite rien de spécial.

Les autres symptômes fonctionnels des polypes typiques ne présentent que des particularités sans importance, relatives à l'arrêt brusque de la miction ou à la rétention d'urine, lorsque ces tumeurs se trouvent placées près du col de la vessie et qu'elles sont munies d'un long pédicule. Peut-être aussi le début par la cystite est-il moins fréquent que dans les cancers ; et, lorsque cette complication s'établit, est-elle moins intense et moins rebelle que dans ces derniers néoplasmes. Jamais dans les polypes bénins les urines n'acquièrent l'odeur putride qu'elles présentent dans le cancer, et, dans ces tumeurs, les complications rénales sont beaucoup plus rares que dans l'épithélioma.

Au cystoscope, les polypes bénins sont toujours des tumeurs pédiculées, à surface très rarement lisse et unie, presque toujours constituée par de fines villosités arborescentes. Lorsque les villosités paraissent s'élever directement de la paroi vésicale, ou lorsque la tumeur, quoique pédiculée, paraît présenter un noyau massif et épais, il faut penser plutôt à un épithélioma qu'à un vrai polype typique.

Ces polypes doivent être, en dépit de leur apparence bénigne, considérés comme une affection grave à cause des hématuries qu'ils peuvent déterminer et en raison de la possibilité de leur transformation en tumeurs malignes.

Épithéliomes. — Les épithéliomes sont les plus communes de toutes les variétés de tumeurs de la vessie; il se développent surtout entre 40 et 60 ans ; on n'en connaît pas d'exemple au-dessous de 20 ans. Ces tumeurs sont beaucoup plus fréquentes chez l'homme que chez la femme. La date de leur début remonte parfois à une époque très éloignée et il est ordinaire de voir les malades se

plaindre de symptômes qui durent depuis un, deux ou trois ans. Le plus souvent l'hématurie et, dans un tiers des cas, les troubles de la miction ou la cystite marquent le début. C'est surtout à cette variété de tumeurs qu'appartiennent au grand complet les différents symptômes, étudiés en détail dans la symptomatologie, et sur lesquels je crois inutile de revenir ici ; les épithéliomes nous ont en effet servi de type dans notre description générale des tumeurs. Je rappellerai seulement que toutes les fois que l'on peut constater la présence d'une tumeur vésicale au moyen du toucher rectal combiné au palper abdominal, on est en droit de soupçonner un épithélioma ; la certitude est complète, lorsque le doigt rectal peut constater l'infiltration de la paroi de la vessie.

La cystoscopie permet parfois de constater l'existence de tumeurs pédiculées qui sont de vrais cancers ; souvent dans ces cas, le polype présente avec un court pédicule une surface plutôt mûriforme que franchement villeuse. Plus souvent dans le cas d'épithélioma il s'agit de tumeurs largement implantées ou qui bossèlent la paroi labourée de sillons ; dans ces deux cas, alors même que la tumeur serait recouverte de villosités, la nature cancéreuse du néoplasme ne pourrait être mise en doute.

Sarcomes. — Les sarcomes sont surtout fréquents au-dessous de 40 ans ; chez les enfants on n'a jusqu'à présent décrit aucune tumeur de la vessie qui ne rentre dans la classe des sarcomes ou des myxomes ; on comprend quel intérêt capital a cette notion pour le diagnostic de la nature de la tumeur. Ces mêmes variétés de tumeurs, les sarcomes et les myxomes, peuvent se rencontrer aussi chez l'adulte, chez le vieillard même ; mais, d'après ma statistique, elles sont plus fréquentes au-dessous de 40 ans.

Les manifestations symptomatiques de ces tumeurs peuvent être semblables à celles des épithéliomas ; mais, dans quelques cas, surtout chez les enfants et chez les femmes, elles revêtent une expression clinique assez caractéristique pour qu'un diagnostic soit possible.

Chez l'enfant, le sarcome débute, non pas le plus souvent par

des hématuries, mais par des troubles de la miction, dysurie, incontinence diurne, qui doivent appeler l'attention. Lorsque le début a lieu par hématurie, souvent le saignement apparaît en même temps que des phénomènes de cystite; et, chez l'enfant, cette association symptomatique doit faire soupçonner l'existence d'un néoplasme. En effet l'hématurie est un symptôme très rare dans les affections vésicales de l'enfance ; peu fréquente au cours de l'affection calculeuse, c'est surtout dans la tuberculose ou dans les néoplasmes qu'elle apparaît. Chez l'enfant la constatation de la tumeur est moins difficile que chez l'adulte; la situation de la vessie est en effet plus élevée par rapport au pubis, et cette situation, qui rend souvent accessibles et reconnaissables au palper combiné, les pierres vésicales, permet aussi de diagnostiquer les tumeurs par le même mode d'exploration ; la cystoscopie, avec les instruments plus petits qu'on fabrique spécialement pour les enfants, leur est aussi applicable.

Les sarcomes et les myxomes de la vessie évoluent vite chez l'enfant ; ce n'est d'ailleurs là qu'un cas particulier de cette loi générale de la biologie des néoplasmes, d'après laquelle ceux-ci évoluent d'autant plus rapidement que les malades sont plus jeunes. Chez les fillettes les lobes de la tumeur remplissent facilement la vessie, et viennent faire souvent irruption à la vulve à travers l'urèthre ; le néoplasme peut même détruire la cloison vésico-vaginale. Lorsque la tumeur apparaît à l'extérieur, elle se présente sous la forme d'une masse lobulée dont les lobes sont larges, lisses, rosés, parfois exulcérés et peu sensibles au toucher direct. Le caractère dominant de ces masses néoplasiques c'est l'énorme puissance proliférante et la facilité de repullulation du tissu pathologique; souvent le médecin, qui le premier voit l'enfant, extirpe une partie de la tumeur, croyant avoir affaire à un simple polype de l'urèthre, et son étonnement est grand de voir la tumeur reparaître, plus vivace encore, quelques semaines, parfois même quelques jours après l'extirpation. Au développement rapide de la tumeur doit être attribuée l'hydro-pyonéphrose qui complique si fréquemment les sarcomes des enfants ; on comprend, en effet,

qu'une masse néoplasique aussi rapidement développée, détermine mécaniquement par son volume, la compression des orifices urétéraux, condition de la rétention rénale. De plus, elle constitue pour l'infection urinaire une cause d'appel des plus puissantes, en déterminant l'incontinence d'urine par inocclusion de l'orifice uréthral.

Dans les deux sexes, les tumeurs épithéliales sont plus fréquentes que les autres, mais la proportion des sarcomes, relativement à celle des autres tumeurs, est plus grande chez la femme que chez l'homme. On trouve, en effet, sur 100 sarcomes 38 femmes, tandis que, sur 100 tumeurs épithéliales, on ne relève que 6 femmes.

L'évolution des sarcomes est remarquablement rapide non seulement chez l'enfant, où elle est presque galopante, mais encore chez l'adulte : ainsi sur les 11 cas de sarcome dans lesquels j'ai trouvé mention de la durée de la maladie, la date du début n'a dépassé 4 ans qu'une seule fois, et la plupart du temps, la durée totale n'a pas excédé deux ans. En dehors des données précédentes, nous ne trouvons guère de caractères symptomatiques propres aux sarcomes, si ce n'est quelques particularités sans importance, au sujet de l'hématurie. Le début de la maladie se fait moins souvent par hématurie dans les sarcomes que dans les épithéliomes; mais, sur 29 cas, on trouve encore le saignement indiqué 18 fois comme le premier symptôme en date. Parfois cependant, dans les sarcomes, l'hématurie peut manquer complètement; et ce fait, quoique rare, est plus fréquent ici qu'au cours des épithéliomas, puisque, sur 33 observations j'en trouve 3 dans lesquelles il est expressément indiqué que le malade n'eut pas de saignement et que, dans 6 autres cas, les auteurs, tout en signalant d'autres symptômes, passent l'hématurie sous silence.

La cystoscopie ne peut nous permettre encore aujourd'hui de faire à coup sûr le diagnostic de sarcome; on ne s'en étonnera pas si l'on réfléchit que les sarcomes ne présentent souvent pas de caractères macroscopiques qui permettent de les distinguer des tumeurs épithéliales. On ne pourra guère porter le diagnostic de sarcome, que lorsque la tumeur présentera cette lobulation spéciale représentée planche IX, c'est-à-dire lorsque la tumeur, non villeuse, offrira quelque analogie avec les polypes du nez.

Les sarcomes et les myxomes doivent être considérés comme des tumeurs malignes, car non seulement leur évolution est rapide, mais encore ils peuvent envahir les tissus voisins et se généraliser. Leur récidive après l'extirpation chirurgicale est de règle.

Myomes. — Les myômes de la vessie se rencontrent, dans un tiers des cas, chez la femme. Bien que l'âge habituel de leur apparition oscille entre 40 et 60 ans, ces tumeurs partagent avec les sarcomes ce caractère de se présenter assez souvent au-dessous de l'âge de 20 ans (4 fois sur 16). Les données que nous possédons sur l'évolution clinique des myômes de la vessie sont encore bien incomplètes, mais si peu explicites que soient les observations des auteurs, nous pouvons toujours en tirer deux enseignements intéressants : 1° sur 5 cas, où la durée de la maladie est indiquée, je trouve 3 fois que cette durée dépasse 4 ans, ce qui paraît indiquer une évolution relativement lente : 2° l'hématurie est rare au début dans la symptomatologie des myômes ; c'est ainsi que sur 9 observations, 6 fois la tumeur débuta par des troubles de la miction et 3 fois seulement par l'hématurie. Si l'on étudie le symptôme hématurie non plus seulement au début, mais pendant toute l'évolution des myômes, on trouve que, sur 9 cas, dans lesquels les symptômes sont indiqués, 2 fois l'hématurie n'est pas mentionnée, et que 2 autres fois, l'auteur indique expressément qu'il n'y avait pas de sang dans les urines.

Si les myômes vésicaux paraissent avoir une évolution lente, ils ont, par contre, une grande tendance à la récidive; et, lorsque celle-ci survient, le développement de la nouvelle tumeur paraît se faire avec une assez grande rapidité, dans un délai qui varie de quelques mois à un an, dans la plupart des cas.

La cystoscopie ne peut nous faire soupçonner l'existence d'un myôme que lorsqu'elle nous montre, faisant un relief plus ou moins considérable dans la cavité de la vessie, une tumeur sessile qui paraît recouverte par la muqueuse saine et qui simule assez bien, sauf le siège de la tumeur, le lobe moyen de la prostate hypertrophiée.

Tous les myômes ne se présentent pourtant pas avec cette appa-

rence que, d'ailleurs, aucune autre tumeur vésicale ne leur emprunte ; un certain nombre de ces tumeurs sont pédiculées, quelques-unes même sont recouvertes de villosités bien faites pour dérouter le diagnostic.

Je rappellerai, au sujet des myômes de la vessie, que ces tumeurs peuvent avoir un développement excentrique ; et qu'alors rien ne rappelle, au point de vue symptomatique, l'existence d'une tumeur de la vessie ; aussi jamais ces myômes excentriques n'ont-ils été diagnostiqués sur le vivant.

Kystes. — J'ai cité deux cas, l'un de Fenwick, l'autre qui m'est personnel, de petits kystes de la vessie diagnostiqués par la cystoscopie. En dehors des cas analogues, qui pourront se présenter à l'observation, le diagnostic des kystes de la vessie se trouve, même avec la cystoscopie, entouré de très grandes difficultés.

Nos connaissances à ce sujet sont d'ailleurs purement anatomiques ; c'est pourquoi je renvoie au chapitre anatomo-pathologique pour l'étude de ces tumeurs. Je rappellerai seulement ici que l'émission avec les urines de cheveux ou de dents, provenant d'un kyste dermoïde, ne démontre pas que le kyste siège dans les parois de la vessie ; dans la plupart des cas de ce genre, il s'agissait en effet d'une communication entre un kyste périvésical et la vessie.

Le cystoscope pourrait faire constater cette communication ; et si, au cours d'une exploration cystoscopique, on en supposait la possibilité, il serait utile, pendant l'examen, d'exercer des pressions avec une main sur le siège présumé du kyste ; peut-être réussirait-on par ce procédé à trouver plus facilement l'orifice de communication, et à en confirmer la nature.

ÉVOLUTION CLINIQUE. — PRONOSTIC

Les tumeurs de la vessie sont bénignes ou malignes dans leur nature. C'est-à-dire qu'un certain nombre de ces tumeurs présentent une longue évolution clinique, qu'elles ont peu de tendance à récidiver sur place et qu'elles ne se généralisent jamais. D'autres néoplasmes au contraire ont une évolution plus rapide, récidivent presque fatalement sur place lorsqu'on les extirpe, et peuvent envahir les organes voisins et se généraliser. Nous avons déjà vu que les épithéliomes atypiques, les sarcomes et les myxomes présentent au plus haut degré les caractères de la malignité, tandis que les polypes simples, les kystes, les myômes sont au contraire généralement bénins.

Les caractères si tranchés qui séparent en théorie ces deux groupes, les tumeurs bénignes et les tumeurs malignes, sont loin d'être aussi absolus dans la pratique. Le simple polype par exemple, pourra évoluer très rapidement s'il provoque des hémorrhagies profuses ou se complique d'une infection urinaire grave. On connaît par contre nombre de tumeurs cancéreuses dont les premiers symptômes remontent à 10, 15 et même 32 ans. D'un autre côté, on cite quelques exemples de tumeurs, évidemment malignes par leur nature, de vrais épithéliomas, extirpés déjà depuis plusieurs années, et qui n'ont pas récidivé; alors qu'on connaît nombre de papillomes qui repullulent sur place.

Ces raisons seraient déjà suffisantes pour condamner la division absolue des tumeurs de la vessie en bénignes et malignes; mais la raison principale qui s'oppose à cette classification, consiste dans la possibilité de la transformation d'une tumeur bénigne en tumeur maligne, et j'ai déjà exposé en leur lieu les raisons anatomiques et cliniques qui démontrent cette transformation. Cette notion est, à mon avis, d'une si capitale importance, que j'en veux faire l'idée

directrice du traitement, en fondant sur elle l'étude des indications opératoires.

Après ces considérations je n'ai pas besoin de dire que je n'attache aucun caractère absolu à la classification qui va suivre. Mais, pour la clarté de l'exposition nous distinguerons trois modes différents dans l'évolution clinique des tumeurs de la vessie. Dans un premier groupe le néoplasme conserve jusqu'à la fin les caractères d'une tumeur bénigne ; dans un second groupe, la tumeur, d'abord bénigne, se transforme ensuite en tumeur maligne ; dans le troisième groupe, la néoplasie présente, dès le début, les caractères de l'évolution maligne.

1° Certaines tumeurs vivent pendant longtemps dans la vessie; et, lorsqu'on intervient par une opération, on reconnaît au microscope qu'il s'agit d'une tumeur bénigne. Les exemples ne sont pas rares de tumeurs qui ont évolué ainsi pendant 5 ou 6 ans en ne donnant lieu que de temps en temps à des hématuries sans importance ; j'ai pu même réunir trois observations de polypes, dont la durée totale a été de 12, 14 et 30 ans ; deux fois aussi des myômes ont eu une évolution, longue de 10 à 11 ans. Il n'est pas sans intérêt de rapprocher ces néoplasmes à longue évolution, de certains autres néoplasmes qui, ne s'étant révélés par aucun symptôme durant la vie du malade, ont été constatés seulement à l'autopsie. C'est ainsi que j'ai trouvé un petit polype, gros comme une cerise, dans la vessie d'un malade mort d'une affection médicale et qui ne s'était jamais plaint de symptômes urinaires.

Il existe quelques rares exemples de polypes de la vessie éliminés spontanément pendant la miction et dont l'expulsion fut suivie de la cessation de symptômes.

M. le professeur Jacques Reverdin a eu l'amabilité de me communiquer l'observation inédite d'un de ses malades, qui, 9 ans auparavant, avait eu dans l'espace d'un mois trois petites hématuries spontanées ; après sa dernière hématurie, le malade urina une petite masse villeuse de 2 centim. de longueur qui présentait à l'œil nu comme au microscope « tous les caractères d'un papillome simple ». Depuis, dans ces 9 dernières années, le malade a toujours joui

d'une parfaite santé et les hématuries ne se sont pas reproduites. Ultzmann cite aussi trois malades chez lesquels l'expulsion de fragments de polype de la vessie a coïncidé avec la disparition de tous les phénomènes vésicaux ; ces malades ont été revus en bonne santé respectivement un an, 2 ans et 7 ans après l'expulsion de leur néoplasme. Toutes ces observations démontrent bien que l'expulsion d'un fragment de néoplasme peut coïncider avec la cessation des symptômes, mais il pourrait rester quelques doutes au sujet de la guérison définitive ; on sait en effet que les intervalles séparant deux hématuries peuvent être de plusieurs années, et j'ai même cité plus haut des observations dans lesquelles l'intervalle inter-hématurique a été de 11 ans et de 28 ans. Nous ne pouvons donc pas affirmer la *guérison spontanée*, par élimination, de certains polypes de la vessie. Je me hâte d'ajouter que cette guérison, quoique non démontrée encore, est facile à comprendre lorsqu'il s'agit de petits polypes à pédicule étroit.

2° Un grand nombre de tumeurs de la vessie évoluent pendant plusieurs années sans déterminer des symptômes alarmants ; puis, à un moment donné, leur marche devient rapide, et, en quelques mois, la maladie se termine par la mort. D'après les statistiques que j'ai établies, un quart des cancers épithéliaux de la vessie présente cette marche en deux temps. Pendant de longues années, tout se réduit parfois à quelques hématuries légères, séparées les unes des autres par de longs intervalles ; puis les crises hématuriques se rapprochent, la cystite survient avec son cortège de douleurs ; alors les malades dépérissent rapidement et sont emportés par les complications locales ou générales.

3° Les trois quarts des tumeurs épithéliales et des sarcomes évoluent en moins de trois ans ; ou, du moins, la gravité de la maladie devient telle, que, si la chirurgie n'intervient pas, la vie du malade ne se prolonge guère au delà de quelques mois à une année.

Avant de passer à l'étude du traitement des tumeurs de la vessie, il nous importe de connaître quels sont les principaux éléments dans la gravité de leur pronostic et le mécanisme de la mort des

malades ; ces notions ont leur intérêt pratique : elles peuvent, en effet, servir au traitement par lequel nous devons nous efforcer d'enrayer, ou, tout au moins, de retarder la marche fatale de la maladie.

L'hémorrhagie, l'infection avec ses complications variées ; l'extension progressive de la tumeur avec ses conséquences, invasion des organes voisins et généralisation : tels sont les trois éléments qui sollicitent notre examen dans l'étude pronostique des tumeurs de la vessie.

L'hématurie, dégagée de toute considération sur la nature de la tumeur, et considérée en elle-même comme perte de sang, peut présenter une extrême gravité. En effet les tumeurs les plus petites, le polype villeux le plus simple et le plus bénin dans sa structure, par exemple, peuvent provoquer des hématuries assez considérables pour tuer le malade d'hémorrhagie. Alors même que les hématuries répétées et abondantes ne suffisent pas à déterminer la mort du malade, elles l'affaiblissent toujours beaucoup et l'anémie qu'elles déterminent présente un double danger que le chirurgien ne doit pas oublier : le danger de l'infection, et le défaut de résistance pour subir avec succès l'acte opératoire. Par le fait même de son existence, l'hématurie facilite le développement des infections accidentelles, car le mélange du sang et de l'urine constitue un milieu plus propice au développement des microbes.

D'un autre côté, le défaut de résistance de l'individu, la profonde anémie secondaire aux pertes de sang, exposent l'organisme aux atteintes d'une infection générale dès lors plus redoutable dans ses manifestations. On voit par là toute l'importance du rôle de l'hématurie dans la gravité des tumeurs de la vessie et l'on comprend que ce symptôme puisse, à lui tout seul, devenir une source d'indication chirurgicale.

L'infection, ainsi que nous l'avons déjà dit, apparaît presque nécessairement à un moment de l'évolution des tumeurs de la vessie, et c'est à elle que sont dues les plus redoutables complications de la maladie. Au chapitre de l'Anatomie Pathologique, nous

avons exposé ces différentes complications, dont la symptomatologie ne présente rien de spécial qui doive nous arrêter ici. La cystite, les péricystites, les infections rénales, l'infection générale, telles sont les complications infectieuses les plus communes des tumeurs de la vessie ; ce sont elles, surtout les lésions rénales et l'infection générale, qui le plus souvent, et sans laisser même à la tumeur le temps de parcourir toute son évolution locale, déterminent la mort des malades : aussi le chirurgien devra-t-il toujours y penser et en surveiller les premiers symptômes ; car il est en droit de fonder en grande partie sur elles son pronostic.

Il est beaucoup plus rare de voir les tumeurs de la vessie s'étendre de proche en proche et envahir les organes voisins ; rarement aussi la cachexie cancéreuse est la cause de la mort. La terminaison fatale est en effet le plus souvent due à des lésions secondaires au néoplasme. A cet égard il est intéressant de rapprocher les tumeurs de la vessie des tumeurs de la vésicule biliaire : celles-ci s'étendent assez rapidement aux organes voisins et déterminent la mort par cachexie cancéreuse plutôt que par infection biliaire. Au contraire, lorsque les malades urinaires en arrivent à cet état de consomption et de marasme qui, à la veille de leur mort exprime et traduit le dépérissement profond de tout leur organisme, ce n'est pas la cachexie cancéreuse seule qui est en cause. Les travaux d'Adamkiewicz (1) nous ont révélé, en effet, la toxicité du suc cancéreux ; et, s'il n'est pas douteux que l'absorption des produits de sécrétion cellulaire contribue, dans les néoplasmes de la vessie, à l'anéantissement des malades, il n'est pas moins vrai qu'à côté et au-dessus de cet élément de cachexie, il faut faire une place importante à la cachexie urinaire. Cette cachexie est due surtout à la destruction progressive des reins, qui entraîne, pour l'organisme entier, un empoisonnement plus ou moins rapide par les produits toxiques sécrétés par ses propres cellules ou par les bactéries de l'infection. Les malades succombent donc à une intoxication de double origine, d'un côté l'auto-intoxication par les déchets de la vie cellulaire insuffisam-

(1) Adamkiewicz. *Bull. Ac. Imp. Vienne*, 1890, p. 640.

ment éliminés (Bouchard), d'un autre côté par les substances élaborées par les micro-organismes et ces produits s'accumulent en eux par suite de l'insuffisance du rein ; de telle sorte que l'on peut dire de ces malades qu'ils meurent plutôt comme urinaires que comme cancéreux.

TRAITEMENT

Je crois utile, avant de discuter et de poser les indications du traitement des tumeurs de la vessie, de donner une idée générale des méthodes thérapeutiques et des procédés d'intervention que la chirurgie moderne met à notre disposition.

Pour être fixé, dans un cas donné, sur la conduite à suivre, pour apprécier à sa juste valeur chacune des méthodes opératoires ; enfin pour faire un choix judicieux et opportun du moment et du procédé de l'intervention, il faut d'abord être bien au courant de la technique instrumentale et du manuel opératoire de chaque méthode ; il faut ensuite connaître les résultats pratiques de chaque procédé chirurgical, l'actif et le passif de chaque mode de traitement ; il faut enfin posséder tous les éléments statistiques et critiques d'une appréciation comparative de toutes les méthodes thérapeutiques. C'est à ces seules conditions qu'on pourra, en connaissance de cause, dégager de chaque cas de la pratique l'indication thérapeutique appropriée. C'est pourquoi avant d'entrer dans l'appréciation des indications propres à chaque procédé, je vais passer en revue les différentes méthodes de traitement en donnant pour chacune d'elles les résultats obtenus jusqu'à présent.

Dans le traitement des tumeurs de la vessie, on se propose, suivant les cas et les circonstances, deux buts différents : tantôt on tente la guérison radicale par l'extirpation complète du néoplasme ; tantôt, la guérison complète étant reconnue impossible, on se propose de prolonger la vie du malade et de soulager ses souffrances. Ces deux indications différentes sont remplies par deux méthodes de traitement : la méthode *radicale* et la méthode *palliative*, dont il nous faut, dès maintenant, étudier la technique et les procédés.

A. — Cure radicale des tumeurs de la vessie

Suivant les cas on emploie trois méthodes opératoires différentes pour l'extirpation complète des tumeurs, ce sont : 1° l'extirpation simple du néoplasme sans résection de la paroi vésicale ; 2° la résection partielle de la vessie comprenant le point de la paroi sur lequel la tumeur est implantée ; 3° enfin l'extirpation, avec le néoplasme, de la vessie entière. Nous allons successivement étudier ces trois méthodes.

1° Extirpation de la tumeur sans résection de la paroi vésicale.

Avant d'exposer les procédés des différents auteurs, je crois utile, en commençant, de décrire, telle que je l'ai vue faire un très grand nombre de fois, telle que je la fais moi-même, l'opération type d'une tumeur de la vessie par le procédé de M. Guyon. Je décrirai ensuite les autres procédés, mais je bornerai ma description aux choses vraiment utiles ou à celles qui étant proposées depuis peu de temps ne sont pas encore assez connues pour pouvoir être définitivement jugées.

a) — Taille hypogastrique longitudinale pour l'extirpation des tumeurs de la vessie. Procédé de Guyon.

La veille de l'opération le malade est purgé ; et, le matin même, un lavement vide le rectum des matières qu'il peut contenir. Le malade est endormi par le chloroforme et couché sur le dos ; on renouvelle ensuite la toilette antiseptique, déjà faite la veille, de la région hypogastrique et l'opération commence. Je dois dire, au sujet du décubitus dorsal du malade, que M. Guyon a adopté, comme préférable, la position de Trendelenburg, dont je parlerai plus loin (page 331). Généralement nos malades sont endormis couchés, comme à l'ordinaire, sur le dos ; et, lorsque l'opération commence, la table est inclinée de manière à placer le sujet dans la position inclinée de Trendelenburg.

Tout d'abord on commence par laver largement avec de l'eau boriquée la vessie du malade. A cet effet, on introduit dans la vessie une sonde métallique à robinet, que l'on fixe en entourant la verge du malade avec un lien en caoutchouc assujetti par une pince : cette précaution a pour but d'empêcher le liquide injecté dans la vessie de ressortir entre la sonde et les parois de l'urèthre, ce qui peut arriver lorsque le muscle vésical se contracte. Lorsque le liquide du lavage, injecté en abondance dans la vessie, ressort complètement clair, on injecte à nouveau 150 grammes d'eau boriquée ou d'une solution de sublimé à 1 pour 3000, et on ferme le robinet de la sonde. On prie alors un aide d'introduire dans le rectum le ballon de Petersen qu'on distend, suivant sa capacité, avec 300 ou 350 gr. de liquide. En introduisant le ballon en caoutchouc on doit bien

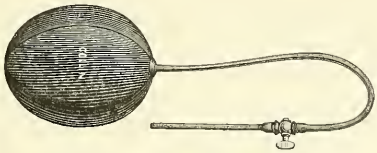

Fig. 56. — Ballon de Petersen.

placer au-dessus du sphincter de l'anus le point d'union du globe en caoutchouc et du conduit qui lui fait suite et qui doit rester à l'extérieur ; en effet, si on ne prenait pas cette précaution, le ballon aurait de la tendance à sortir à l'extérieur lorsqu'on le distend par l'injection de liquide. Il est inutile d'ajouter que l'aide chargé de l'introduction du ballon ne doit, en aucune manière, prêter son concours aux manœuvres de l'opération : il doit être, en effet, tenu pour septique.

Lorsque le ballon est gonflé on ajoute aux 150 grammes de liquide que la vessie contient déjà, la quantité nécessaire pour la distendre. Cette quantité varie avec les individus : mais il faut, en principe, ne jamais pousser trop loin l'injection, car on cite des exemples de rupture de la vessie. Ordinairement, lorsque la vessie contient 300 grammes de liquide on peut facilement la sentir par la

palpation hypogastrique ; et, même si on ne sentait pas le réservoir dilaté on pourrait procéder sans crainte à l'incision abdominale. En effet, lorsque le ballon de Petersen, distendu dans le rectum, presse de bas en haut sur le bas-fond et soulève la vessie; lorsque, d'un autre côté, la vessie est distendue par 300 grammes de liquide, on ne court aucun risque de blesser le péritoine qui se trouve alors suffisamment soulevé. Du reste, en procédant comme nous allons l'indiquer, on pourrait, même si la vessie était vide, éviter à coup sûr la blessure du péritoine.

L'injection définitive étant faite, le robinet de la sonde est de nouveau fermé et le chirurgien, placé à la droite du malade, procède à l'incision de la peau.

L'incision est faite sur la ligne médiane; elle présente une longueur d'à peu près 10 centimètres et commence *un peu au-dessous du bord supérieur du pubis*. Il est toujours possible de sentir le bord supérieur du pubis, même chez les individus très gras; par contre, on ne trouve pas toujours facilement la ligne médiane. Une petite manœuvre permet dans tous les cas de retrouver la ligne blanche à travers les téguments encore intacts : il suffit de tendre la peau avec une main, tandis qu'avec la main opposée on la fait glisser, en travers, à droite et à gauche, pour sentir la corde que forme l'entre-croisement des aponévroses sur la ligne médiane.

On coupe la peau et le tissu graisseux sous-cutané, toujours plus épais en bas, sur toute la longueur de l'incision de manière à bien voir l'aponévrose et à bien sentir avec le doigt, vers l'angle inférieur de la plaie, l'os du pubis. On incise ensuite l'aponévrose autant que possible sur la ligne médiane, en essayant de passer dans la ligne blanche ; si le bistouri passe à côté, il ne faut pas s'en préoccuper le moins du monde, et, sans trop chercher à s'orienter, on incise directement, avec précaution, sur la portion charnue des muscles droits. Lorsque l'aponévrose est incisée, on entame superficiellement, sur toute la longueur, mais sans la traverser complètement, la couche musculaire formée par les muscles pyramidaux et par les muscles droits. Il faut alors redoubler de précautions pour ne pas blesser le péritoine. Tout au bas de la plaie, juste au-dessus du

pubis, on incise la couche musculaire dans une étendue de deux à trois centimètres, puis, lentement, couche par couche, le bistouri avance jusqu'à ce que tout le muscle ait été coupé, ainsi que la mince toile fibreuse qui forme la paroi postérieure de la gaine des muscles droits. Alors apparaît, toujours facile à voir, la couche de graisse sous-péritonéale qui double la séreuse.

Le chirurgien laisse alors le bistouri de côté, et introduisant dans la plaie son index gauche rase le bord du pubis pour aller toucher le globe vésical ; puis, de la pulpe de l'index dirigée vers l'ombilic il repousse en haut la graisse péritonéale et le cul-de-sac du péritoine qu'elle double, en même temps qu'il achève de déchirer les quelques fibres musculaires de la partie supérieure de la plaie épargnées par le bistouri. En agissant ainsi, on ne voit même pas le péritoine : c'est la vessie qui apparaît au fond de la plaie. Il faut prendre garde, en refoulant la graisse prévésicale, de ne pas enfoncer le doigt, le long de la face postérieure du pubis, jusqu'aux ligaments antérieurs de la vessie ; on courrait ainsi le risque d'augmenter l'espace vide, toujours gênant qui, une fois l'opération finie, persiste entre la face antérieure de la vessie et la face postérieure du pubis.

A ce temps de l'opération, on refoule de chaque côté, avec un écarteur, toute l'épaisseur de la paroi abdominale : cette manœuvre permet de bien voir la vessie ; toute la région est alors largement arrosée avec de l'eau phéniquée à 5 0/0 pour préserver la plaie, autant que possible, de la contamination que pourrait produire le liquide vésical qui va l'arroser. On sait d'ailleurs qu'on a déjà, au préalable, pris soin de laver la vessie et de la remplir avec un liquide antiseptique. On procède alors à l'ouverture de la vessie. Souvent la paroi antérieure de l'organe est parcourue par des veines assez volumineuses qui peuvent en imposer aux jeunes chirurgiens : il ne faut pas craindre ces veines, on peut hardiment inciser sur elles, car, aussitôt la vessie ouverte, elles s'affaissent et ne saignent pas.

Sur la ligne médiane, à 3 ou 4 cent. au-dessus du pubis, le bistouri plonge d'un seul coup dans l'intérieur de la vessie et fait une

incision assez longue pour que l'index de la main gauche puisse être facilement introduit dans l'intérieur du réservoir mais qu'il y a avantage à ne compléter que plus tard ; un aide retire alors la sonde, désormais inutile, et le chirurgien place, sur chacune des lèvres de l'incision vésicale, un fil suspenseur qui lui rendra très aisée l'exécution des manœuvres suivantes. Les fils suspenseurs doivent être en soie assez forte ; ils sont placés, avec l'aiguille de Reverdin, assez loin du bord de la plaie vésicale pour éviter toute déchirure de la paroi. Un aide soutient de chaque côté un des deux fils suspenseurs et la vessie étant ainsi un peu soulevée et pour ainsi dire placée sous ses yeux, le chirurgien prolonge, avec des ciseaux, en haut et en bas, la première ouverture dans l'étendue qu'il juge convenable (6 cent. en moyenne) et il place un ou deux autres fils suspenseurs de chaque côté au-dessus et au-dessous des premiers. On peut, de cette manière, couper la paroi vésicale en toute sécurité ; parce que, si une artériole pariétale venait à être coupée, on pourrait facilement la saisir avec une pince. Les fils suspenseurs, dont nous devons l'idée à M. Guyon, sont en vérité très commodes pour l'exécution de la taille hypogastrique ; ils facilitent singulièrement toutes les manœuvres de l'opération.

Déjà, lorsque l'index gauche a pénétré dans la vessie, on a pu se rendre rapidement compte du siège et du volume de la tumeur que l'on veut extirper ; mais, pour bien voir tout l'intérieur de la vessie, une série de petites précautions sont indispensables. L'angle supérieur de la plaie vésicale est soulevé en haut par un petit

Fig. 57. — Spéculum-écarteur de Bazy modifié (Collin).

spéculum à manche, court et large (spéculum de Bazy fig. 57) ; les aides soutiennent le spéculum et les fils suspenseurs sont écartés de

chaque côté ; au besoin les parois latérales de la vessie sont refoulées par des écarteurs, minces et assez longs, qu'on place dans sa cavité. C'est alors le moment de placer le malade, si on ne l'a déjà fait, dans la position inclinée de Trendelenburg ; puis avec une lampe électrique, on examine soigneusement toute la cavité de la vessie que les aides ont soin de bien éponger. A ce moment de l'opération on peut, avec avantage dans certains cas, retirer le ballon de Petersen ; parfois au contraire il est préférable de le conserver encore. Le seul critérium à cet égard est la facilité plus ou moins grande avec laquelle on manœuvre dans la vessie, suivant que le bas-fond est ou non soulevé par le ballon rectal ; mais toujours, avant la fin de l'opération, on devra le retirer.

Dès qu'on a reconnu la tumeur, on procède à son extirpation. Avec les doigts de la main gauche on entoure le pédicule de la tumeur, et se guidant sur eux, on place, avec la main droite, une pince qui étreint ce pédicule. Souvent avec la première pince on n'arrive pas à bien saisir comme il faut le pédicule tout au ras de la muqueuse ; en pareille occurrence, on se sert de la première pince pour attirer et soulever un peu la tumeur, ce qui permet de mieux placer une seconde pince sous la première. Parfois encore, la base de la tumeur est trop large et on est obligé de placer au même niveau deux pinces, se regardant par leur concavité, qui arrivent à saisir ensemble un faisceau de tissus trop large pour être étreint dans les mors d'une seule pince.

Fig. 58. — Pinces de Guyon pour les tumeurs de la vessie.

Pour saisir ainsi les tumeurs de la vessie, M. Guyon a fait construire des pinces coudées à pression représentées dans la figure 58 ; la branche coudée de ces pinces forme avec leur branche droite un angle obtus ou même droit, et cette branche est toujours

assez courte pour que, dans la vessie, on puisse, armé de cet instrument, manœuvrer avec aisance.

Lorsque la tumeur est bien saisie par les pinces, on se rend compte exactement des rapports que sa base d'implantation présente avec la paroi, et, suivant les cas, on agit d'une manière différente. Si la tumeur est pédiculée, si, même avec une base assez large, elle est pédiculisable par la traction et se trouve placée partout ailleurs que sur la face antérieure du col, on peut l'extirper au bistouri. Cette ablation est facile en incisant la muqueuse tout autour du pédicule et en disséquant ensuite la muqueuse de la musculeuse, soit au bistouri soit aux ciseaux; presque toujours alors se produit un saignement en nappe fort abondant; mais la suture au catgut des bords de la muqueuse incisée rend l'hémostase facile, et ce n'est que dans des cas exceptionnels que l'on a besoin d'avoir recours à une ligature artérielle.

La suture de la muqueuse vésicale offre parfois des difficultés, surtout lorsque le néoplasme est situé près du col. Dans ces cas nous employons avec grand avantage les aiguilles plates de Hagedorn qui ont la double qualité de présenter une courbure commode et un chas très large. Lorsque la plaie de la muqueuse vésicale doit être un peu grande, je me suis bien trouvé de sectionner d'abord une partie du pédicule et de suturer de suite la muqueuse avant d'en sectionner de nouvelles portions; en procédant ainsi, par sutures progressives, on est beaucoup moins gêné par le saignement de la plaie. Pour que la suture soit hémostatique, on doit enfoncer l'aiguille assez loin des bords de la plaie, et si, par hasard, un premier plan ne suffit pas à arrêter le saignement, on peut placer plus profondément un second plan de sutures qu'on noue au-dessus du premier; je me suis bien trouvé de ce procédé chez le malade de l'observation 40. Dans un cas, M. Guyon ne pouvait se rendre maître de l'hémorrhagie et, comme nous ne réussissions pas à faire la ligature, M. Guyon laissa une pince à demeure, qui fut retirée, sans accident, 48 heures après. M. Bazy a laissé, lui aussi, des pinces à demeure dans la vessie.

Dans certains cas, la largeur d'implantation du néoplasme fait

redouter l'hémorrhagie que pourrait déterminer la section au bistouri ; ou bien encore le siège du néoplasme rend très difficile la manière de faire que nous venons d'exposer. C'est à ces cas surtout que convient l'anse galvanique, très souvent employée avec un plein succès par M. Guyon. La tumeur étant saisie avec les pinces, on passe autour de son pédicule l'anse de platine qu'on serre lentement de manière à bien la mettre en contact avec la tumeur ; lorsque ce résultat est atteint, on établit le courant qui détermine l'incandescence du platine. L'anse galvanique est passée au-dessus ou au-dessous des pinces qui attirent la tumeur, suivant que la largeur du pédicule et la traction qu'on doit exercer sur la tumeur font craindre ou non la perforation totale de la paroi de la vessie.

Dans certains cas, lorsque la tumeur peut être facilement attirée avec la pince et que son pédicule se détache bien, il est très commode de se servir du thermocautère pour en pratiquer la section. M. Guyon emploie très souvent ce moyen dont il a bien démontré la parfaite innocuité.

Lorsque, par l'un quelconque des procédés indiqués, la tumeur est extirpée, on fait très soigneusement l'hémostase de la vessie, en ne craignant pas, s'il le faut, d'employer le thermocautère pour l'assurer. On examine encore une fois toute la surface de la muqueuse pour voir si quelque petite tumeur n'a pas échappé à l'exploration et au traitement et on procède alors à la fermeture et au drainage de la vessie.

On commence par suturer en bas la plaie vésicale avec un seul plan de sutures dont les points séparés sont distants les uns des autres d'un centimètre ; avant que la fermeture de la plaie soit très avancée, on introduit dans la vessie la portion recourbée des tubes-siphons de Guyon de manière à ce que leur extrémité affleure le trigone. Les tubes étant en place, on finit la suture de la vessie au-dessous et au-dessus du point de passage des tubes, de manière à ce que ceux-ci soient serrés dans la boutonnière qui représente à ce moment ce qui reste de la plaie vésicale.

Les tubes-siphon dont je parle sont deux gros tubes en caoutchouc qui furent employés d'abord par M. Périer et que M. Guyon

a complètement modifiés en les perfectionnant. Les tubes de Guyon (fig. 59) ont une longueur totale de 50 centimètres et le calibre de chacun d'eux est de 14 millim. Sur une grande partie de leur longueur les deux tubes sont indépendants l'un de l'autre, mais dans leur portion vésicale, ils sont accouplés, soudés et superposés l'un à l'autre dans l'étendue de quelques centimètres. Cette portion abdominale des tubes présente en outre une courbure telle, que, lorsque le siphon est en place, la portion vésicale plonge presque perpendiculairement dans la vessie, tandis que leur portion extérieure, qui sort à travers la plaie abdominale, se trouve pendante entre les cuisses du malade, où elle déverse, dans un urinal placé sur le lit, les liquides de la vessie. En France, tous les chirurgiens connaissent les tubes de Guyon ; à l'étranger pourtant, à ce que j'ai vu, un grand nombre

Fig. 59. — Tubes de Guyon pour le drainage de la vessie après la taille hypogastrique.

d'opérateurs ignorent leur usage. Plusieurs de ces chirurgiens, comme M. Israël, s'en montrent très partisans depuis qu'ils ont constaté les excellents résultats qu'on en obtient.

Les tubes une fois mis en place, il faut s'assurer de leur bon fonctionnement. Pour cela, on place une éponge sur la plaie déjà fermée de la vessie, et, en soulevant une des deux branches des tubes, on y injecte *doucement*, avec une seringue, de l'eau boriquée : si l'appareil fonctionne bien, le liquide s'écoule aussitôt par l'autre tube. Parfois il est nécessaire d'essayer l'injection alternativement par l'un et l'autre tube, pour obtenir l'établissement du courant ; d'ailleurs presque toujours, le fonctionnement est meilleur par l'un des deux tubes. M. Guyon a l'habitude de marquer ce tube d'une encoche qui est utile pour le reconnaître pendant les pansements.

On procède ensuite à la fermeture de la paroi abdominale, que M. Guyon pratique *par étages solidaires* les uns des autres. Les muscles forment un premier étage de sutures perdues au catgut ; l'aponévrose antérieure des muscles droits en forme au besoin un second ; le troisième plan est constitué par la peau et toute la couche, sous-cutanée qui est suturée au crin de Florence. Ces points de suture espacés d'environ deux centimètres saisissent très largement et aussi profondément qu'il est nécessaire toutes les couches qui séparent l'aponévrose de la peau et l'aponévrose elle-même. Pour que ces différents plans de suture soit solidaires les uns des autres, il faut en effet avoir soin, en pratiquant chacun d'eux, de faire parcourir à l'aiguille une faible épaisseur des tissus du plan sous-jacent ; l'avantage de cette solidarité établie entre les plans de suture est de prévenir la formation de petits clapiers entre les différents étages de la suture et de donner à celle-ci une grande solidité ; quelques points superficiels intermédiaires aux anses profondes sont encore nécessaires ; ils se font aussi avec le crin.

La plaie est ainsi fermée dans toute sa longueur au-dessus des tubes-siphons qui sortent de la vessie ; au-dessous des tubes, on ne ferme pas l'angle inférieur de la plaie. Cet angle déclive de l'incision doit être drainé par un petit tube à drainage, ou mieux encore par une mince lanière de gaze iodoformée qui plonge dans la cavité de Retzius. Les tubes-siphon sont eux-mêmes fixés à la peau par deux crins de Florence lâchement noués. Il est de règle, avant de panser le malade, de s'assurer encore de leur bon fonctionnement.

Il ne reste plus qu'à faire un pansement iodoformé et ouaté, légèrement compressif, soutenu par un double spica et qui laisse passer à l'extérieur les deux tubes-siphons. La plaie est recouverte de gaze iodoformée ; un petit rouleau de gaze est placé au-dessous des tubes, pour qu'ils ne compriment pas l'angle inférieur de la plaie, et la verge elle-même, qui reste cachée dans le pansement, est entourée de gaze iodoformée et d'ouate.

Il n'est pas rare, surtout chez les individus gras et chez ceux dont les reins sont très malades, d'observer des accidents d'intoxication iodoformique. Il ne faut donc pas abuser de l'iodoforme dans

la taille hypogastrique et l'on se trouvera bien, à cet égard, de placer, comme nous le faisons souvent, au-dessus d'une première et mince couche de gaze iodoformée, plusieurs morceaux chiffonnés de gaze salolée.

Soins consécutifs. — Ces soins sont presque toujours extrêmement simples. Le malade est couché sur le dos, dans son lit garni d'un matelas d'eau et, entre ses cuisses, on place un urinal qui contient un peu de sublimé au millième et dans lequel plongent les extrémités des tubes-siphons. On s'assure, de temps en temps, du bon fonctionnement du siphon ; et, toutes les 3 ou 4 heures, on fait, avec grande douceur, un petit lavage de la vessie en se servant de préférence du tube qu'on a marqué d'une encoche; parfois cependant, on voit dans la journée ou le lendemain, que l'autre tube fonctionne mieux. La plus ou moins grande fréquence des lavages doit être réglée d'après l'abondance du saignement de la vessie et d'après l'interruption que des caillots peuvent apporter au fonctionnement des tubes. Dans presque tous les cas, le fonctionnement du drainage est si régulier que le pansement n'est même pas mouillé et que l'on peut faire le premier pansement du 4e au 6e jour. A ce premier pansement, on retire les tubes; et, suivant l'état de la plaie, on enlève ou non, en partie ou en totalité, les sutures, mais il est toujours nécessaire d'enlever dès lors les points profonds. En retirant les tubes, on place dans la vessie, par le canal de l'urèthre, une sonde molle en caoutchouc, qui doit rester à demeure.

Dans quelques cas, dès le premier jour, la sonde fonctionne bien et il ne s'écoule plus de liquide par la plaie hypogastrique ; presque toujours, du 10e au 12e jour après l'opération la plaie vésicale est fermée ; et, lorsqu'on injecte 20 ou 30 gr. de liquide dans la vessie on voit que celle-ci commence à faire réservoir. La plaie de la paroi abdominale, à l'ouverture de son angle inférieur, est en général complètement fermée vers le 20e jour. Dans quelques cas, la guérison est encore plus rapide et j'ai vu M. Guyon obtenir des réunions une fois en 12 jours, une autre fois en 15 jours. Il est rare qu'une fistule

hypogastrique persiste quelques semaines, ce dont on peut facilement se convaincre en examinant nos tableaux.

Dans ces derniers temps, M. Guyon a opéré plusieurs malades, chez lesquels il a placé, en même temps, pendant l'opération, ses tubes-siphons et la sonde de de Pezzer dont je parlerai bientôt. Cette combinaison lui a permis de retirer les tubes dès le 2e jour après l'opération ; ce qui paraît abréger encore le temps nécessaire à la cicatrisation complète de la plaie.

De quelques instruments proposés pour faciliter la taille hypogastrique longitudinale. — Comme se rattachant à la taille longitudinale, je décrirai brièvement l'écarteur et les pinces de Watson et le spéculum électrique de Texo.

La figure 60 représente l'écarteur vésical de Watson ; cet instru-

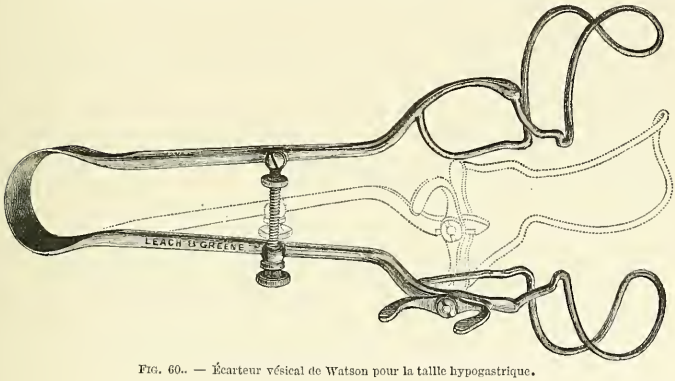

Fig. 60. — Écarteur vésical de Watson pour la taille hypogastrique.

ment a l'avantage, lorsqu'il est fermé, de pouvoir être facilement introduit dans la vessie ; et, lorsqu'il est ouvert, d'écarter les parois latérales, tout en laissant voir par ses deux branches largement fenêtrées, la muqueuse vésicale ; enfin, un seul aide suffit à le manier.

Les pinces galvaniques du même auteur sont représentées par la figure 60. Ces pinces sont construites de manière à permettre, lorsqu'elles saisissent la tumeur, de sectionner celle-ci entre leurs mors

portés à l'incandescence par une communication directe avec la pile ; elles dispensent donc de la manœuvre, parfois difficile, qui consiste à passer autour du pédicule une anse galvanique. Je n'ai aucune expérience personnelle de ces appareils ; mais ils sont fort recommandés par R. Harrisson, qui s'en sert dans ses opérations. La pince gal-

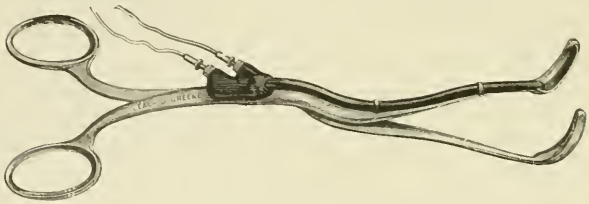

Fig. 61. — Pinces galvaniques de Watson.

vanique paraît pouvoir rendre des services, particulièrement dans les cas de tumeurs grosses et facilement déchirables, et au cours des opérations palliatives.

Le spéculum de Texo est un spéculum à manche, construit sur le modèle de celui de Bazy et qui présente, au milieu de sa concavité, une lampe électrique puissante recouverte d'une glace. Lorsque la vessie est ouverte, on place, dans l'angle supérieur de la plaie, ce spéculum dont la lampe allumée éclaire vivement et permet de fort bien voir la cavité vésicale. A plusieurs reprises, M. Guyon s'est servi avec avantage de ce spéculum, qui me paraît préférable aux pinces lumineuses de Nitze (1) ; la lumière qu'il projette est plus vive et la glace qui recouvre la lampe est moins facilement salie par le sang.

b) — Autres procédés opératoires modernes.

Ces procédés diffèrent du précédent soit dans la manière d'arriver jusqu'à la vessie, soit dans le traitement consécutif de la plaie ; car, vis-à-vis de la tumeur elle-même, presque tous les auteurs suivent les règles tracées ci-dessus. Le procédé que je viens de

(1) Les pinces électriques de Nitze sont des pinces coupantes, munies à leur extrémité d'une petite lampe Edison qui éclaire la vessie.

décrire et ceux dont il me reste à parler sont tous utilisables dans une certaine mesure pour la résection partielle de la vessie ; mais, pour le moment, je m'en tiendrai à leur description, ayant toujours en vue l'extirpation de la tumeur sans résection de toute l'épaisseur de la paroi vésicale.

Je consacrerai ensuite quelques lignes à l'extirpation des tumeurs par les voies naturelles. J'étudierai les différents procédés auxquels on a recours pour découvrir la vessie ; pour l'ouvrir et examiner sa cavité ; enfin les procédés usités pour le drainage.

I. — *Procédés pour découvrir et inciser la vessie.*

Les procédés qui méritent une mention spéciale sont ceux de Trendelenburg, d'Helferich, de Langenbuch, de Koch et de Simon. Je ne parlerai pas de la boutonnière périnéale qui ne me paraît présenter aucune indication et que j'ai déjà appréciée à propos du diagnostic.

Procédé de Trendelenburg. — Voici comment le professeur Trendelenburg, de Bonn, pratique aujourd'hui la taille hypogastrique.

Le malade est couché sur la table que représente la figure 62. Cette table, dont l'usage est très commode, permet d'élever ou de descendre le malade à volonté et elle a surtout l'avantage, la table étant placée dans la position de la figure, de rendre possible l'inclinaison du corps du malade. Dans cette situation inclinée, la tête étant placée en bas et le bassin élevé, tous les organes abdominaux se trouvent naturellement rejetés vers le diaphragme. La vessie tend à descendre dans la cavité abdominale ; elle déborde ainsi le niveau de l'enceinte pubienne et, même lorsqu'elle est vide, il existe au-dessus du pubis une zone de la paroi abdominale interne qui n'est pas recouverte par le péritoine (1). Indépendamment de cet avantage, la position de Trendelenburg présente encore celui de per-

(1) Eigenbrodt. *Deuts. Zeitschr. f. Chir.* Bd XXVIII, Hft 1/2, p. 68.

mettre une facile inspection de la vessie ouverte; à cet égard, le

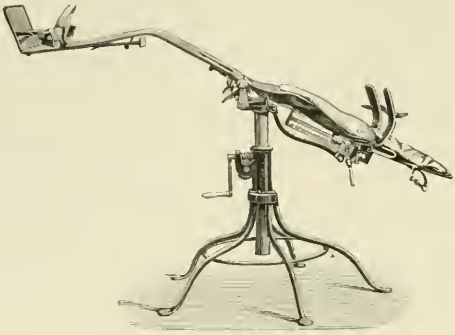

Fig. 62. — Table d'opérations de Trendelenburg.

progrès est incontestable ; on voit beaucoup mieux lorsque le

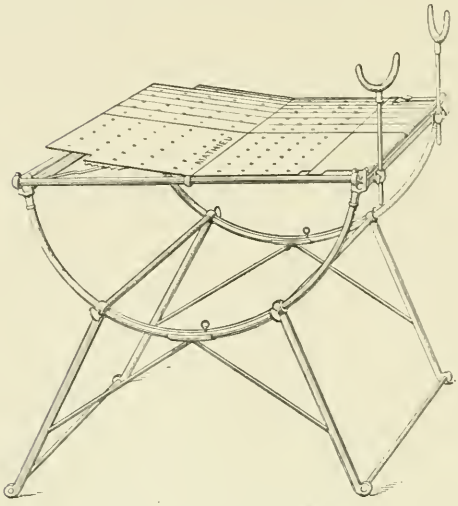

Fig. 63. — Table d'opérations de Mathieu.

malade est incliné. Aussi M. Guyon a-t-il adopté la position de

Trendelenburg pour la taille hypogastrique. Lorsqu'on n'a pas encore eu recours à cette position, on craint que la situation déclive de la tête soit préjudiciable au malade et nuisible à la chloroformisation. Il n'en est rien, la chloroformisation est aisée et la position déclive de la tête est même fort utile lorsqu'on opère des malades très anémiés par l'hématurie.

Les figures 63 et 64 représentent la table d'opérations récemment

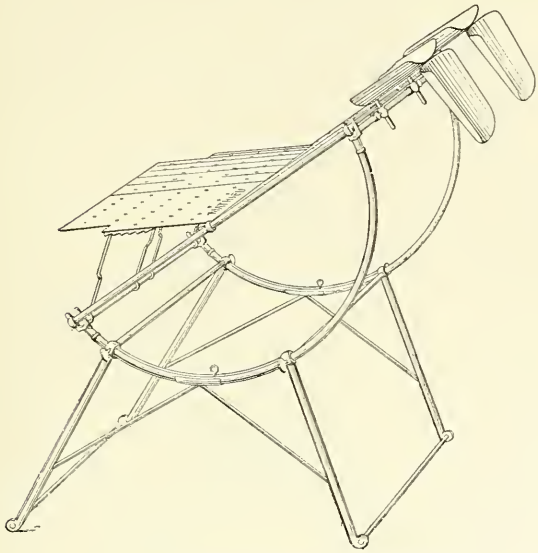

Fig. 64. — Table d'opérations de Mathieu. Position inclinée.

construite par M. Mathieu; cette table est susceptible d'être inclinée pour placer le malade dans la position de Trendelenburg. Lorsqu'on ne possède pas de table à inclinaison, il est facile, avec une chaise et des coussins convenablement disposés, de placer le malade dans la position déclive.

L'incision de Trendelenburg est une incision transversale faite immédiatement au-dessus du pubis. La longueur de l'incision est de

6 à 8 centimètres, lorsqu'on opère une tumeur de la vessie. On doit toujours avoir grand soin d'éviter les canaux inguinaux; pour éviter cet écueil, Trendelenburg conseille de recourber en haut les extrémités de l'incision, lorsqu'on juge nécessaire de l'agrandir. Après la section des couches sous-cutanées, il faut sectionner en travers les muscles droits de l'abdomen : il est recommandé à ce moment d'inciser les muscles très près de la symphyse, comme si on voulait enlever les parties superficielles de l'os. Pour pratiquer la section des muscles droits, on tend leur insertion avec les doigts de la main gauche et on coupe par pression sans faire exécuter au bistouri des mouvements de va et vient. Cette précaution est utile

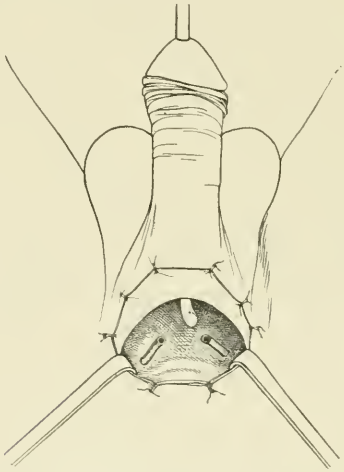

Fig. 65. — Taille transversale de Trendelenburg. Les bords de l'incision vésicale ont été fixés à la peau par une suture temporaire.

pour éviter le péritoine, lorsqu'on se voit obligé d'opérer sur une vessie vide ou lorsqu'il existe des adhérences qui immobilisent le cul-de-sac prévésical de la séreuse. Lorsque ce temps de l'opération est exécuté, on découvre la graisse sous-péritonéale, qu'on refoule en haut avec les doigts et on incise ensuite la vessie en travers,

un peu au-dessus du bord du pubis. Les bords de la plaie vésicale sont ensuite suturés, avec du fil de soie, aux bords de la plaie cutanée, ce qui place, sous les yeux du chirurgien, la cavité vésicale largement ouverte, comme le représente la figure 65, gravée d'après une photographie.

Les choses étant ainsi disposées, on extirpe la tumeur par les moyens que nous avons décrits ; et, si l'on éprouve quelque difficulté, on n'hésite pas à passer, en pleine muqueuse vésicale, sur les points où on le juge nécessaire, une ou plusieurs anses de fil que l'on confie à des aides, et qui attirent la muqueuse. Lorsque la tumeur a été extirpée et l'hémostase assurée, on place, dans l'intérieur de la vessie, la petite branche d'un drain en T, dont la longue branche sort par la plaie abdominale. On procède alors à la suture partielle de la plaie vésicale après avoir enlevé les fils de la suture temporaire qui réunissaient la vessie à la peau. On suture ensuite, à la soie, les muscles droits aux tissus fibreux qui couvrent le pubis et on ferme partiellement la plaie cutanée pour procéder ensuite au pansement après avoir lavé la vessie avec une solution de sublimé à 1 pour 3000.

Dans le procédé de Trendelenburg, il faut distinguer la position du malade et l'opération elle-même. La position inclinée fut d'abord employée par son auteur et recommandée par lui dès 1877 (1) ; à cette époque ce chirurgien faisait mettre ses malades sur le dos d'un infirmier placé devant une fenêtre. Malgré toute l'incommodité de cette situation le procédé se répandit assez rapidement en Allemagne ; depuis l'invention de la table presque tous les chirurgiens de ce pays l'ont accepté. La section transversale des muscles abdominaux et de la vessie paraît avoir été employée par Günther (2), et Bruns l'aurait assez souvent pratiquée suivant son élève Lotzbeck (3). Trendelenburg (4) appliqua pour la première fois son procédé en 1882, au dire d'Eigenbrodt ; sa seconde opération

(1) Trendelenburg. *Berl. klin. Woch.*, nº 2.
(2) Eigenbrodt. *Loc. cit.*, p. 67.
(3) Lotzbeck. *Deutsche Klinik*, 1858.
(4) Trendelenburg. Publié par Willy Meyer. *Langenbeck's Archiv.*, 1884, XXXI.

eut lieu en 1886 et dans ces deux cas il s'agissait d'hommes très obèses, dont le ventre retombant sur le pubis devait être soulevé par des aides durant l'opération. Depuis cette époque, le professeur de Bonn a pratiqué 38 fois son opération soit pour des calculs, soit pour des tumeurs de la vessie, et il a réussi à la propager en Allemagne au point qu'elle est devenue, pour la taille, le procédé courant.

En France, la taille transversale a été peu pratiquée et je n'ai connaissance que d'une opération, faite par M. Guyon, pour tumeur de la vessie, d'un autre cas que j'opérai avec M. Desnos pour un rétrécissement de l'uretère et d'une opération pratiquée par M. Horteloup.

Il est incontestable qu'avec le procédé de Trendelenburg on voit mieux l'intérieur de la vessie qu'avec la taille longitudinale; l'avantage est surtout sensible pour les portions de la muqueuse voisines du col. D'un autre côté, l'opération est très facile et n'expose nullement à blesser le péritoine même si la vessie est vide. Mais, à côté de ces précieux avantages, ce procédé présente un inconvénient sérieux ; je veux parler de la plus grande facilité de production des hernies consécutives, au niveau de la cicatrice. Les auteurs allemands nous disent bien que ces hernies sont très rares ; ils font en outre remarquer que, dans les cas très graves de tumeur de la vessie, c'est là une considération d'importance secondaire. Pourtant la crainte d'une éventration consécutive paraît justifiée, lorsqu'on voit les opérateurs proposer des modifications ayant pour but de l'éviter. C'est ainsi par exemple que Roser recommande de ne pas sectionner complètement toute l'étendue des muscles droits; le même conseil me fut donné d'ailleurs par le professeur Witzel, de Bonn, qui eût l'extrême obligeance de m'apprendre le manuel opératoire de Trendelenburg. Le professeur Witzel coupe aussi les muscles droits à un travers de doigt au-dessus du bord du pubis pour suturer ensuite, l'opération finie, les deux lèvres de la section. On ne saurait, en effet, apporter trop de soin à cette suture qui est d'autant plus difficile que, sur le vivant, les muscles droits se rétractent. Je me suis bien trouvé, au moment de la suture, de

placer le malade dans la position horizontale ordinaire et de faire parcourir aux fils un trajet oblique à travers les muscles, afin de ne pas déchirer trop facilement leur tissu formé de fibres longitudinales parallèles. J'ai réussi, en procédant ainsi, à faire une suture très solide et à éviter toute hernie consécutive.

Dans le travail d'Eigenbrodt, élève de Trendelenburg, on trouve la relation de 38 cas de taille transversale, avec 7 morts, dont aucune n'est imputable à l'opération.

Procédé d'Helferich (1). — Les coupes faites par Braune et par Fehleisen ayant démontré que la vessie est plus facilement accessible à travers la symphyse pubienne, Helferich a eu l'idée de pratiquer la résection partielle des pubis pour faciliter l'extirpation des tumeurs de la vessie tout en ne compromettant pas la solidité du bassin. Voici ce procédé opératoire, d'après la description de son auteur :

Incision transversale au-dessus de la symphyse en ayant soin de ne pas blesser le cordon spermatique. Sur les parties latérales de la symphyse, on détache le périoste et on pratique dans l'os, en dehors des épines du pubis, une double encoche verticale en se servant de la gouge et du maillet ; pendant ce temps opératoire on a soin de ne pas pénétrer dans le trou obturateur et, à cet effet, on fait la coupe un peu obliquement de haut en bas et de dehors en dedans. Il faut ensuite réunir les deux sections osseuses verticales, par une section horizontale en coupant la symphyse d'avant en arrière, jusqu'à ce que le segment osseux intercepté par les deux sections longitudinales puisse être relevé. Avec un écarteur, on sépare ensuite les parties molles inférieures, tandis que les supérieures, simplement écartées avec le doigt, se soulèvent d'elles-mêmes ; et la vessie se présente naturellement à l'opérateur.

Helferich pratiqua pour la première fois la résection du pubis dans un cas d'ostéite tuberculeuse ; et, comme, après la guérison, la solidité du bassin restait parfaite, l'opérateur étendit son procédé

(1) Helferich. *Arch. f. klin. Chir.*, vol. XXXVII, p. 625.

à la taille pour tumeur de la vessie. En 1888, il employa le procédé tel que nous venons de le décrire, sauf que l'incision cutanée avait la forme d'un T. Chez un homme de 53 ans, qui était atteint d'un cancer de la vessie siégeant sur la partie supérieure de la paroi postérieure, Helferich pratiqua la résection partielle de la vessie ; il fit ensuite des sutures à étages de la vessie et de la paroi abdominale, et mit deux gros drains dans la plaie et de la gaze iodoformée sur les plaies osseuses. Pas de sonde à demeure. Le malade guérit en 25 jours, et avec le cystoscope de Nitze on put se convaincre de la parfaite cicatrisation de la plaie vésicale.

En même temps qu'Helferich, d'autres auteurs préconisaient, en Allemagne, la résection partielle de la paroi antérieure du bassin pour mettre à découvert la vessie sans blesser le péritoine. Cette pratique fut recommandée par Nichans (1), et par Koch (2) qui réséqua un carré sur le bord inférieur de la symphyse. Postérieurement à ces auteurs, Bramann a pratiqué la résection temporaire du pubis. Son procédé, qui diffère un peu de celui d'Helferich, a été exposé par Braun (3). On découvre la vessie par une incision médiane à laquelle on ajoute une autre incision transversale sur la symphyse : on enlève ensuite, au ciseau, un segment rectangulaire de la symphyse, en ayant soin de ne pas compromettre l'insertion des muscles droits et on sectionne ensuite sur la ligne médiane le fragment osseux, ce qui permet d'écarter les muscles. D'autres auteurs étrangers, comme Küster, de Marbourg, Israël, de Berlin (obs. 104), et Dittel, de Vienne (obs. 183) ont employé la résection du pubis pour extirper des tumeurs de la vessie.

En France, je ne connais qu'une opération de résection partielle de la symphyse pubienne pour tumeur de la vessie. Elle a été pratiquée par le professeur Heydenreich (4), de Nancy, qui opéra un malade de 62 ans. M. Heydenreich avait commencé par pratiquer la taille hypogastrique, mais comme le col de la vessie était trop

(1) Nichans. *Centr. f. Chirurgie,* 1888, p. 43.
(2) Koch. *Berl. klin. Woch.,* 1888, p. 405.
(3) Braun. *Centr. f. Chir.* Beilage n° 26, 1891 (XX Kongress).
(4) Heydenreich. *Congrès français de Chir.*, 1891, p. 313.

profondément situé, l'opérateur se décida à pratiquer la résection pubienne par le procédé d'Helferich, et à cautériser le néoplasme. La vessie fut partiellement suturée à la plaie abdominale et drainée par les tubes-siphons. Ce malade succomba le 8e jour après l'opération, de pyélo-néphrite suppurée du rein droit.

Procédé de Langenbuch. — Langenbuch (1) a préconisé récemment un procédé de taille qu'il appelle sectio alta subpubica, et que je vais décrire à titre de curiosité, car l'utilité pratique de ce procédé me paraît très contestable.

On pratique une incision en ⅄ renversé, dont la branche verticale remonte jusqu'à mi-hauteur de la symphyse pubienne et dont les branches descendantes suivent de chaque côté l'arcade du pubis. On coupe le ligament suspenseur du pénis et on sépare par de petites sections le ligament transversal sous-pubien. Les attaches antéro-supérieures des corps caverneux au ligament transversal pelvien sont déchirées sans qu'on touche à leur insertion osseuse. Pendant tout ce temps, la pointe du scalpel ne doit pas être enfoncée trop loin pour ne pas blesser le plexus de Santorini. On abandonne alors le bistouri et on écarte les tissus avec un grattoir manié avec précaution; il faut ensuite avec des pinces spéciales ou avec une baguette à gants, de Volkmann, dilater l'ouverture ainsi créée. On arrive ainsi à obtenir un passage de 4 à 5 centimètres de diamètre vertical; il faut alors séparer avec les doigts le plexus de Santorini. La section de la vessie doit être faite un peu au-dessus du col ; et, pour ne pas se tromper, Langenbuch recommande d'introduire une sonde par l'urèthre, afin de savoir exactement où se trouve l'orifice du col.

L'auteur a bien démontré, que, par son procédé, on peut pénétrer dans la vessie sans blesser de vaisseaux importants ; il nous prévient même que la section de la veine dorsale de la verge n'entraîne pas d'inconvénients ultérieurs au point de vue de l'érection ; mais

(1) Langenbuch. *Die Sectio alta subpubica*. Berlin, 1888.
Le même. Deutsche med. Woch., 1887, p. 1025.

il ne nous dit pas que son procédé ait jamais été employé pour une tumeur de la vessie.

Le procédé de Langenbuch se rapproche de celui que W. Koch pratiquait, dit-il, depuis longtemps sur le cadavre. Dans les deux cas on arrive sur la vessie en passant au-dessous de l'arcade pubienne; mais dans la manière de faire de Koch, on résèque une portion de cette symphyse. Voici ce dernier procédé.

Procédé de W. Koch (1). — Incision cruciale des téguments une branche étant parallèle à la symphyse tandis que l'autre branche lui est perpendiculaire et passe à peu près en son milieu. L'incision doit pénétrer jusqu'à l'os et on commence par détacher le ligament de Fallope de la symphyse; on détache ensuite toutes les parties molles des branches descendantes du pubis jusqu'au trou obturateur. On peut ensuite enlever, à l'aide du ciseau et en conservant le périoste, un fragment osseux de 4 1/2 à 5 centim. de largeur. Des deux branches osseuses convergeant vers le pubis il ne reste plus qu'un pont osseux de 2 à 2 1/2 centim., de hauteur et sur les côtés s'élèvent les bords osseux qui encadrent en avant les trous obturateurs. Il faut alors polir les bords osseux et suturer le périoste de la face postérieure de la symphyse au repli du péritoine pour se garantir autant que possible contre la formation d'une hernie entre la vessie et la symphyse. Cela fait on attire la verge en bas et on récline le tissu cellulaire et les plexus veineux situés au-devant de la vessie, dont la paroi antérieure peut alors être incisée depuis l'urèthre jusqu'au péritoine. Koch n'a employé son procédé que sur le cadavre et sur le vivant il conseille d'opérer en deux temps. L'ouverture de la vessie ne devrait être faite que lorsque la plaie est couverte de granulations et en bonne voie de guérison.

Procédé de Simon. — Chez la femme, Simon a préconisé la taille vésico-vaginale en T pour extirper les tumeurs de la vessie. Quelques auteurs l'ont suivi dans cette voie, mais l'opération paraît aujourd'hui à peu près abandonnée.

(1) Wilh. Koch. *Berl. klin. Woch.*, 1888, p. 405.

Dans le procédé de Simon, on pratique, sur la paroi antérieure du vagin, une incision médiane qui s'étend depuis l'urèthre jusqu'au col de l'utérus ; sur cette incision on fait tomber une autre incision transversale tout près du col de l'utérus. Les uretères sont ainsi épargnés et la vessie se trouve largement ouverte, ce qui permet d'attirer la tumeur dans le vagin d'autant plus facilement que la paroi du réservoir se laisse renverser.

Kaltenbach (1) a employé le procédé de Simon et Schlegtendal (2) cite Lindemann comme l'ayant appliqué pour un gros sarcome très dur qui ne put être enlevé que partiellement, en se guidant surtout par le toucher. Pourtant la malade guérit.

Appréciation des procédés pour découvrir et inciser la vessie. — J'écarterai de suite le procédé de Langenbuch. Il est évident qu'en passant comme le conseille cet auteur au-dessous de l'arcade pubienne, on évite tout danger de blesser le péritoine; mais ce danger n'existe pas non plus avec les autres procédés modernes. Par le procédé de Langenbuch on arrive bien directement sur le trigone et sur le col de la vessie ; mais cet avantage ne compense pas les inconvénients résultant de l'étroitesse du champ d'action chirurgicale et les difficultés réelles que présente le manuel opératoire. Dittel a fait remarquer, en outre, que cette opération s'accompagne toujours de lésions veineuses importantes et qu'elle assure mal le drainage du bas-fond de la vessie. L'opération de Langenbuch ne me paraît répondre à aucune indication particulière et j'ai pu me convaincre, en la pratiquant sur le cadavre, du peu de jour qu'on obtient, et de la gêne qu'on éprouve à manœuvrer dans la vessie, lorsqu'on pratique la taille sous-pubienne. Le procédé de résection sous-pubienne de W. Koch donne plus de jour que celui de Langenbuch, mais il présente tous les inconvénients imputables à ce dernier. S'il fallait avoir recours à la résection partielle du pubis, je préférerais la résection du bord supérieur telle que la pratique Helferich.

(1) Kaltenbach. *Langenbeck's Arch.*, vol. XXX, p. 884.
(2) Schlegtendal. *Centr. f. Gynäk.*, 1885, n° 25.

La taille vésico-vaginale en T de Simon ne présentait en réalité que l'avantage d'être moins grave que la taille hypogastrique d'autrefois. Depuis que cette dernière opération est devenue aussi inoffensive que l'opération par le vagin, il n'existe plus aucune raison pour faire l'opération aveugle que dut pratiquer Lindemann, au lieu de suivre la voie large et sûre qu'offre l'incision hypogastrique.

Le procédé de taille de Trendelenburg offre tout d'abord l'incontestable avantage de la position inclinée ; en outre la section transversale des muscles et de la vessie permet de mieux voir et de travailler plus à l'aise ; c'est là un avantage dont on sent tout le prix, lorsqu'on doit extirper une portion considérable de la paroi vésicale. Ces avantages se retrouvent, plus marqués encore, dans le procédé d'Helferich avec résection du pubis ; la voie est alors plus large et on peut mieux atteindre les néoplasmes situés près du col de la vessie. D'un autre côté, la résection partielle du pubis ménage la solidité du bassin et n'ajoute pas à la gravité de l'opération. Relativement à la solidité de la ceinture pelvienne, il suffit de se rappeler que la hauteur du pubis d'un adulte est de 4 centim. et qu'il suffit d'en enlever 2 centim. pour se ménager un accès facile jusque sur le col de la vessie.

Les cas où le procédé d'Helferich a été employé sont encore peu nombreux ; mais, jusqu'à ce jour, on ne signale pas de cas de mort imputable à la résection ; du reste, le simple raisonnement montre que la section osseuse ne peut en rien augmenter la gravité de l'intervention opératoire. Le procédé d'Helferich présente en outre sur celui de Trendelenburg l'avantage de ne pas exposer aux éventrations ; enfin, relativement à la difficulté opératoire, il est aisé de voir, sur le cadavre, que les obstacles à vaincre ne méritent pas d'arrêter l'opérateur.

Je pense que les procédés d'Helferich et de Trendelenburg sont très comparables entre eux ; et, le premier n'étant en somme qu'une heureuse modification du second, la question me semble se poser entre la taille transversale avec résection pubienne d'une part et la taille longitudinale par le procédé de Guyon d'autre

part. Ce dernier procédé a pour lui l'avantage que lui donne la consécration d'une longue pratique, qui démontre la facilité de l'opération et la bénignité de ses suites. En outre ce procédé donne une aisance réelle au chirurgien pour opérer dans toute la vessie, surtout si l'on a soin, comme M. Guyon le recommande, de faire une longue incision, ce qui n'offre aucun inconvénient. Il est cependant des cas où la hauteur de la symphyse gène pour manœuvrer au niveau du col, surtout en avant. Le procédé d'Helferich, plus difficile dans sa technique, moins sûr dans ses résultats, nous permet de mieux agir sur les régions du col et sur le trigone ; il facilite, en outre, la résection étendue des parois vésicales.

Ces procédés présentent donc tous deux des avantages et des inconvénients ; il me semble que chacun d'eux doit répondre à des indications particulières. Ces indications pourraient être ainsi définies.

En règle générale, le procédé de Guyon est applicable au traitement radical des tumeurs de la vessie et nous verrons bientôt qu'il est préférable à tout autre pour le traitement palliatif. Ce procédé permet en effet de faire la résection de la vessie. Lorsqu'elle doit porter sur la partie antérieure de l'organe, il pourra être utile de pratiquer sur la partie inférieure de la plaie une incision transversale surajoutée, analogue à celle de Trendelenburg, mais n'intéressant pas toute la largeur des muscles droits. M. Guyon a constaté que ce procédé avait le double avantage d'éviter le danger de l'éventration et d'élargir cependant le champ opératoire. M. Bazy a employé avec succès cette méthode, qui avait été déjà préconisée par Rose.

Lorsque la tumeur siège tout à fait au voisinage du col et que son extirpation totale paraît possible, le procédé d'Helferich me paraît répondre aux indications opératoires. Si même on avait commencé par faire la taille longitudinale et qu'on reconnût pendant l'opération la nécessité de se faire du jour vers le bas de la plaie, on pourrait imiter la conduite de M. le professeur Heydenreich et faire alors la résection pubienne, mais je ne vois guère l'avantage de la section médiane du segment osseux pratiquée par Bramann.

II. — *Procédés pour le drainage et la réunion de la vessie.*

Tous les chirurgiens se sont efforcés d'apporter au drainage de la vessie après la taille des modifications destinées à le perfectionner. La taille hypogastrique expose en effet à deux grands dangers : la blessure du péritoine et l'infiltration d'urine. Relativement au péritoine, la sécurité opératoire est complète, depuis que les chirurgiens ont adopté le ballon rectal de Petersen et la pratique, recommandée par M. Guyon depuis 1883, qui consiste à refouler avec le doigt la graisse sous-péritonéale.

Quant à l'infiltration d'urine, on l'évite à coup sûr par la suture partielle de la vessie et le drainage par les tubes-siphons, si l'on adopte les règles établies par Guyon.

A l'étranger, les auteurs suivent des procédés de drainage qui nous paraissent très inférieurs au nôtre. Küster (1) recommande un tube à drainage perforé qui sort d'un côté par l'urèthre et de l'autre par la plaie abdominale. Ce même procédé a été recommandé en France par Demons (2), de Bordeaux, qui put constater, chez un malade, que l'urine ne s'écoulait que par le bout inférieur du tube qui sortait par l'urèthre. Dittel (3) draine la plaie avec un tube recourbé (en forme d'anse, de genou) dont le pourtour est garni de gaze iodoformée. Trendelenburg emploie depuis longtemps le drain en T dont j'ai parlé plus haut ; au début, ce chirurgien plaçait ses opérés dans le décubitus ventral, et recommandait cette position, prétendant qu'elle assurait mieux le drainage. Cette position étant trop incommode, Trendelenburg reconnut ensuite que le résultat était aussi favorable lorsque l'on couchait le malade sur le côté. Le décubitus abdominal, recommandé par Trendelenburg, rappelle la pratique des médecins chinois : le malade qui doit subir la taille hypogastrique est couché sur le dos et attaché à une planche ; l'opération finie, on met le malade sens dessus dessous en retournant la planche.

(1) Kuster. *Loc. cit.*, p. 230.
(2) Demons. *Acad. de méd.*, 25 mai 1886.
(3) Dittel. *Wien. med. Woch.*, 1885, nos 20, 22, 25.

L'auteur étranger dont la méthode se rapproche le plus de la nôtre est Antal, qui recommande de suturer en bas la plaie vésicale et la plaie abdominale, d'introduire dans la vessie deux tubes recourbés et de faire l'irrigation continue avec du thymol ou de la résorcine. Je ferai remarquer ici que Antal, quoique écrivant plusieurs années après eux, néglige de citer MM. Périer et Guyon à propos du double tube.

Depuis que la taille hypogastrique est devenue une opération sans dangers réels, un grand nombre d'auteurs ont essayé d'obtenir une guérison plus rapide de la plaie en procédant à la réunion totale par première intention. D'abord essayée pour les plaies accidentelles de la vessie, pour les tailles faites dans des cas de calculs ou de corps étrangers, la réunion primitive a été appliquée après la taille hypogastrique pour tumeurs de la vessie. Dans ces cas, le procédé opératoire varie suivant les auteurs. J'en distinguerai deux principaux.

1° **Suture totale de la vessie sans réunion primitive de la plaie abdominale.** — En 1885, Kraske (1) pratiqua la suture complète de la vessie et fit le tamponnement de la plaie abdominale qu'il laissa ouverte. Un procédé fort analogue a été proposé par Neuber (2), sous le nom de taille en trois temps ; il consiste : 1° dans l'incision de la paroi abdominale, sans toucher la vessie, avec tamponnement de la plaie ; 2° 6 à 8 jours après, ouverture de la vessie et suture primitive de la plaie vésicale ; 3° la plaie abdominale est fermée quelques jours après.

Le procédé de suture primitive de la vessie, la plaie abdominale restant ouverte, s'est fort généralisé en Allemagne ; c'est ainsi que MM. Israël et Nitze l'emploient couramment. Ce dernier auteur (3) pratique la suture totale de la vessie, la suture partielle avec tamponnement de la plaie abdominale et le drainage de la vessie à travers une boutonnière périnéale. Par cette méthode, M. Nitze a tou-

(1) Kraske. *Berl. klin. Woch.*, 1885, n° 43.
(2) Neuber. *Congrès de la Soc. allemande de chir.*, avril 1888.
(3) Nitze. *Communication écrite*, décembre 1891

jours réussi, dans ses nombreuses opérations, à obtenir la réunion primitive de la vessie.

Le procédé employé par Nitze a été recommandé aussi par d'autres auteurs et mis en pratique par Keyes (1), de New-York, en 1887 ; avec cette différence toutefois que Keyes ferme non seulement la vessie, mais aussi la plaie abdominale qu'il se contente de drainer au lieu de la bourrer de gaze. L'auteur ayant obtenu de mauvais résultats, en essayant un drain qui passait par le trigone et sortait par l'anus, employa dans deux cas le drainage par la boutonnière périnéale ; un de ses malades eut une fistule hypogastrique et l'autre n'était complètement guéri qu'au bout d'un mois.

2° **Suture totale de la vessie et de la paroi abdominale.** — La réunion complète, totale de la vessie et de la paroi abdominale a été peu employée dans la taille pour tumeurs de la vessie.

Küster dit l'avoir essayée, sans réussir, dans deux cas, une fois même il eut une infiltration d'urine. Antal, sur quatre opérations avec réunion totale de la plaie vésicale et de la paroi abdominale, a eu trois fistules consécutives et une mort par péritonite ; ces insuccès ont conduit l'auteur à mettre en pratique le procédé de suture primitive de la vessie, avec réunion secondaire de la plaie abdominale, qui lui a donné trois succès sur trois opérations.

Gibbons et Parker (2) en 1887, auraient réussi la suture complète de la vessie après l'extirpation d'un myôme ; mais l'observation publiée par ces auteurs est trop sommaire pour qu'on puisse se rendre compte des détails de l'opération. Je pourrais faire la même observation à propos du cas publié par Broadbent, qui opéra une tumeur, chez une jeune fille de 18 ans, par la taille hypogastrique, fit la suture complète et draina par l'urèthre dilaté.

Bramann (3) emploie, dans tous les cas de taille hypogastrique, la suture vésicale d'après le principe de Lembert. Dans 5 cas, opérés pendant l'année 1890, il a obtenu 3 réunions sans fistulisation ;

(1) Keyes. *Jour. of Cent. and Gen.-Ur. dis.*, 1887, p. 242.

(2) Gibbons et Parker. *Trans. of Clin. Soc. London.* Novembre 1887.

(3) Bramann. *Deuts. Gesellsch. f. Chir.*, XX Kongress. *Centr. f. Chir* Beilage, n° 26, 1891, p. 138.

un des malades était atteint de papillome de la vessie. Bruns a essayé aussi la réunion primitive ; mais, à la suite de l'opération, il s'est développé un abcès.

En France, je crois avoir été le premier à pratiquer la suture complète de la vessie et de la paroi, après l'extirpation de tumeurs de la vessie. Avant moi M. Tuffier (1) fit une taille pour tumeur (1888) et trouvant un néoplasme impossible à extirper il fit, sans attaquer la tumeur, la suture à deux plans de la paroi vésicale et la suture complète de la plaie abdominale, sauf un orifice pour le passage d'un drain. Malgré une légère suppuration du trajet du drain, la cicatrisation était complète le vingt et unième jour. Dans ce cas il s'agit d'une simple taille exploratrice et la réunion primitive ne présente aucun des dangers inhérents aux tumeurs de la vessie.

J'ai pratiqué deux fois la taille hypogastrique avec réunion primitive totale de la vessie et de la paroi (2). Voici un court résumé de ces observations.

Il s'agissait dans la première d'un homme âgé de 52 ans. Les premiers symptômes urinaires datent de mai 1887 ; les mictions, non douloureuses, sont un peu plus fréquentes et s'accompagnent de picotements dans la verge. A ce moment, M. le Dr Guinard (de Malakoff) pratiqua un premier cathétérisme avec une sonde métallique. En septembre 1888, première hématurie spontanée, sans douleur, et depuis il y a eu plusieurs périodes hématuriques durant chacune six à huit jours, séparées par un intervalle de deux mois à deux mois et demi.

En février 1891, je vois le malade qui présentait quelques phénomènes de cystite, avec des urines sales et des mictions fréquentes ; je porte le diagnostic néoplasme vésical, confirmé par l'endoscope de Grünfeld, qui montra une tumeur grosse comme une petite noix, largement implantée à droite et un peu au-dessus de l'orifice uretéral gauche. A la suite de l'examen endoscopique, le malade eut un peu de fièvre et garda le lit pendant huit jours.

Le 27 mars, je pratiquai la taille hypogastrique avec l'aide de mes collègues, les Drs Lefèvre, Hallé, Janet et Lluria. Incision lon-

(1) Dietz. *Étude clinique et expérimentale sur la suture de la vessie après la taille hypogastrique.* Th. Paris, 1890.

(2) Albarran. *Ann. des mal. des org. gén.-ur.*, décembre 1891.

gitudinale de la vessie dans la position de Trendelenburg ; la tumeur est attirée avec une pince de Guyon, et, tout autour de sa base, j'incise au bistouri la paroi vésicale en dépassant largement en superficie les limites de la tumeur et en pénétrant profondément dans la couche musculaire de la vessie. Suture de la vessie au niveau du point d'implantation de la tumeur par six fils de catgut ; cette suture arrête le sang que donnait une petite artère sectionnée. Suture de la plaie vésicale de la taille par un premier plan de fils de catgut, qui traverse toute l'épaisseur de la paroi y compris la muqueuse et un second plan, à la manière de Lembert, au fil de soie. Suture profonde de la paroi abdominale au catgut et suture superficielle au crin de Florence. Je place un crin d'attente dans l'angle inférieur de la plaie, et un petit drain qui va dans la cavité de Retzius. Sonde de Nélaton à demeure.

Le surlendemain, je retire le drain et je noue le fil d'attente. Le huitième jour, j'enlève tous les fils superficiels, et, le neuvième jour, la sonde à demeure. La cicatrisation est parfaite, et dès le onzième jour le malade se levait.

Pendant que la sonde à demeure était en place, on pratiquait trois ou quatre fois par jour des lavages boriqués. Jamais il n'y eut d'écoulement sanguin. Ce malade a été revu en parfaite santé, sept mois après son opération.

Le second cas se rapporte à un homme de 73 ans, entré le 18 septembre 1891 à l'hôpital Necker. Ce vieillard a eu une petite hématurie spontanée il y a trois ans ; depuis il éprouvait quelque gêne dans les mictions qui étaient fréquentes ; les urines, disait-il, étaient un peu troubles. Lors de son entrée à l'hôpital, ce malade avait une hématurie très considérable et de la rétention d'urine causée par des caillots. L'hématurie présentait les caractères de celles des néoplasmes vésicaux, mais, lorsqu'on avait vidé la vessie de ses caillots, on ne sentait aucun épaississement des parois. Les reins étaient sains. Ce malade, chez qui je portai le diagnostic néoplasme vésical, refusait toute intervention opératoire et il ne se décida que lorsque, déjà épuisé par six semaines d'hématurie continuelle, il présentait de l'œdème cachectique des jambes et se trouvait au dernier degré de l'affaiblissement.

A deux reprises je fis, sans réussir à arrêter les pertes de sang, l'aspiration complète des caillots avec la grosse sonde de la lithotritie de Guyon.

Le 6 octobre, ayant tout préparé pour faire, le cas échéant, la transfusion du sang, je fis la taille hypogastrique dans la position de Trendelenburg. Les caillots qui remplissaient la vessie une fois évacués, je vis en arrière et à droite de l'uretère droit une tumeur d'aspect papillaire, de la grosseur d'une belle noix et qui s'implantait par un pédicule de 2 centimètres et demi de diamètre. Comme chez mon premier malade, je circonscrivis la tumeur par une incision elliptique au bistouri, après l'avoir attirée avec une pince ; je suturai à mesure la plaie vésicale du pédicule pour empêcher la perte de sang, cinq points au catgut furent ainsi placés. Je mis alors à demeure une sonde de de Pezzer à parois épaisses et je fermai la plaie de la taille par deux rangées de sutures, au catgut pour la plus profonde, à la soie pour la plus superficielle. Suture de la paroi abdominale en deux plans ; dernier point au crin de Florence destiné à être noué lors de l'enlèvement du drain prévésical. L'opération avait duré trente-cinq minutes et le malade n'avait pas perdu de sang. Quarante-huit heures après l'opération j'enlevai le drain et je nouai le fil d'attente. Tous les fils superficiels furent enlevés le dixième jour ; la réunion primitive était parfaite. La sonde à demeure a été retirée le treizième jour.

Ce malade se porte aujourd'hui fort bien ; ses urines sont un peu troubles comme elles l'étaient une heure déjà après l'opération ; jamais, à aucun moment, depuis l'opération il n'y a eu de sang dans les urines. M. Tuffier vient de publier (1) une observation de réunion primitive de la vessie et de la paroi, sans drainage et sans sonde à demeure, après extirpation d'une petite tumeur pédiculée du volume d'un haricot. Ce malade a quitté l'hôpital le neuvième jour.

Si nous considérons maintenant les résultats obtenus par la réunion primitive totale après la taille pour tumeurs de la vessie nous voyons que, sur 13 observations, on compte une mort, 6 insuccès au point de vue de la suture et 6 succès complets. A première

(1) Tuffier. *Ann. des Mal. des org. gén.-ur.*, 1892, p. 23.

vue, ces chiffres, sans être mauvais, ne sont pas trop encourageants ; mais il faut considérer que les procédés employés n'ont pas toujours été semblables : Les opérations de Küster, d'Antal et de Bruns, ont échoué parce qu'on n'avait pas suffisamment assuré l'écoulement de l'urine à l'extérieur. Au contraire, dans les autres observations le succès a toujours été dû à la facilité que l'urine trouvait à s'écouler au dehors ; c'est, en effet, ce qui est arrivé dans les observations de Gibbons et Parker et dans celle de Broadbent, exécutées sur des femmes dont on dilata l'urèthre. Dans un de mes deux cas, le succès est dû à la surveillance constante du fonctionnement de la sonde, et, dans l'autre cas, à l'application de la sonde de de Pezzer, c'est-à-dire aussi bien dans un cas que dans l'autre, au libre écoulement de l'urine.

Les raisons que j'ai exposées me font adopter la réunion primitive dans un très grand nombre de cas et je crois utile de décrire rapidement la manière de pratiquer cette réunion primitive de la vessie et de la paroi abdominale.

Procédé pour la réunion primitive de la vessie et de la plaie après la taille hypogastrique. — Lorsqu'on se propose de faire la réunion primitive après la taille, il faut suivre l'excellent précepte de notre maître le professeur Guyon et refouler en haut la graisse prévésicale avec le péritoine ; mais il ne faut pas cependant que la crainte de rencontrer la séreuse, entraîne l'opérateur à faire le décollement trop bas, en arrière du pubis, comme le recommande Eigenbrodt. Si le malade est placé dans la position de Trendelenburg, on arrive aisément à découvrir la vessie, et il est facile, avec l'incision ordinaire, longitudinale, de la paroi, d'atteindre la couche graisseuse sous-péritonéale et de repousser celle-ci en haut en mettant le doigt simplement au niveau du pubis ou même un peu au-dessus ; c'est là une petite manœuvre qui peut être exécutée avec douceur et modération ; il faut se méfier de trop décoller et de créer ainsi artificiellement une grande cavité entre la vessie et la paroi abdominale. Lorsqu'on prend ces précautions et que, après avoir suturé la vessie, on place le malade dans la position ordinaire cou-

chée, il est facile de s'assurer, avant de fermer la paroi, qu'il ne reste pas un grand espace entre la vessie et la gaine des muscles droits.

Quant à la suture elle-même, les auteurs se sont ingéniés à inventer un grand nombre de variétés dans la manière de placer les points, depuis les expériences de Vincent, de Glück et du grand nombre d'auteurs qui les ont suivis. Dans l'espèce, la plupart des expériences ne me semblent pas avoir l'importance qu'on leur accorde, par la simple raison qu'on les a faites sur des chiens. Or, tout le monde sait que la vessie du chien est presque tout entière intra-péritonéale ; lorsque nous pratiquons la taille chez le chien nous faisons une véritable laparotomie ; tandis que chez l'homme la taille ordinaire est une opération extra-péritonéale. Ajoutons encore que l'indocilité des animaux rend le drainage presque illusoire.

Pour mon compte, je crois inutile de tailler en biseau les bords de la plaie vésicale ou de faire des sutures compliquées : il suffit d'obtenir un bon affrontement. Je pratique, à ce dessein, un double plan de sutures. Le premier plan, fait avec du catgut, comprend une série de points séparés, distants les uns des autres de 8 à 10 millimètres ; chaque fil est enfoncé à peu près à trois millimètres du bord de la plaie et traverse complètement toutes les couches de la paroi vésicale, y compris la muqueuse. Par-dessus ce dernier plan de sutures, qui, à lui seul, est déjà suffisant, j'en fais un second plus superficiel, de renfort et de précaution avec du fil de soie. Chaque point, fait à la manière de la suture intestinale de Lembert, pénètre dans les couches externes de la vessie sans toucher à la muqueuse ; l'aiguille entre et ressort dans la paroi d'un côté, avant d'arriver au bord de la plaie, puis, de l'autre côté, elle parcourt en sens inverse le même chemin ; les fils sont noués au-dessus du premier plan de sutures qui se trouve ainsi complètement caché.

Je ne me suis pas le moins du monde préoccupé du conseil unanime des auteurs de ne pas traverser la muqueuse avec les sutures au catgut. J'ai traversé délibérément la muqueuse parce que c'est plus facile, parce que l'affrontement des bords de la plaie est plus complet,

parce que cette manière de faire n'a pas présenté d'inconvénients lorsque je l'ai employée et qu'elle ne me paraît pas devoir en présenter.

Le premier plan de suture fait au catgut est destiné à être résorbé et les auteurs ont craint que si les fils pénètrent dans l'intérieur de la vessie leur résorption ne soit trop rapide. Ces craintes me paraissent bien exagérées et je ferai remarquer que lorsqu'on suture au catgut le point d'implantation d'une tumeur de la vessie pour arrêter l'hémorrhagie on n'a pas de doutes sur la solidité de la suture ; pourtant, dans ce cas, les fils sont noués en dedans du côté de la cavité vésicale. J'ajouterai encore que j'ai fait bien souvent des sutures au catgut en traversant la muqueuse vésicale dans les réunions partielles de la vessie au-dessus et au-dessous des tubes sans que cela ait eu le moindre inconvénient au point de vue de la réunion. Ces faits viennent donc s'ajouter aux deux observations de réunion totale que je viens de résumer.

Il va sans dire que ces sutures doivent être faites, comme toutes les autres, sous le couvert d'une rigoureuse antisepsie.

Malgré les précautions opératoires, la plaie de la paroi abdominale aurait pu être contaminée (pour se mettre plus sûrement à l'abri de cette contamination possible, il vaudrait mieux substituer à l'eau boriquée pour distendre la vessie, une solution de sublimé au 1/3000 ou encore de l'air stérilisé) ; on pourrait encore craindre que la suture de la vessie ne fût pas hermétique. C'est pour obvier à ces inconvénients et pour donner issue aux liquides qui pourraient s'accumuler dans la cavité de Retzius, qu'il est prudent de placer un drain dans la région prévésicale et de le faire sortir par l'angle inférieur de la plaie. Mais ce drain est temporaire, il ne doit rester en place que deux ou trois jours, et rien n'est plus simple que de placer pendant l'opération un crin destiné à fermer l'orifice du drain lorsque celui-ci sera retiré : ce fil doit traverser la peau et la couche musculaire ; le drain retiré, on noue le fil sans que le malade éprouve aucune souffrance.

On peut, sans prendre aucune autre précaution, abandonner le

malade à lui-même et le laisser uriner spontanément. Cette conduite a été suivie et recommandée par MM. Lucas-Championnière et S. Pozzi (1); et, depuis, on a publié quelques cas de taille réussie sans sonde à demeure. Je ferai remarquer toutefois que, dans les opérations ainsi réussies, il s'agissait de vessies saines ou de tailles pour de très petites tumeurs de la vessie; dans les cas ordinaires de tumeur il serait téméraire de s'exposer à une rétention d'urine qui pourrait désunir la plaie vésicale. D'autres auteurs ont conseillé de sonder régulièrement le malade, pratique que je ne saurais admettre. En effet, si l'on redoute la sonde à demeure c'est que, dit-on, elle expose à l'infection de la vessie; or, le danger d'infection est bien plus considérable avec des sondages, renouvelés 10 ou 12 fois par 24 heures. Du reste, la sonde à demeure, lorsque l'instrument est aseptique (2) et qu'on prend la précaution de faire plonger le tube qui lui fait suite dans un récipient stérile bouché à l'ouate, n'expose pas à l'infection : je m'en suis fort souvent assuré dans la pratique. Si donc la sonde à demeure ne présente aucun inconvénient, on devra, je pense, l'employer dans tous les cas de taille hypogastrique, d'autant plus que je ne vois pas quel bénéfice on peut obtenir en la supprimant.

Je crois que pour réussir une réunion première après la taille, il est nécessaire avant tout, de bien assurer l'écoulement de l'urine, de manière que la suture ne soit pas distendue par le liquide accumulé dans la vessie. Cette condition me paraît beaucoup plus essentielle que la question d'infection vésicale, à laquelle tous les auteurs attachent une si grosse importance. En effet, un grand nombre de chirurgiens sont arrêtés par la crainte de l'infiltration d'urine par désunion de la plaie. Les partisans de la réunion conseillent de ne la tenter, que lorsque, la vessie étant saine, la réunion par première intention peut se faire. S'il devait en être ainsi, on ne pratiquerait presque jamais la réunion première dans la taille pour tumeurs, et rien ne serait difficile comme de juger dans le cours d'une taille si la vessie est ou n'est pas vraiment saine.

(1) Lucas-Championnière. S. Pozzi. *Soc. Chir.*, mars 1889.

(2) Voir pour la stérilisation des sondes, Albarran. *Ann. des mal. des org. gén.-urin.*, janvier 1890.

Je ne pense pas qu'on doive envisager ainsi la question et, à moins d'altérations vésicales très prononcées, la réunion de la vessie peut être tentée dans ces cas. Je vais essayer de le démontrer. Il faut considérer deux points différents de la question : la réunion de la vessie elle-même et la réunion de la paroi abdominale.

Au point de vue théorique, je ferai remarquer que presque tous les chirurgiens font aujourd'hui, à l'exemple de Guyon, la réunion partielle de la vessie au-dessus et au-dessous des tubes de drainage intra-vésicaux ; c'est en particulier la pratique de mon maître. Or, nous voyons constamment que la réunion de la portion suturée se fait par première intention, même dans les mauvais cas. Cette réunion réussit aussi bien lorsqu'il s'agit d'un calcul primitif sans la moindre infection vésicale que lorsqu'on a affaire à une grosse tumeur infectée, putréfiée, que l'on détruit en l'abrasant et en la cautérisant au fer rouge, alors même que la portion du réservoir de l'urine non atteinte par le néoplasme est plus ou moins altérée par la cystite. Ajoutons encore que, dans ces cas, il se forme toujours un peu de pus au niveau du point de passage des drains. La réunion réussit pourtant dans ces conditions si peu faites pour y compter ; la pratique de M. Guyon le démontre, et notre maître insiste bien souvent sur la facilité de la réunion de la vessie saine et malade. Si elle réussit, c'est que le tube double employé pour la première fois par M. Périer, et si complètement perfectionné par M. Guyon, assure un bon drainage de la vessie. Il s'agit donc d'une question de drainage, et si ce drainage est bien fait ailleurs que par la plaie de la taille, le résultat sera encore plus facile à obtenir.

Voilà pour la théorie. Au point de vue pratique, je prie le lecteur de se reporter aux deux observations que j'ai résumées plus haut : mes deux malades avaient des urines infectées ; l'un avait eu, peu de temps avant l'opération, des accidents de fièvre urineuse ; le second était un vieillard de 73 ans, épuisé par les hématuries à ce point que tout avait été préparé pour faire la transfusion du sang.

Nous devons donc nous préoccuper d'avoir un bon drainage vésical de manière que le réservoir se trouve dans un repos complet pour empêcher le tiraillement des sutures. Or, le drainage naturel d'un réservoir quelconque de notre organisme est l'orifice physio-

logique de sortie du liquide qu'il contient. Pour la vessie, c'est l'orifice uréthral qui doit être drainé : il suffit de trouver un bon moyen

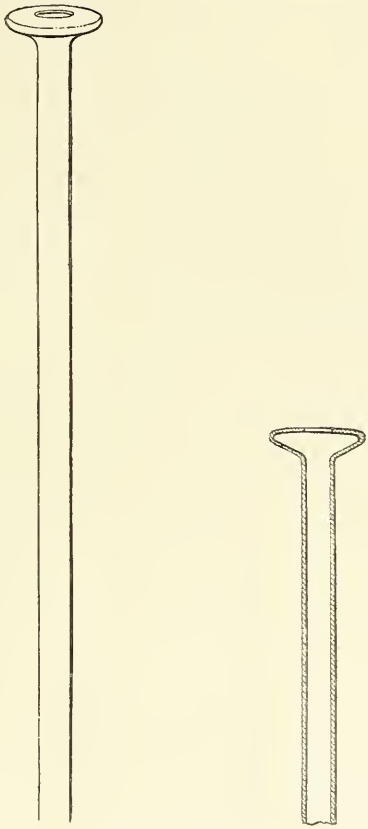

FIG. 66. — Sonde de de Pezzer.

de drainage, et, si l'on a eu des insuccès, c'est, je crois, parce que l'écoulement de l'urine a été mal assuré. Les sondes que l'on emploie se bouchent souvent et, si le malade n'est pas surveillé de très près, on peut échouer ; mais la sonde de de Pezzer, dont je donne ici le

dessin, fig. 66, présente, ce me semble, toutes les garanties désirables. Cette sonde, fabriquée avec du caoutchouc pur, est à la fois ferme et souple, elle présente en outre cet incontestable avantage, sur les sondes de Nélaton, d'avoir, avec un volume extérieur semblable, un calibre double. L'extrémité vésicale de ces sondes présente un renflement aplati qui s'applique contre le col de la vessie, ce qui dispense de tout artifice pour les fixer. Rien n'est plus simple que le placement de ces sondes après la taille : il suffit d'introduire par l'urèthre une bougie dont l'extrémité vient saillir dans la vessie ; on introduit cette extrémité dans le bout extérieur de la sonde de de Pezzer, on l'attache avec un fil, et, en tirant sur la portion de la bougie qui sort par le méat, la sonde molle se trouve entraînée et placée d'elle-même : il ne reste plus qu'à vérifier si la portion renflée est bien en contact avec le col.

Bien entendu, il ne suffit pas d'avoir une bonne sonde à large calibre (le n° 24 ou 26 est fort recommandable), mais il faudra encore qu'il ne se forme pas dans la vessie de trop gros caillots, et pour cela il faut ne pratiquer la réunion primitive totale de la vessie que lorsqu'on est sûr d'avoir une hémostase suffisante. Quelques lavages faits avec douceur dans la journée seront toujours très utiles pour faciliter la sortie des petits caillots qui pourraient se former, et, au besoin, la sonde pourrait être débouchée avec un mandrin souple. C'est là une des meilleures raisons pour recommander, autant que possible, la suture du point d'implantation de la tumeur.

J'ai cité plus haut le cas de ce malade chez qui la sonde de de Pezzer s'était complètement bouchée vers le 10e jour par l'accumulation de sels calcaires dans son intérieur. Cet accident pourrait suffire à compromettre absolument la suture ; aussi devra-t-on surveiller le bon fonctionnement de la sonde, pratiquer de fréquents lavages et se servir d'un petit mandrin souple pour la déboucher. Du reste si l'on craignait que la sonde ne vînt à se boucher, le mieux serait de ne la laisser en place que pendant les trois ou quatre premiers jours et de la remplacer alors par une sonde de Nélaton qu'on changerait tous les jours. M. Guyon nous a indiqué un moyen pratique très simple pour juger du degré d'incrustation de la sonde ;

il suffit d'adapter, entre son pavillon extérieur et le tube qu'on y ajoute pour conduire les urines dans le vase, un petit index en verre ; l'incrustation s'y fait aussi aisément que dans la sonde ; lorsqu'elle doit se produire, il est donc facile d'en surprendre le début. Il faut alors ne pas hésiter à changer la sonde ou à l'enlever. Cette précaution est d'autant plus utile que certains malades ont des urines incrustantes tout à fait spéciales, qui laissent déposer leurs sels avec une très grande rapidité.

MM. de Pezzer et Sonnerat (1) ont fait voir dernièrement que les dépôts qui se font dans les sondes sont dus soit à des phosphates soit à des urates et ils recommandent pour éviter les incrustations d'employer des injections intravésicales qui seront faites dans les cas de dépôts phosphatiques avec une solution au 1 ou 2/000 d'acide phosphorique ou lactique et dans les cas de dépôts d'urates avec de l'eau de Vichy ou avec une solution de carbonate de lithine.

Cathétérisme permanent des uretères. — Küster a proposé de pratiquer, après la taille hypogastrique, le cathétérisme permanent des uretères, pour assurer l'écoulement de l'urine au dehors et fermer complètement la plaie abdominale. Cet auteur introduisit de fines bougies dans les uretères, se fondant sur ce que Schaede avait laissé, dans un cas de fistule uretéro-vaginale, des sondes pendant 7 jours dans les uretères. Ce procédé n'a pas réussi à Küster ; mais l'auteur nous dit qu'il n'a pu introduire ses sondes dans les uretères qu'à une profondeur d'un centimètre.

J'ai essayé, avec M. le Dr Lluria (2), d'exécuter le cathétérisme permanent des uretères par un procédé différent et dans un autre dessein. Par des expériences pratiquées sur des chiens, nous nous sommes assurés qu'il était possible de laisser pendant plusieurs jours de suite des sondes à demeure dans les deux uretères, sans qu'on eut à redouter des accidents du côté des reins. Nous n'avons eu qu'une seule occasion d'appliquer notre procédé : c'était chez une femme atteinte de cystite tuberculeuse ; dans ce cas le cathétérisme devait supprimer le contact de l'urine avec la vessie et calmer

(1) De Pezzer et Sonnerat. *Bull. Méd.*, 1892, p. 69.
(2) Albarran et Lluria. *Soc. de biologie*, juin 1891.

ainsi les douleurs ; en même temps la vessie fut bourrée de gaze iodoformée. Les sondes restèrent en place pendant 10 jours ; et l'amélioration fut grande au début, mais depuis la tuberculose s'est généralisée et a continué son évolution progressive, de telle sorte qu'aujourd'hui, 7 mois après l'opération, la malade est dans un fort mauvais état.

Nous nous sommes servis des sondes en caoutchouc représentées dans la fig. 66 dont l'extrémité urétérale se termine par une partie renflée : Par la plaie de la taille, on fait pénétrer les sondes dans les uretères en se servant, à cet effet, d'un mandrin qui étire la boule ; lorsqu'on retire le mandrin la boule se gonfle et reste bien en place sans qu'il soit besoin de l'enfoncer au delà de 3 centim. Le bout extérieur de chaque sonde est passé ensuite à travers l'urèthre, entraîné d'arrière en avant par une bougie qu'on introduit par le méat et qu'on attache au pavillon de la sonde urétérale.

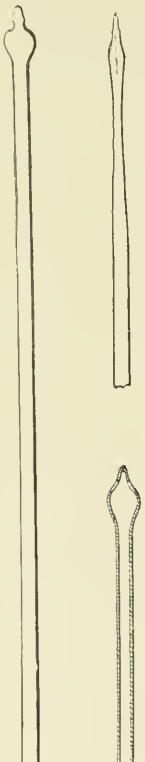

Fig. 67. — Sondes en caoutchouc d'Albarran et de Lluria pour le cathétérisme à demeure des uretères. (Modèle de de Pezzer.)

Notre procédé nous paraît, d'une part, bien assurer l'écoulement de l'urine et, d'autre part, ne présenter aucun danger de complication rénale, si on a soin de recueillir l'urine de chaque rein dans un récipient stérilisé ; de plus il est probable qu'il pourrait donner de bons résultats dans la réunion primitive, après la taille hypogastrique. Pourtant je crois qu'on ne devra l'employer dans ces cas que lorsqu'il aura fait ses preuves dans d'autres circonstances (taille pour cystite douloureuse). Je pense même que ses applications seront toujours limitées, dans les tumeurs de

la vessie, par le siège si fréquemment péri-uretéral de ces néoplasmes.

Appréciation des différents procédés pour le drainage et la suture de la vessie. — Il me semble qu'en principe on doit préférer, lorsqu'elle est possible, la réunion immédiate à la réunion secondaire de la vessie. La première présente en effet bien des avantages ; elle procure aux malades une guérison plus rapide, elle leur épargne des souffrances et assure une cicatrisation plus solide de la plaie vésicale. Il existe pourtant un certain nombre de cas dans lesquels la réunion secondaire me paraît préférable.

Pour bien juger des indications il faut comparer les meilleurs procédés des deux méthodes de réunion secondaire et primitive.

Parmi les procédés de réunion secondaire celui qui me paraît, tout en offrant des garanties de sécurité complètes, assurer le résultat le plus rapide et le meilleur est celui de mon maître M. Guyon, avec la dernière modification qu'il lui a apportée : je veux parler du placement d'une sonde à demeure de de Pezzer en même temps que les tubes-siphons. Il n'y a pas, en effet, de comparaison à établir entre ce procédé et les drainages imparfaits pratiqués par Küster, Trendelenburg, etc. ; la plaie n'est pas souillée par l'urine, le malade est commodément couché sur le dos, la cicatrisation est rapide et la paroi abdominale conserve une parfaite solidité.

Parmi les procédés de réunion primitive, je crois que celui que j'ai exposé est plus simple et offre autant de garanties que les autres. Je rejette en effet le drainage à travers la boutonnière périnéale parce que c'est au prix d'une opération de plus qu'on épargne à la sonde la traversée de la portion spongieuse du l'urèthre. Quant au procédé qui consiste à fermer la plaie vésicale en laissant ouverte la plaie abdominale, il me semble réunir à la fois les inconvénients des réunions primitives et des réunions secondaires ; moins sûre que dans ces dernières, la cicatrisation dans ce procédé est en effet moins rapide que dans les réunions complètes.

Étudions maintenant les avantages comparés des deux procédés

choisis, au double point de vue de la rapidité dans la cicatrisation, et du danger qu'ils présentent.

La cicatrisation peut, dans certains cas, être obtenue très rapidement avec la réunion secondaire et M. Guyon (1) a cité deux de ses malades dont les plaies ont été respectivement cicatrisées en 12 et 15 jours. Dans la plupart des cas, la cicatrisation n'est pas aussi rapide ; en effet, si nous considérons les résultats opératoires consignés dans le tableau de nos observations personnelles, nous verrons que la réunion de la vessie et de la paroi n'est complète que vers le 25e jour, lorsque tout marche bien ; très souvent même la cicatrisation est retardée jusqu'au 30e ou au 40e jour, et parfois il reste pendant longtemps une fistule consécutive à l'opération.

Avec la réunion primitive, la cicatrisation est obtenue en huit jours environ. On connaît du reste la rapidité plus grande de la réunion par première intention ; or, le processus de la cicatrisation obéit, dans les plaies de la vessie, aux mêmes lois générales que partout ailleurs dans l'organisme.

Relativement au danger de l'opération, la réunion secondaire a fait ses preuves, et il est tout naturel de craindre que, si, dans la réunion primitive, la suture vient à lâcher, il se produise une infiltration d'urine grave. Il faut pourtant considérer que, dans la taille pour calcul, le danger de l'infiltration n'arrête plus les chirurgiens et que la réunion primitive est de plus en plus pratiquée. D'un autre côté, sur les 13 cas de tumeurs de la vessie, dans lesquels la plaie de taille a été réunie par première intention on ne compte qu'un seul décès ; et, lorsque la suture n'a pas tenu, on n'a pas eu à déplorer l'infiltration d'urine : en effet le drain prévésical écarte le danger d'une infiltration étendue ; au besoin même on pourrait défaire quelques points de suture. Je ferai encore remarquer que, dans un très grand nombre d'opérations faites avec réunion primitive de la vessie, la plaie abdominale a été tamponnée ; grâce à cette précaution, si la suture avait lâché, on aurait vu l'urine passer par la plaie vésicale ce qui n'a été signalé par aucun observateur ; M. Nitze dit même que

(1) Guyon. *Ann. des mal, des org. gén.-ur.*, 1891.

jamais il n'a vu la désunion de la suture. Pourtant les auteurs n'ont pas pris les précautions que nous recommandons pour la sonde à demeure.

J'ai déjà dit plus haut que la cystite n'empêche pas la réunion de la vessie ; on ne s'en étonnera point si l'on réfléchit au caractère relativement superficiel des inflammations ordinaires de la vessie. Aussi je pense que la cystite ne doit être tenue pour une contre-indication de la réunion primitive, que lorsqu'il s'agit de lésions très étendues qui envahissent la couche musculaire ; il vaudrait mieux alors avoir recours à la réunion secondaire.

Si la cystite et l'épuisement des malades par l'hématurie ne peuvent compromettre le succès de l'opération, il est, en revanche, une condition indispensable pour le succès ; c'est une bonne et complète hémostase de la vessie ; la formation de caillots intra-vésicaux pourrait, en effet, s'opposer au fonctionnement régulier de la sonde et, par là, compromettre la réunion. La présence des caillots suffit, en effet, à perdre le succès de l'opération : il y a donc là une contre-indication réelle, mais dont il dépend en grande partie du chirurgien d'éviter les dangers.

Notre maître M. Guyon, qui a beaucoup encouragé mes tentatives dans cette voie, me faisait observer que le chirurgien trouvera les éléments nécessaires de l'indication du mode de réunion, dans l'étude du siège et du mode d'implantation de la tumeur. Il faut en effet, pour que la formation des caillots ne soit pas à craindre, qu'on puisse, une fois la tumeur enlevée, suturer complètement son point d'implantation. Lorsque la tumeur est insérée aux parois de la vessie par un pédicule mince, il est toujours possible de faire une exérèse complète dans quelque point de la vessie que siège le néoplasme, et la suture hémostatique est facile.

Alors même que les tumeurs sont multiples, si elles se présentent avec ce mode d'implantation, il est également possible de les enlever tout en assurant l'hémostase. Les conditions sont cependant alors moins simples, il se peut qu'il devienne difficile de réaliser l'hémostase : de plus, comme les pédicules sont très habituellement vasculaires, il faut, même pour les petites tumeurs, se mettre en garde contre les hémorrhagies.

Lorsque les tumeurs de la vessie, quoique sessiles, ne présentent pas une large base d'implantation, la paroi est souvent envahie au delà de la muqueuse ; pourtant la résection de la paroi est possible comme nous le dirons bientôt. Dans ces conditions on n'aura pas à craindre l'hémorrhagie si les surfaces cruentées peuvent être réunies par la suture ; et la réunion primitive totale de la vessie et de la paroi nous paraît alors légitime.

Dans les cas où la tumeur envahit profondément la paroi, l'opération palliative, c'est-à-dire celle dont l'indication se tire des symptômes dont on ne peut atténuer autrement la gravité, est seule de mise ; alors la suture du point d'implantation ne peut être faite et la réunion primitive serait dangereuse.

En résumé donc, il me semble que dans cette question de la réunion primitive après la taille hypogastrique pour tumeurs de la vessie on peut conclure :

1° Que la cystite, lorsqu'elle n'atteint pas profondément les parois de la vessie ; que l'âge avancé du malade ou son épuisement par les hématuries n'empêchent pas la réussite de la réunion primitive.

2° Qu'il n'est pas besoin d'appliquer à la vessie des procédés compliqués de suture.

3° Qu'il est toujours prudent de laisser une sonde à demeure et que cette pratique ne présente aucun inconvénient.

4° Qu'on ne doit pas essayer la réunion primitive lorsqu'on n'a pu faire une bonne hémostase.

Extirpation des tumeurs de la vessie par les voies naturelles.

Je serai très bref en ce qui concerne l'extirpation des tumeurs de la vessie à travers l'urèthre, que je décris ici parce que ces procédés ont pour but, comme les précédents, d'enlever la tumeur sans extirper toute l'épaisseur de la paroi vésicale.

Chez l'homme, Grünfeld réussit à extirper une petite tumeur de la vessie en se servant de son cystoscope à lumière externe (voir p. 266). Antal s'est servi du cystoscope de Nitze pour reconnaître la tumeur, il a ensuite injecté dans la vessie 150 ou 200 gr. d'eau bori-

quée pour faire disparaître les plis de la muqueuse. On introduit alors dans la vessie une longue pince, droite ou courbe, analogue aux pinces à corps étrangers de l'urèthre, et, en se dirigeant vers l'endroit où l'on sait qu'on trouvera la tumeur, on la saisit et on l'arrache ; les fragments sont ensuite enlevés par le lavage et l'aspiration. Antal cite les malades de ses deux observations 6 et 7 comme ayant été ainsi très complètement opérés, puisqu'il put ensuite vérifier au cystoscope que tout le polype avait été enlevé chez les deux malades.

J'ai déjà décrit précédemment (p. 267) le cystoscope opérateur de Nitze qui permet d'enlever les polypes avec plus de sûreté que par le procédé d'Antal.

Chez la femme, Simon surtout préconisa l'extirpation des petites tumeurs à travers l'urèthre dilaté. Lorsque par un des moyens décrits plus haut (p. 217) l'urèthre offre un libre passage au doigt, on reconnait le siège de la tumeur qu'on saisit et qu'on arrache en la tordant avec des pinces de différents modèles ; on peut encore passer une anse galvanique ou l'anse d'un serre-nœud à la base de la tumeur.

Plusieurs auteurs ont réussi, en attirant la tumeur, à faire l'extroversion de la vessie à travers l'urèthre et ils ont pu, ayant la tumeur sous les yeux, couper le pédicule et suturer la muqueuse avant de réduire la muqueuse herniée.

Les procédés d'ablation des tumeurs de la vessie par les voies naturelles séduisent à première vue parce qu'ils sont très simples ; mais, en réalité, je pense qu'ils ne présentent d'indication que dans des cas exceptionnels.

Chez l'homme, tous ces procédés doivent être rejetés en bloc, dans tous les cas, par la simple raison qu'ils ne peuvent pas prétendre à l'extirpation complète. Lorsqu'on a devant soi la vessie largement ouverte et qu'on y peut saisir et enlever directement une tumeur, il est déjà difficile de dire si l'on extirpe toutes les portions malades. Comment pourrait-on prétendre que les opérations par les voies naturelles donnent une aussi grande sûreté opératoire ? Il

est inutile d'insister sur l'insuffisance de pareils procédés. Je me réserve de dire bientôt combien l'extirpation doit être large même dans les cas les plus simples, car je pense qu'on devrait toujours faire non pas la simple extirpation du pédicule, mais encore l'abrasion de la portion de la muqueuse vésicale qui est habituellement en contact avec le néoplasme. Or, les opérations par les voies naturelles ne permettent pas ces larges ablations.

Chez la femme, on a beaucoup opéré à travers l'urèthre dilaté parce que le raisonnement et les statistiques étaient d'accord pour établir la bénignité plus grande de l'opération. Pour mon compte, je ne crois guère aux statistiques dans lesquelles on réunit toujours des cas dissemblables ; dans le cas particulier, on compare en bloc tout ce qui a été opéré par l'urèthre et ce qui a été extirpé par les différentes tailles. Opérations anciennes pratiquées lorsque la technique de la taille était imparfaite, cas faciles de tumeurs pédiculées, ou cas inopérables d'énormes cancers infiltrés, tout est compté pêle mêle et figure sur la même liste. On ne peut assurément tirer aucun enseignement de l'assemblage d'éléments aussi disparates, ni rien conclure d'une telle discussion. Mais quiconque a opéré et vu opérer sait bien que la taille hypogastrique est en elle-même une opération bénigne ; et que, si les malades meurent, ce n'est pas parce qu'on ouvre leur vessie, c'est à la suite des manœuvres plus ou moins compliquées qu'on y pratique. Assurément, s'il était donné d'exécuter à travers l'urèthre dilaté les mêmes manœuvres, les mêmes extirpations de néoplasmes, les mêmes résections de la paroi, les résultats obtenus seraient semblables. Mais qu'arrive-t-il ? L'opérateur ne se fraye qu'avec peine un étroit passage à travers l'urèthre, ne voit pas suffisamment ce qu'il fait, et se contente nécessairement de peu de chose ; un grattage incomplet, une ligature plus incomplète encore satisfont le chirurgien ; une rapide récidive ne tarde pas à le convaincre de l'insuffisance de son opération.

Chez la femme comme chez l'homme l'ouverture large de la vessie présente seule quelques garanties d'opération radicale et c'est elle qui doit être préférée. L'opération à travers l'urèthre dilaté

ne me paraît devoir être pratiquée que lorsque, par le cystoscope, on a reconnu l'existence d'une tumeur unique, bien pédiculée, facilement accessible et qu'on a l'espoir d'extirper largement et complètement. Pour mon compte, je préférerais très rarement cette opération à la taille hypogastrique qui, pratiquée pour une tumeur présentant les conditions que je viens d'énumérer, serait extrêmement simple et, tout en donnant de plus sérieuses garanties pour l'avenir, ne présenterait en elle-même aucune gravité.

2° **Résection de la vessie.**

L'expérimentation démontra d'abord la possibilité de l'extirpation partielle de la vessie chez les animaux ; d'autres expérimentateurs nous apprirent ensuite que les animaux peuvent vivre lorsqu'on leur enlève complètement le réservoir de l'urine, mais les résultats étaient forts différents suivant le point où l'on fixait les uretères. Aujourd'hui la résection partielle aussi bien que l'extirpation totale de la vessie sont sorties du domaine expérimental et déjà sont nombreuses les opérations qui ont été pratiquées sur l'homme.

Pour mieux exposer l'état actuel de la question, je dirai d'abord brièvement ce que l'expérimentation nous a appris au sujet de la résection partielle ou totale de la vessie et j'exposerai ensuite séparément les procédés employés chez l'homme, dans la résection partielle et dans l'extirpation totale de la vessie.

1° *Expériences sur la résection de la vessie.*

En même temps que Vincent (1), de Lyon, démontrait expérimentalement les avantages de la cystorrhaphie dans les plaies intrapéritonéales de la vessie, Glück et A. Zell (2) extirpaient avec succès la vessie et la prostate sur des chiens. Ces derniers auteurs démontrèrent, qu'il fallait, pour la réussite de l'opération, que les

(1) Vincent. *Rev. de chir.*, juin et juillet 1881.
(2) Gluck et Zell. *Stricker's med. Jahrb.*, octobre 1881.

uretères fussent greffés, non dans le rectum, mais abouchés à la paroi abdominale ou à l'urèthre. Les animaux chez lesquels ils avaient fixé les uretères au rectum moururent d'infiltration d'urine ou d'épanchement de matières fécales dans l'abdomen. Glück et Zell n'ont jamais pratiqué sur l'homme la résection de la vessie; mais ils ont démontré, sur le cadavre, qu'on peut enlever la totalité du réservoir sans blesser le péritoine, et que les uretères peuvent être fixés à une boutonnière uréthrale semblable à celle de l'uréthrotomie externe.

Fischer (1) enleva, sur 8 chiens, des portions considérables de la vessie; 5 animaux guérirent.

Snamenski (2) fit plusieurs séries d'expériences. Dans une première série il extirpa en partie la paroi antérieure de la vessie et tous les animaux vécurent; les résultats furent aussi favorables dans la seconde série d'animaux, à qui il extirpa la totalité de la paroi vésicale antérieure.

Dans une troisième série enfin, l'auteur constata qu'en enlevant les 2/3 de la vessie, le animaux pouvaient encore vivre; mais que, quand ces limites étaient dépassées la mort survenait par péritonite. Un seul chien vécut 16 jours, quoique ayant subi une extirpation très étendue du réservoir; à l'autopsie on constata que la cavité de la vessie pouvait contenir une noix, que les deux uretères et les bassinets étaient dilatés, et que les reins étaient atrophiés: ces lésions expliquaient bien la mort de l'animal par urémie.

Bardenheuer (3) avait essayé de conserver des chiens en greffant un des uretères dans le rectum, mais tous les animaux finissaient par succomber à la dilatation uretérale et à la pyonéphrose.

Novaro (4) essaya de faire, en deux séances différentes, d'abord la greffe des uretères dans le rectum et ensuite l'extirpation de la vessie. Cet expérimentateur pratiquait sur l'abdomen une incision

(1) Fischer. *Arch. f. klin. Chir.*, vol. XXVIII, p. 736.

(2) Snamenski. *Centr. f. Chir.*, 1884, 31.

(3) Bardenheuer, cité par Pousson. *Ann. des mal. des org. gén.-urin.*, 1889, p. 215.

(4) Novaro. *Bull. méd.*, 1887, p. 185.

à convexité inférieure, et mettait ainsi la vessie à nu; il abouchait alors les uretères dans le rectum et suturait ensuite le bord péritonéal du lambeau abdominal au péritoine rétro-vésical de manière à rendre la vessie extra-péritonéale. Quelques jours après, la vessie était extirpée. Sur 3 chiens ainsi opérés, un seul vécut trois mois.

Tuffier (1) essaya aussi sur deux chiens la greffe des uretères dans le rectum; malgré les précautions prises, les deux animaux succombèrent à la péritonite et à la pyélo-néphrite. L'auteur rapporte des expériences pratiquées par le professeur Dastre qui essaya de fixer les uretères à la paroi abdominale ; les sutures réussirent bien, mais les animaux moururent de pyélo-néphrite.

D'autres expérimentateurs se sont proposés d'aboucher les uretères dans un endroit de la vessie différent de leur insertion normale, ou encore dans une vessie artificielle, formée avec une anse intestinale isolée.

De Paoli et Busachi (2) ont repris les expériences de Rasidmowski et de Poggi, de Bologne. Ces derniers auteurs avaient toujours observé, à la suite de la fixation des uretères dans un point anormal de la vessie, une dilatation plus ou moins grande de l'uretère greffé et des lésions de néphrite dans le rein correspondant. De Paoli et Busachi, après quelques échecs, réussirent, sur deux chiens, à greffer les uretères dans la vessie et à conserver leurs animaux en parfaite santé ; en les sacrifiant ils constatèrent que les uretères et les bassinets présentaient leur calibre normal et que les reins n'étaient pas malades. Le procédé de ces auteurs consiste à sectionner un uretère près de son entrée dans la vessie et à pratiquer, dans la paroi postérieure de la vessie, une boutonnière par laquelle on fait pénétrer le bout supérieur de l'uretère. Incision antérieure de la vessie comme dans la taille; boutonnière de la paroi postérieure, extirpation aux ciseaux d'un peu de la muqueuse vésicale au niveau de l'angle inférieur de l'incision postérieure, et fixation à cet angle, par 4 points de catgut, de l'ouverture de l'uretère, élargie par

(1) Tuffier. *Ann. des mal. des org. gén.-urin.*, 1888, p. 241.
(2) De Paoli et Busachi. *Ann. des mal. des org. gén.-ur.*, 1888, p. 553.

une petite incision longitudinale. Ces points de suture sont placés de façon que l'ouverture de l'uretère soit attirée tout autour et reste tout à fait libre. L'insertion de l'uretère est renforcée extérieurement par le péritoine attiré et fixé sur elle avec des points de suture de Lembert.

Tizzoni et Poggi (1) ont réussi à créer une vessie artificielle en pratiquant les deux temps de leur opération avec un intervalle d'un mois.

Premier temps. — *a*) Isoler par la laparotomie médiane une anse intestinale qu'on débarrasse des matières intestinales et dont on ferme les deux bouts en laissant le mésentère ; *b*) suturer cette anse en avant de la vessie au niveau du col ; *c*) rétablir par une suture la continuité de l'intestin.

Second temps. — *a*) Isoler les uretères dans l'étendue de quelques centimètres et extirper la vessie entière sauf le col ; *b*) ouvrir le bout inférieur de l'anse intestinale et le suturer au col ; *c*) fixer les uretères dans l'anse ; *d*) drainage par l'urèthre.

Par ce procédé, les auteurs ont opéré une chienne qui se portait bien deux mois après ; elle pouvait retenir ses urines pendant une heure et à chaque miction émettait de 10 à 14 cent. cubes d'urine.

Comme on le voit par ce rapide exposé, la résection partielle de la vessie, lorsqu'elle n'est pas très étendue, réussit bien chez les animaux ; il en est de même pour la fixation des uretères dans un endroit anormal de la vessie. Par contre, la fixation des uretères dans le rectum et dans la paroi abdominale n'a donné que des échecs expérimentaux. Or, les tumeurs de la vessie siégeant assez souvent dans les régions uretérales, il serait nécessaire, pour que la résection fût possible dans ces cas, de connaître la meilleure conduite à tenir vis-à-vis des uretères. A cet égard, nous avons fait, M. le professeur Guyon et moi, une expérience qui pourrait avoir son utilité pratique.

Cohnheim, Straus et Germont, et moi-même, nous avons démontré que la ligature aseptique, complète, d'un uretère, aboutit, en

(1) Tizzoni et Poggi. *Riforma, Medica*, octobre, 1888.

définitive, à l'atrophie du rein correspondant sans que cette lésion altère le moins du monde la santé générale de l'animal. Ayant au préalable pratiqué ces expériences, nous avons eu l'idée, M. Guyon et moi, de réséquer la région uretérale de la vessie, de suturer ensuite les bords de la perte de substance et de lier complètement l'uretère correspondant.

Il y a trois mois, nous avons pratiqué sur un chien la laparotomie, et, la vessie ayant été attirée au dehors, un uretère a été d'abord ligaturé, puis sectionné à 4 centimètres de son embouchure et abandonné dans l'abdomen : une portion de la paroi postéro-latérale de la vessie comprenant l'ouverture vésicale de l'uretère a été réséquée, et la plaie vésicale suturée par un double plan de sutures au catgut et à la soie. L'animal s'est toujours bien porté depuis et rien dans ses mictions ni dans sa santé générale n'indique un trouble quelconque de l'appareil urinaire.

2° *Résection partielle de la vessie chez l'homme.* (Cystectomie partielle.)

En 1881, Sonnenburg fut obligé, au cours d'une laparotomie, de réséquer une grande partie de la vessie ; il fixa ensuite le reste de la vessie à la plaie abdominale, et, plus tard, il fabriqua par autoplastie une voûte artificielle pour cette vessie. Il se forma ainsi une nouvelle cavité vésicale et la malade put même garder ses urines pendant quelques heures.

Ce fut encore Sonnenburg (1) qui pratiqua la première opération de résection partielle de la vessie pour un néoplasme. Il s'agissait d'un gros fibro-sarcome de la paroi antérieure et le chirurgien dut réséquer toute la vessie, excepté le col, le trigone et les embouchures des uretères. L'opération fut pénible, parce que la vessie ne se laissait pas attirer dans la plaie abdominale et on dut inciser le péritoine qu'on sutura ensuite très solidement. L'intervention finie, on établit un double drainage par la plaie abdominale et par l'urèthre avec une sonde à demeure. Trois semaines après l'opération, l'état

(1) Sonnenburg. *Berl. klin. Woch.*, 1884, p. 834.

de la plaie, couverte de granulations, était satisfaisant, mais deux semaines plus tard (cinq semaines après l'opération), la malade succomba aux progrès de la cachexie. A l'autopsie, on constata qu'il s'était formé une nouvelle cavité vésicale, limitée par le péritoine, susceptible de dilatation, et Sonnenburg ajoute que cette cavité aurait pu fonctionner, car le sphincter vésical était resté intact. La possibilité de ce fonctionnement, sans muscle vésical, me paraît au moins fort douteuse.

Avant Sonnenburg, Norton (1) avait déjà, en 1879, pratiqué avec succès la résection partielle de la vessie; mais cette opération, pratiquée par la voie vaginale, n'eut guère de retentissement. Norton fit une incision à travers la cloison uréthro-vaginale, sépara la vessie du vagin et réséqua ensuite avec des ciseaux le point d'implantation de la tumeur. Il s'ensuivit une fistule vésico-vaginale qui fut plus tard oblitérée par la suture.

Depuis ces premières opérations on en a pratiqué d'autres; et j'ai pu réunir jusqu'à 20 observations de résection partielle de la vessie. Les opérateurs ont conseillé deux voies différentes, en passant : les uns par la paroi abdominale, les autres par le périnée.

Résection de la vessie par la voie abdominale. — Pour arriver à la vessie, les chirurgiens qui ont suivi la voie abdominale ont employé les différents procédés décrits plus haut; les uns ont pratiqué la taille longitudinale (Antal, Guyon, Marsh, etc.), d'autres la taille transversale de Trendelenburg (Bardenheuer, Israël, Barth, etc.), d'autres enfin la résection pubienne (Helferich, Dittel, etc.). Quelle que soit la voie suivie au début de l'opération, on peut distinguer trois procédés principaux dans la manière d'attaquer la vessie.

1° Résection intra-péritonéale de la vessie. — J'ai déjà mentionné l'opération de Sonnenburg, dans laquelle ce chirurgien fut obligé de suturer le péritoine, mais cet auteur, aussi bien que tous ceux qui ont ouvert le péritoine, ont exécuté là une opération

(1) Norton. *Trans. chir. Soc.*, 1879, 9 mai.

de nécessité. Seul Rydygier (1) préconise d'ouvrir délibérément le péritoine et de pratiquer ainsi la laparo-cystectomie. Bruce Clarke, Marsh, Dittel, ont essayé de décoller le péritoine et se sont vus obligés, au cours de l'opération, d'inciser la séreuse. Tous ces auteurs ont suivi une conduite analogue et ont très soigneusement fermé la séreuse. Sur les 4 observations dans lesquelles on a pratiqué la résection intra-péritonéale, la mort est survenue trois fois par péritonite ; une seule malade, celle de Sonnenburg, vécut deux mois.

2° Résection sous-péritonéale. — C'est le procédé le plus habituellement mis en pratique. Antal l'employa le premier, et il a été suivi dans cette voie par la plupart des auteurs dont on lira les observations dans le tableau ci-joint. Le procédé d'Antal a été employé par Helferich, Guyon, Czerny. Dans ce procédé on détache le péritoine de la vessie, à l'aide des doigts ou d'instruments mousses ; on résèque ensuite la portion de la vessie atteinte par le néoplasme et on suture les bords de la perte de substance. Quant à la plaie de la taille elle-même, les auteurs se comportent vis-à-vis d'elle d'une manière différente en suivant l'un des procédés que nous avons énumérés en décrivant l'extirpation des tumeurs de la vessie sans résection de la paroi.

3° Résection de dedans en dehors. — M. Guyon a eu le premier l'idée d'extirper une tumeur vésicale avec la paroi, en circonscrivant le néoplasme par une incision faite dans la muqueuse environnante ; la tumeur fut attirée avec une pince et la paroi vésicale enlevée jusqu'au tissu graisseux périvésical. La perte de substance de la vessie fut ensuite fermée par une suture au catgut.

Par ce procédé. M. Guyon a eu un succès dans un cas de tumeur sessile, de la grosseur d'une noisette, qui était implantée sur la paroi latérale de la vessie. Bardenheuer, Lange et Helferich ont employé le même procédé et tous trois ont réussi. Bazy a pratiqué

(1) Rydygier. *Wiener med. Woch.*, 1885, n° 15.

une fois la résection de dedans en dehors, mais, dans ce cas, la tumeur siégeait au niveau des uretères et une partie d'un de ces conduits ayant été extirpée avec le néoplasme, M. Bazy ne put faire la suture du point d'implantation ; il existait ainsi une cavité rétro-vésicale, dans laquelle l'urine se déversait largement et qui communiquait avec la vessie : cette cavité fut drainée.

Résection de la vessie par la voie périnéale. — Zuckerkandl (1) a surtout recommandé d'attaquer la vessie par la voie périnéale. D'après lui on pourrait ainsi découvrir facilement la vessie et extirper les tumeurs très aisément, surtout celles qui siègent dans la paroi postérieure. L'opération aurait en outre l'avantage d'être extra-péritonéale et de permettre un drainage facile. Je ne pense guère que le procédé de Zuckerkandl arrive à se généraliser parce qu'il donne beaucoup moins de jour que la voie hypogastrique. Jusqu'à ce jour le procédé de taille périnéale de Zuckerkandl n'a été employé sur le vivant que par Israël qui, trouvant la tumeur trop étendue, s'est borné dans ce cas à une opération palliative. (Voir obs. n° 91.) Voici en quoi consiste ce procédé :

Le malade étant mis dans la position de la taille, on fait sur le périnée, à trois centimètres en avant de l'anus, une incision transversale longue de 6 centim. ; des extrémités droite et gauche de cette incision partent deux autres incisions obliques en arrière et en dehors, dont la longueur est de 3 centim. et qui doivent arriver jusqu'aux tubérosités ischiatiques. On pénètre par cette incision, en passant en travers du sphincter externe, et en ayant soin de diriger en avant le tranchant du bistouri pour épargner le rectum. Dès qu'on a traversé le sphincter externe il faut employer des instruments mousses et repousser en avant le bulbe de l'urèthre avec les glandes de Cooper ; le rectum est refoulé en arrière et entre les fibres fortement tendues des releveurs on aperçoit la face postérieure de la prostate. Il suffit alors de sectionner les releveurs pour que la prostate, les vésicules séminales et toute la face posté-

(1) Zuckerkandl. *Wiener med. Press*, 1889, n°s 21 et 22, et *Centr. f. Chir.*, 1889, p. 584.

rieure de la vessie (qui a été modérément remplie de liquide) deviennent accessibles.

Résection de la vessie par la symphyséotomie. — La section de la symphyse pubienne pour permettre la sortie du fœtus dans les bassins rétrécis défendue par Morisani, par Spinelli (1) et par le professeur Pinard paraît donner d'excellents résultats aux accoucheurs, qui ont démontré son innocuité actuelle, avec les procédés antiseptiques.

Les recherches du professeur Farabeuf ont prouvé que l'on peut écarter la symphyse de 6 centim., sans qu'il se produise dans les articulations postérieures du bassin d'autres lésions qu'un décollement périostique de quelques centimètres, au niveau de la symphyse sacro-iliaque. L'écartement de la symphyse pubienne offre une large voie pour attaquer la vessie et je crois savoir que la symphyséotomie a été récemment pratiquée sur le vivant pour extirper une tumeur de la vessie. Cette observation n'ayant pas encore été publiée, je me bornerai à l'exposition très résumée du procédé que j'ai à plusieurs reprises employé sur le cadavre. Je ne sais quel sera l'avenir de la symphyséotomie en chirurgie urinaire, et, sans préjuger sa valeur, je crois utile pour être complet de décrire mes essais.

Voici le procédé que j'ai suivi sur le cadavre.

Incision médiane, comme pour la taille hypogastrique, mais descendant très bas jusque sur la racine de la verge ; incision de toutes les parties molles en avant de la symphyse pubienne jusqu'à l'os. Incision de la paroi abdominale jusqu'à la graisse de l'espace prévésical qu'on repousse en haut avec le péritoine.

Le doigt est introduit derrière la symphyse, il reconnaît la crête longitudinale de l'articulation, et, allant le plus bas possible, il tâche de toucher son extrémité inférieure ; le doigt est alors remplacé par un écarteur dont l'extrémité coudée est très courte et qu'on applique derrière la symphyse, la courte branche tâchant de s'enfoncer au-dessous d'elle en s'appuyant sur le ligament sous-pubien. On coupe alors la symphyse d'avant en arrière avec un bistouri boutonné et

(1) Spinelli. *Annales de gynécologie et d'obstétrique*, 1892, p. 2.

sans aucun danger, puisque l'extrémité du bistouri ne peut dépasser l'écarteur qui est en arrière de l'articulation. En bas la section est faite avec grand soin et, en écartant les cuisses du cadavre ou avec un levier mousse, on se rend compte s'il faut ou non continuer la section d'après l'écartement qu'on obtient. Lorsque tout le ligament inter-osseux a été sectionné, on obtient l'écartement en mettant les cuisses en abduction et en sectionnant à ciel ouvert la partie du ligament sous-pubien qui touche à la symphyse et les quelques brides fibreuses épargnées jusqu'à ce moment. On obtient facilement ainsi un écartement de 6 centimètres et le segment inférieur de la vessie se trouve à découvert. Si les ligaments antérieurs de la vessie, trop tendus, menaçaient de déchirer la paroi antérieure du réservoir, il serait facile de les sectionner à leur attache pubienne. La section de la symphyse peut se faire aussi de bas en haut avec le bistouri boutonné courbe de Farabeuf.

Par ce procédé on obtient beaucoup plus de jour que par la résection partielle du pubis à la manière d'Helferich, et il est facile d'exécuter le second temps de l'opération, comprenant la résection plus ou moins étendue de la vessie. Pour faciliter encore ce second temps de l'opération, il me semble très utile de sectionner partiellement en travers le muscle droit, du côté où l'on veut pratiquer la résection vésicale; toutes les manœuvres ultérieures sont grandement facilitées par cette petite section.

Pour réséquer une partie du trigone et du bas-fond y compris l'extrémité inférieure d'un uretère, je commence par introduire une bougie dans l'orifice de l'uretère, après avoir largement ouvert la vessie sur sa paroi antérieure ; en passant alors une main en dehors de la paroi vésicale, sur le côté de l'uretère cathétérisé, on reconnaît facilement le conduit et après l'avoir un peu décollé on le charge sur une aiguille de Cooper qui conduit un fil au-dessous de lui. Il est alors facile de finir le décollement de l'uretère dans l'étendue de 5 à 6 centimètres au delà de la vessie, décollement nécessaire pour les manœuvres qui vont suivre. On procède alors de dedans en dehors à la résection de la portion de la vessie qu'on désire enlever, et par dissection on arrive à la séparer complètement, sauf au niveau de l'uretère où elle tient encore, en sorte qu'il est aisé de couper

la portion de l'uretère que l'on désire et de passer un fil sur le bout supérieur de ce conduit pour être maître de le manier à l'aise. On procède alors aux sutures de la portion inférieure de la plaie vésicale et, lorsque les premiers points ont été noués, on pratique sur la paroi postérieure de la vessie un orifice à travers lequel on fait passer l'uretère ; on abrase un peu la muqueuse vésicale autour de cet orifice et l'uretère étant longitudinalement fendu dans l'étendue de 5 à 6 millimètres, on suture la muqueuse uretérale à la muqueuse de la vessie ; si on le peut, cette suture est renforcée par quelques points extérieurs.

Sur le vivant on pourrait alors faire passer la sonde uretérale à travers la plaie abdominale lorsque le drainage est fait par les tubes-siphons, ou à travers l'urèthre à côté de la sonde de de Pezzer, si on pratique la réunion totale de la vessie.

Lorsqu'en rapprochant les cuisses du cadavre on essaye, l'opération finie, de rejoindre les deux côtés de la symphyse, on remarque que les os se rapprochent facilement, mais que, aussitôt qu'on les abandonne sans les soutenir par une pression latérale ils s'écartent de nouveau et qu'il reste entre eux un espace de 1 à 2 centim. Pour remédier à cet écartement les accoucheurs emploient un bandage plâtré qui leur a donné d'excellents résultats puisque les femmes, une fois guéries, marchent bien, mais qui ne me paraît guère applicable dans les cas de taille. Je préfèrerais, ce qui est facile, extirper le fibro-cartilage symphysien, aviver les os et en faire la suture. On pourrait ensuite, avec une gouttière convenablement disposée et par une légère pression latérale, soutenir le bassin pendant quelques jours.

L'opération terminée, il reste un large décollement prévésical qu'il faudrait combler avec de la gaze iodoformée.

Avant d'apprécier les procédés de résection partielle de la vessie je crois utile de décrire les extirpations totales de l'organe pratiquées sur l'homme. La question la plus délicate dans la résection est en effet la conduite à tenir avec les uretères ; or, c'est en étudiant les procédés de résection totale de la vessie, que nous appren-

drons à décider ce qu'il convient de faire dans les résections partielles qui intéressent l'un des orifices uretéraux.

3° *Extirpation complète de la vessie.* (Cystectomie totale.)

Le professeur Bardenheuer, de Cologne, essaya le premier, en janvier 1887, l'extirpation totale de la vessie, sur un malade de 57 ans, atteint d'un cancer du bas-fond qui englobait les uretères.

Bardenheuer se servit d'une incision en forme de croissant, s'étendant du tiers externe du ligament de Fallope droit jusqu'au point correspondant du côté gauche. Après avoir coupé la peau et les muscles, le tissu conjonctif fut dilacéré avec des instruments mousses et on arriva jusqu'à la vessie facilement reconnaissable. Le péritoine put être complètement décollé et, tout près de la vessie, l'uretère droit, qui avait la grosseur d'un doigt, fut coupé; il fut impossible de retrouver l'uretère gauche. La vessie fut ensuite attirée en haut et en avant et son fond, ainsi que la prostate, séparé du rectum; enfin le col de la vessie fut coupé transversalement. Il se produisit à ce moment une abondante hémorrhagie et la plaie dut être tamponnée avec des éponges. Le soir de l'opération, le malade se trouvait bien, et, quand on changea les éponges, il s'écoula une grande quantité d'urine à travers l'uretère droit; pendant 10 jours tout paraissait bien aller, mais le 14e jour le malade mourut d'urémie. A l'autopsie, on trouva l'uretère gauche complètement oblitéré et de l'hydronéphrose gauche; la cavité de la plaie était fermée et il n'y avait pas trace d'inflammation.

Au dernier Congrès des chirurgiens allemands (1), Bardenheuer a fait mention de deux autres cas de résection très étendue de la vessie; un des malades aurait parfaitement guéri, l'autre serait mort, 5 mois après, de récidive au niveau des vésicules séminales. L'auteur recommande de conserver le plus possible des parois de la vessie, de les rabattre vers le bas et de les mettre en communication avec l'urèthre. Les comptes rendus incomplets du Congrès qui ont été publiés jusqu'à présent ne donnent pas d'autres détails sur

(1) Bardenheuer. *Cent. f. Chir.*, Beilage, avril 1891.

ces intéressantes observations qui paraissent devoir rentrer dans la catégorie des résections partielles.

Nous manquons aussi de renseignements sur un malade opéré par Gussenbauer, à qui cet auteur aurait extirpé la vessie pour un cancer. Chez deux autres malades le même auteur a enlevé, par la taille hypogastrique, la prostate et la paroi vésicale, en tamponnant ensuite la plaie avec de la gaze iodoformée. Un de ces deux individus succomba à l'intoxication iodoformée; l'autre vivait encore et se trouvait en traitement pour sa fistule; mais il pouvait uriner spontanément et ne souffrait pas.

Quelque incomplètes que soient ces observations, je les mentionne parce qu'elles démontrent la tendance actuelle de la chirurgie allemande. Nous connaissons mieux deux autres observations d'extirpation totale de la vessie.

Pawlick, de Prague, a réussi le premier à extirper avec succès tota-

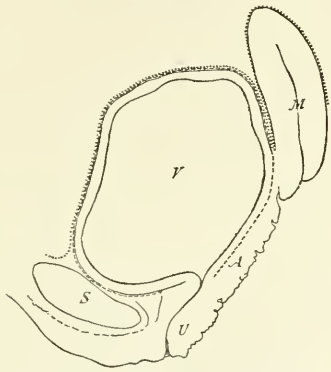

Fig. 68. — Extirpation de la vessie. — Rapports anatomiques de la vessie remplie après congélation (Pawlick).—*V*, vessie ; *S*, symphyse du pubis ; *M*, utérus ; *A*, paroi antérieure du vagin ; *U*, urèthre

lement la vessie. En juin 1888, Pawlick (1) donnait ses soins à une femme de 56 ans, qui, depuis deux ans, souffrait d'hématuries. Ayant porté le diagnotic de polype pédiculé, de la grosseur d'une amande,

(1) Pawlick. *Congrès international de Berlin*, 1890, 8e séance, section de gynécologie.

l'auteur en fit l'extirpation par la taille vaginale ; il put bien attirer la tumeur et l'extirper complètement avec le thermocautère. La guérison fut rapide et, pendant 8 mois, la malade resta en parfaite santé ; recommençant alors à perdre du sang et à souffrir pendant les mictions, elle vint de nouveau se faire examiner, 11 mois après la première opération. L'examen endoscopique révéla l'existence d'un grand nombre de végétations papillomateuses à base large, abondantes surtout au niveau de la paroi postérieure de la vessie et autour du col de la vessie. La large base des néoplasmes faisait penser à des tumeurs malignes (ce que l'examen microscopique démontra plus tard) et l'auteur conçut dès lors le projet d'extirper totalement la vessie.

Il se proposa de créer une vessie artificielle aux dépens du vagin et d'y insérer les uretères. Le plan opératoire comporta deux temps différents :

1er *temps*. Le 3 août, création d'une double fistule uretéro-vaginale. Avec un spéculum de Simon, on introduisit par l'urèthre une sonde métallique dans l'uretère ; en se guidant alors sur la sonde, on incisa la paroi antérieure du vagin par laquelle on attira l'uretère ligaturé avec un fil de soie. Ensuite l'uretère fut incisé longitudinalement dans l'étendue d'un centimètre et la partie supérieure de cette incision suturée à l'extrémité supérieure de la plaie vaginale ; on retira alors la sonde, et les fils déjà placés qui n'avaient été noués que très lâchement furent mieux assujettis. On sectionna ensuite l'uretère au-dessous, et le reste de la suture fut soigneusement pratiqué, pour réunir la muqueuse uretérale à la muqueuse vaginale. Ce procédé fut appliqué aux deux uretères : on introduisit ensuite des sondes en gomme dans les deux conduits, et le liquide déversé par les cathéters était recueilli dans un récipient contenant de l'eau phéniquée. Les sondes uretérales furent retirées quelques jours après ; et comme des explorations antérieures avaient fait reconnaître un rétrécissement de l'uretère droit siégeant un peu au-dessus de l'endroit où il avait été abouché dans le vagin, on fit la dilatation progressive jusqu'au n° 6 de la filière Charrière.

2e *temps*. Le 27 août, Pawlick pratiqua l'extirpation de la vessie

Le réservoir fut rempli avec une émulsion iodoformée et on fit une incision hypogastrique médiane et longitudinale de 10 cent. de longueur.

Par cette ouverture, la vessie fut mise à nu, disséquée et ainsi décortiquée du péritoine qui la recouvrait ; lorsque la vessie fut isolée jusqu'à l'urèthre on la vida de son contenu, on tamponna la plaie hypogastrique pour arrêter l'hémorrhagie et l'opération fut continuée par le vagin.

Une incision pratiquée sur le vagin immédiatement au-dessus de l'urèthre, laissa passer entre ses deux lèvres écartées le corps

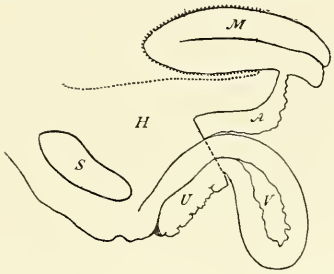

FIG. 68. — Vessie détachée, vide, attirée dans le vagin par la section pratiquée dans la paroi vaginale antérieure. — *H*, cavité remplie de gaze iodoformée où se trouvait autrefois la vessie. La ligne ponctuée montre la limite de séparation entre la vessie et l'urèthre. Les autres lettres comme dans la figure 67. (PAWLICK.)

de la vessie dans l'intérieur du vagin (fig. 69). On sectionna ensuite la partie la plus profonde de l'urèthre, contre le col de la vessie, de manière à détacher complètement ce dernier organe qu'on retira par le vagin ; on plaça ensuite dans les uretères des sondes élastiques qui sortaient par l'urèthre. Il fut procédé alors aux sutures, qu'on pratiqua comme l'indique la fig. 69, c'est-à-dire que la paroi antérieure du vagin fut suturée à la paroi antérieure de l'urèthre, et la paroi postérieure réunie à la portion correspondante du canal. De cette manière, le vagin, qui, depuis trois semaines déjà, était en communication avec les uretères, se trouvait maintenant en continuité avec l'urèthre et remplaçait la vessie dans son rôle de réservoir des urines.

Cette ingénieuse opération eut un succès complet, que ne saurait diminuer la formation d'une petite fistule du côté du vagin et d'une autre fistulette sur la paroi antérieure, communiquant avec la cavité

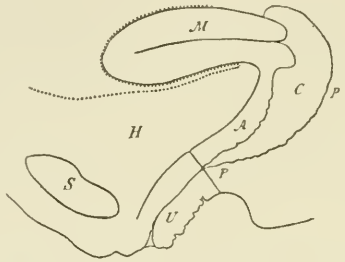

Fig. 70. — Réunion du vagin et de l'urèthre pour former une nouvelle vessie. — *P*, paroi vaginale postérieure ; *C*, cavité du vagin. — Les autres lettres comme dans la figure 68.

rétro-symphysienne. Lorsque M. Pawlick présenta la malade au Congrès de Berlin de 1890, un an après l'opération, je dus à son extrême obligeance d'examiner soigneusement le fonctionnement de

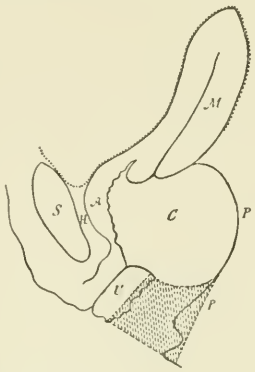

Fig. 71. — Le vagin C distendu par l'urine remplace la vessie qui se trouvait autrefois en H.

la nouvelle vessie; à ce moment, lorsque la malade était couchée, elle ne perdait pas ses urines ; mais, malgré une tentative de colpokleisis, la fistulette vaginale, encore persistante, laissait couler

l'urine lorsque la femme était debout. Le résultat opératoire était pourtant remarquable ; et j'ai gardé un durable souvenir de cette femme, valide et bien portante, qui me montrait dans un bocal sa vessie parsemée de petits *épithéliomas*. Aujourd'hui encore, deux ans et demi après l'opération, M. Pawlick m'écrit que sa malade va bien ; la fistule vaginale est fermée et il n'y a plus d'incontinence, la malade est au contraire obligée de se sonder pour évacuer l'urine.

Moins heureuse que celle de Pawlick a été l'opération dont Küster (1) a entretenu le dernier Congrès des chirurgiens allemands.

Il s'agissait d'un homme atteint d'un cancer de la prostate qui faisait saillie dans la cavité de la vessie sous forme d'un gros champignon que le cystoscope permettait de bien voir. Le professeur Küster fit l'extirpation complète de la vessie et de la prostate.

Le malade étant placé dans la position de Trendelenburg et la vessie étant remplie, Küster pratiqua, sur la ligne médiane, dans l'hypogastre, une incision de 12 centimètres, enleva, à la manière d'Helferich, le bord supérieur de la symphyse du pubis et ouvrit la vessie. On constata sur le trigone et la partie droite de la vessie une tumeur, plus grosse qu'une noix, incrustée de phosphates et infiltrée dans la paroi vésicale. La vessie fut alors refermée et de nouveau remplie de liquide pour faciliter son énucléation ; pendant qu'on essayait de le détacher, le péritoine se déchira en deux endroits, qui furent immédiatement suturés.

La table fut alors renversée, on enleva sa valve fessière et le périnée étant ainsi à découvert, on fit sur la ligne médiane, une incision de 8 centimètres. On sectionna alors en travers l'urèthre membraneux et avec le doigt et le bistouri on se mit en devoir d'isoler la prostate : on la sépara d'abord des aponévroses latérales ; et, en coupant ensuite les ligaments antérieurs de la vessie, on réussit à faire se rejoindre la main abdominale et la main périnéale. La vessie ne tenait plus à ce moment que par les uretères : la table fut alors de nouveau remise dans la position du début et on essaya de trouver ces conduits par la plaie hypogastrique ; après des difficultés

(1) Kuster. *Langenbeck's Arch.*, 1891, p. 864.

considérables, on réussit à sectionner les uretères obliquement d'arrière en avant et de bas en haut de manière à ce que leur surface oblique put être facilement adaptée à la paroi antérieure du rectum. La prostate et la vessie étant enlevées, il restait derrière la symphyse une énorme cavité ; mais l'hémorrhagie qui s'y produisit n'eut aucune importance. On procéda alors à la fixation des uretères au rectum : avec une sonde métallique, introduite par l'anus, on fit saillir la paroi antérieure du rectum, qu'on incisa ; on sutura ensuite la muqueuse rectale à la muqueuse de l'uretère par des fils de catgut qui étaient noués du côté du rectum ; extérieurement, la suture était renforcée par plusieurs points à la soie. La même conduite fut tenue vis-à-vis de l'autre uretère, et la plaie fut tamponnée avec de la gaze iodoformée et de l'ouate stérilisée.

Ce malade mourut le 5e jour après l'opération : à l'autopsie, on trouva une péritonite purulente et des lésions non douteuses d'infection rénale ascendante. Les uretères n'étaient pas dilatés, mais leur suture au rectum n'avait pas tenu. On mentionne encore dans l'autopsie la dégénérescence cancéreuse des ganglions rétro-péritonéaux.

Appréciation des différents procédés de résection de la vessie. — L'étude des observations de résection partielle de la vessie montre que, lorsque la perte de substance subie par la paroi vésicale n'est pas considérable et que le péritoine n'est pas blessé pendant l'opération, les résultats immédiats de l'intervention ne sont pas plus graves que ceux des tailles ordinaires avec extirpation simple de tumeurs de la vessie.

Lorsque le péritoine est lésé pendant l'opération, il existe de grandes chances pour qu'une péritonite survienne : la facilité de cet accident s'explique naturellement puisque, dans la plupart des cas, on opère des vessies depuis longtemps infectées.

Dans trois cas, la résection a porté sur la région uretérale. Chez un malade, M. Bazy laissa une cavité en communication avec la vessie et il la draina. La mort survint un mois après, par gangrène pulmonaire, il est vrai, mais sans que l'autopsie ait pu nous renseigner

sur l'état local. La nécropsie ne put être faite. Ces constatations eussent été d'autant plus importantes qu'on ne sait pas encore quelle est la meilleure conduite à suivre avec les uretères. Les opinions varient à ce sujet. M. Israël a réséqué chez deux malades l'extrémité vésicale de l'uretère et il a ensuite tamponné la plaie; ces deux malades ont vécu l'un vingt-quatre heures et l'autre cinq jours.

Presque tous les auteurs soutiennent que la résection partielle de la vessie est une bonne opération, mais qu'il ne faut pas l'entreprendre lorsque la perte de substance de la vessie doit intéresser l'embouchure d'un uretère. M. Bazy pourtant conseille de pratiquer la résection quand même, de rétrécir ensuite par la suture la perte de substance et de drainer la cavité ; ou bien encore de fixer le bout central de l'uretère à la plaie de la vessie. Cette question mérite d'être examinée de près.

Un très grand nombre de tumeurs de la vessie siègent dans les alentours des uretères ; et souvent, pour qu'une extirpation soit complète il devient nécessaire de sectionner un de ces conduits. Faut-il s'abstenir toujours ? Je ne le pense pas, et, lorsqu'une tumeur de la vessie est assez bien circonscrite pour éloigner l'idée d'une généralisation et légitimer l'espoir d'obtenir par l'extirpation complète une guérison radicale, je crois qu'il ne faut pas hésiter : il faut pratiquer une résection aussi large que possible, quand bien même on devrait sectionner un uretère.

Les raisons qui militent en faveur de cette méthode sont, d'un côté, la certitude du caractère mortel de la maladie; d'un autre côté, l'espoir légitime d'une guérison radicale ; enfin j'ajoute que tout permet d'espérer que la section d'un uretère n'est pas si grave qu'on s'est plu à le dire. L'expérimentation et la clinique démontrent, en effet, d'un côté, la gravité excessive de la greffe rectale des uretères, d'un autre côté les chances de succès de la greffe vésicale, vaginale ou abdominale. Nous savons enfin que, si le rein est aseptique, nous pouvons pratiquer sans crainte la ligature de l'uretère. Examinons ces différents points de la question.

Nous avons vu que, chez les animaux, tous les auteurs qui ont

greffé les uretères dans le rectum ont eu des insuccès ; la mort est survenue par péritonite ou par pyélo-néphrite. Chez la femme, on connaît quelques cas de laparotomie, dans lesquels les uretères, ayant été sectionnés, ont été ensuite fixés dans le rectum; dans toutes ces opérations, la mort a été la terminaison invariable. D'un autre côté, le seul cas dans lequel on ait essayé d'extirper la vessie et de fixer les uretères dans le rectum, celui déjà cité de Küster, la mort est rapidement survenue au milieu des mêmes phénomènes de péritonite et de pyélo-néphrite déjà constatés par l'expérimentation sur les animaux. Cette statistique, qui nous montre autant de morts que d'opérés, suffit, ce me semble, à faire rejeter d'emblée la greffe rectale des uretères. Le professeur Küster, malgré l'échec qu'il a éprouvé, semble disposé à tenter de nouveau l'opération et il se fonde, pour autoriser sa conduite, sur les résultats qu'il a obtenus avec l'opération de Rose.

Cette opération de Rose (1), employée pour certaines grandes fistules vésico-vaginales, consiste à établir d'abord une large communication entre la vessie et le vagin, à pratiquer ensuite une fistule recto-vaginale et à fermer enfin l'ouverture vulvaire du vagin par la colpokleisis. Une malade de Küster, ainsi opérée, était en bonne santé deux ans après l'intervention et pouvait retenir pendant plusieurs heures les urines. Je ne vois pas, en vérité, le rapport qu'on peut établir entre l'opération de Rose et la greffe rectale des uretères ; les conditions ne sont plus les mêmes ; puisque, dans l'opération de Rose, l'urine s'écoule largement dans le rectum et que les uretères ne sont pas exposés aux redoutables accidents dus, soit au rétrécissement de leur calibre, soit au contact direct de leur ouverture avec les matières fécales, surtout pendant l'acte de la défécation. Il me semble que, si nous ne pouvions greffer les uretères ailleurs que dans le rectum, il vaudrait mieux laisser les malades mourir tranquilles, que de nous exposer sans bénéfice probable à hâter leur fin.

D'ailleurs l'expérience se trouve d'accord avec le raisonnement

(1) Rose. *Therapeutische Monatshefte*, novembre 1887.

pour repousser la greffe rectale des uretères. A priori il aurait déjà pu sembler téméraire d'aboucher les voies urinaires aseptiques dans la cavité rectale. Cette opération en effet réalise les conditions expérimentales dont j'ai démontré dans un autre travail (1) l'association nécessaire pour déterminer avec toutes ses conséquences l'infection ascendante du rein : obstacle à l'écoulement de l'urine et présence des bactéries. L'obstacle siège ici au niveau de l'abouchement de l'uretère dans le rectum et je rappelle que les expérimentateurs ont trouvé l'orifice rectal de l'uretère suturé rétréci. Les micro-organismes pathogènes les plus variés pullulent dans l'ampoule rectale et parmi ces microbes il n'est pas sans intérêt de rappeler l'un deux, le bacterium coli commune, dont le rôle pathogène est si étendu et que certains auteurs ont récemment voulu identifier à la bactérie pyogène urinaire (2). On sait que Hallé et moi avons démontré le rôle prépondérant de ce bacille dans l'infection urinaire. Lorsque les uretères ont été greffés dans le rectum, les voies urinaires peuvent être complètement assimilées aux voies biliaires, dans lesquelles l'infection, d'origine intestinale, est si souvent déterminée par le coli bacille, comme l'ont bien démontré les recherches de E. Dupré (3).

La greffe vésicale des uretères offre, tout au contraire, de réelles chances de succès. L'expérimentation nous a montré qu'elle permet aux animaux de vivre, et, qu'avec quelques précautions, on réussit à éviter tout danger de rétrécissement uretéral ultérieur. Chez l'homme, ce procédé n'a pas encore été appliqué aux tumeurs de la vessie ; mais on a déjà essayé, avec succès, de déplacer les uretères à travers une incision de la vessie dans les fistules uretéro-vaginales. On a même fait plus : Sonnenburg a pu, dans des cas d'exstrophie de la vessie, extirper le réservoir et fixer les uretères à l'urèthre : des malades opérés depuis plusieurs années ont bien supporté l'opération. Pourtant, dans ces cas, l'opération est plus difficile et présente moins de chances de réussite que lorsque l'uretère est greffé sur la vessie même.

(1) J. Albarran. *Etude sur le rein des urinaires*. Th. Paris, 1889.
(2) Voir note de la page 146.
(3) E. Dupré. *Les infections biliaires*. Th. Paris, 1891.

La greffe des uretères à la paroi abdominale n'a été essayée expérimentalement que par Dastre ; cet auteur a vu survenir, à la suite, des accidents de pyélo-néphrite. Si ces expériences avaient été publiées avec détail, elles auraient pu arrêter les chirurgiens : mais ceux-ci ont passé outre, et les deux observations publiées de greffe abdominale des uretères chez l'homme sont très encourageantes. Mon maître, le professeur Le Dentu (1), ayant à combattre des accidents d'urémie déterminés par la compression des uretères, due à une tumeur cancéreuse sous-péritonéale, alla chercher, dans la fosse iliaque, l'uretère gauche, et le fixa à la plaie abdominale par 4 fils de crin de Florence. Un tube de caoutchouc non fenêtré engagé dans l'uretère conduisait l'urine, à travers le pansement, dans un urinal placé à côté de la malade. Cette femme n'eut aucun accident consécutif à son opération, mais elle fut prise d'une diarrhée abondante, au progrès de laquelle elle succomba le treizième jour. M. Le Dentu me confia l'examen histo-bactériologique de ce rein, et je constatai, d'une part, l'absence de microcoques pyogènes, et d'autre part qu'il existait, des deux côtés, des lésions anciennes de sclérose rénale : seul un petit foyer embryonnaire de la substance corticale distinguait le rein du côté opéré. Il n'y avait pas de pyélo-néphrite ascendante en dehors de la sclérose ; d'un autre côté, les examens chimiques successifs pratiqués après l'opération montrèrent un rétablissement rapide et complet de la fonction rénale.

J'ai pu observer un autre cas de *méat uretéral*, opéré par M. Pozzi (2). Ce chirurgien dut dilacérer un uretère, en pratiquant la laparotomie pour un kyste du ligament large. Ne pouvant rétablir la continuité de l'uretère, M. Pozzi pratiqua une incision dans la région lombaire, et y aboucha l'uretère dont il réséqua la portion inférieure. Des analyses chimiques fréquentes démontraient le bon fonctionnement de ce rein, qui, trois mois après l'abouchement de l'uretère à la peau, sécrétait encore, en volume et en qualité, une

(1) Le Dentu. *Affections chirurgicales des reins*, 1889, p. 803.
(2) S. Pozzi. *Ann. des mal. des org. gén. ur.*, 1891, p. 539.

urine qui représentait de 80 à 90 0/0 de l'urine que l'autre rein déversait dans la vessie. Trois mois après la première opération, la malade étant bien rétablie, M. Pozzi pratiqua la néphrectomie par la voie lombaire et sa malade guérit de la fistule artificielle qui lui avait été faite. M. Pozzi me confia l'examen du rein extirpé et je pus constater que, dans son ensemble, l'organe était sain; cependant quelques lobules rénaux présentaient des lésions de néphrite diffuse, au début, à prédominance interstitielle.

Ces deux observations de MM. Le Dentu et Pozzi démontrent amplement que, chez l'homme, on peut fixer un uretère à la paroi abdominale et que des soins antiseptiques suffisent à prévenir, au moins pendant plusieurs mois, le développement des lésions infectieuses ascendantes, ou tout au moins à les contenir dans des limites modérées.

J'ai déjà cité plus haut les expériences qui démontrent, chez les animaux, l'innocuité de la ligature aseptique des uretères. Chez l'homme, cette opération n'a pas encore été proposée; mais nous pensons, M. Guyon et moi, qu'elle pourrait avec avantage être appliquée aux ruptures opératoires d'un uretère, pendant la laparotomie. Je crois même que la ligature complète peut être appliquée dans certains cas de tumeur de la vessie à condition que les urines recueillies en sondant l'uretère soient aseptiques. Nous avons vu en effet, en étudiant l'anatomie pathologique des tumeurs de la vessie, que souvent ces néoplasmes compriment un uretère et en déterminent l'oblitération complète; les lésions observées, la rétraction du rein qui est consécutive à la dilatation du bassinet, témoignent, dans plusieurs cas, de l'ancienneté de l'oblitération. Ces malades ont donc vécu pendant fort longtemps avec un seul rein; et, en principe, on serait autorisé à leur enlever un rein pour les guérir radicalement. Par l'opération que nous proposons, on supprime physiologiquement le rein; mais les dangers sont infiniment moindres que dans la néphrectomie. Le raisonnement l'indique et l'expérimentation le prouve. On pourrait craindre que le rein étant infecté, et l'infection passant inaperçue au moment de l'opération, il survienne des accidents de rétention rénale septique; si pareille éventualité

venait à se présenter, nous possédons dans la néphrotomie une opération bénigne qui écarterait le danger. Je pense que la ligature de l'uretère vaut mieux que la greffe du conduit à la paroi abdominale, parce que celle-ci est une opération temporaire qui oblige ensuite à faire tôt ou tard, la néphrectomie ; or, la néphrectomie est toujours une intervention grave.

Après l'étude que nous venons de faire sur la résection de la vessie, je vais exposer les règles de conduite qui me paraissent devoir être suivies dans la pratique.

Je pense que dans tous les cas de tumeur, il est utile de commencer l'opération par la taille hypogastrique longitudinale et, le malade étant placé dans la position de Trendelenburg, qu'il faut inciser la vessie en long pour bien examiner les connexions du néoplasme. Si la tumeur est sessile, encore limitée à la vessie, si on a lieu de croire que les ganglions ne sont pas engorgés et que le malade peut supporter l'opération, la résection de la vessie est indiquée; mais la conduite à tenir diffère suivant le siège du néoplasme.

1° Si la tumeur siège au-dessus des uretères et si elle est facilement accessible, on procédera à la résection, en s'aidant au besoin d'une incision transversale d'un ou des deux muscles droits au-dessus de la symphyse pubienne.

2° Lorsque la tumeur siège en arrière sur une vessie profonde, lorsqu'elle se trouve au niveau d'un uretère ou que, située sur la paroi antérieure, elle est cachée par la symphyse du pubis, il faudra, pour bien manœuvrer, pratiquer soit la résection partielle de la symphyse par le procédé d'Helferich, soit la symphyséotomie.

En ce qui regarde la résection de la tumeur elle-même il faut, je pense, distinguer quatre cas différents.

a) La tumeur siège sur la paroi antérieure ou sur une partie du sommet de la vessie où le péritoine peut être facilement décollable. Dans ce cas, la résection est simple; il suffira de couper aux

ciseaux la paroi vésicale saine au delà de la tumeur et de suturer ensuite la plaie.

b) La tumeur siège au-dessus des uretères, en arrière. Si, dans ce cas, on ne peut facilement décoller la vessie sur les côtés pour arriver jusque sur la tumeur, je crois que, sans décoller tout le péritoine, on peut circonscrire la tumeur par une incision de la muqueuse et faire la résection de dedans en dehors (procédé de Guyon).

c) Le néoplasme siège plus haut, dans le segment supérieur et postérieur de la vessie. Il faudrait (procédé d'Antal) essayer de décoller le péritoine en évitant avec le plus grand soin de perforer la séreuse.

d) Si la tumeur se trouve au niveau de l'embouchure d'un uretère, je crois qu'on doit essayer, avant d'en faire l'ablation, de cathétériser l'uretère correspondant avec une sonde bougie, qu'on introduirait assez loin. On irait ensuite chercher l'uretère en suivant la paroi latérale de la vessie et on pratiquerait le procédé que j'ai décrit page 373 pour fixer l'uretère à la paroi vésicale. Si on ne peut fixer l'uretère à la vessie, on pourra fermer complètement la plaie de la vessie et examiner soigneusement le liquide qui s'écoule par la sonde uretérale ; si ce liquide est clair, si le rein ne paraît pas être infecté, on pourrait, après avoir retiré la sonde, faire une ligature complète de l'uretère et l'abandonner dans l'abdomen tout en en fixant l'extrémité près de la plaie extérieure; si au contraire l'urine uretérale est trouble, le mieux serait de fixer l'uretère à la paroi abdominale.

Quel que soit le procédé employé pour se donner du jour, résection pubienne ou symphyséotomie, je pense qu'il vaudrait mieux fermer complètement la vessie, placer à demeure une sonde de de Pezzer et, l'opération finie, faire un tamponnement de l'espace prévésical à la gaze iodoformée peu chargée en iodoforme, suivant le conseil de Pozzi.

La résection totale de la vessie ne me paraît indiquée que dans le cas de petits épithéliomas multiples, n'ayant pas encore dépassé, dans leur propagation, la couche musculaire et lorsque, dans ces

conditions, la résection partielle ne peut enlever toutes les parties malades.

Nous savons, en effet, combien est grave l'extirpation totale de la vessie et nous verrons, en discutant les indications opératoires en général, les raisons qui nous conduisent à ne l'accepter que dans des cas extrêmement rares.

Relativement au procédé opératoire à mettre en œuvre, je crois que, chez la femme, le procédé de Pawlick est une bonne opération. On pourrait faciliter les manœuvres en ayant recours à la résection partielle du pubis. Chez l'homme, il me semblerait préférable d'opérer en pratiquant la symphyséotomie ou encore, comme Küster, à la fois par l'hypogastre et par le périnée ; mais, dans aucun cas, la greffe rectale des uretères ne me paraît devoir être pratiquée. Si on se décidait à tenter la greffe chez l'homme, je pense qu'il faudrait essayer de fixer les uretères à l'urèthre, ou, si cela était impossible, pratiquer un double méat au niveau de la paroi abdominale.

Le tableau ci-joint résume les observations de résection partielle de la vessie dont j'ai parlé.

Observations de résection partielle de la vessie.

Nos	OPÉRATEUR	SEXE	AGE	NATURE HISTOLOGIQUE	OPÉRATION	SURVIE	OBSERVATIONS
1	NORTON. *Trans. Méd. Soc.*, 9 mai 1879.	f.	..	Papillome frangé.	Taille vaginale; séparation de la cloison ; extirpation au ciseau du point d'implantation. Persistance d'une fistule vésico-vaginale fermée ensuite chirurgicalement.	Guérie.	
2	SONNENBURG. *Berl. klin. Woch.*, 1884, p. 834. *Congrès allemand de chir.*, avril 1885.	f.	60	Fibro-sarcome.	Taille hypogastrique. Résection transpéritonéale, en ne laissant que le trigone, les uretères et le col; suture du péritoine. Drainage de la plaie hypogastrique. Sonde à demeure.	5 semaines.	A l'autopsie, nouvelle cavité dilatable entre le péritoine et le col de la vessie.
3	CZERNY. Rapp. par EBENAU. *Chir. der Harnblase*, 1885, p. 464.	h.	66	Épithélioma.	Taille hypogastrique. Tumeur occupant tout le sommet. Extirpation sous-péritonéale, suture de la vessie. Lavage et pansement iodoformés de la plaie abdominale, sonde à demeure.	2 mois.	Plaie abdominale fermée 6 semaines après l'opération ; l'urine devait alors être évacuée toutes les 20 ou 30 minutes, car la sonde ne resta à demeure que jusqu'au 25e jour. 6 semaines après l'opération abcès péri-uretéral, dépérissement, puis mort du malade. Pas d'autopsie.
4	ANTAL. *Cent. f. Chir.*, septembre 1885.	h.	61	Cancer.	Taille hypogastrique. Tumeur de la grosseur d'un poing d'enfant siégeant au sommet : extirpation sous-péritonéale du 1/3 de la vessie ; suture de la plaie excepté dans sa portion inférieure.	Un an.	Récidive au bout de 6 mois, on sentait sur la paroi antérieure une petite élevure de la grosseur d'une noix. Mort un an après. Pas d'autopsie.
5	GUYON. *Leçons sur la prostate et la vessie*, 88, p. 450.	h.	56	Carcinome.	Taille hypogastrique. Tentative de résection de dehors en dedans. La tumeur envahissait la paroi latérale et empiétait sur le bas-fond. Destruction de la tumeur au thermocautère.	48 heures	Mort de péritonite.
6	GUYON. *Ann. des mal. des org. gén.-ur.*, 1889, p. 213.	h.	55	Épithélioma.	Taille hypogastrique. Sur le côté droit de la vessie une petite tumeur de la grosseur d'une noisette. Résection de dedans en dehors ; suture de la perte de substance.	Guérison.	

Nos	OPÉRATEUR	SEXE	AGE	NATURE HISTOLOGIQUE	OPÉRATION	SURVIE	OBSERVATIONS
7	BRUCE CLARKE, SAJOUS, Vol. III, p. 237, 1888.	h.	..	Épithélioma.	Taille hypogastrique. Résection intra-péritonéale.	Quelques jours.	Mort de péritonite.
8	BARDENHEUER. Rap. par BROHL. *Centr. f. Chir.*, 1889, p. 760.	h.	64	Papillome.	Taille hypogastrique, toute la muqueuse est parsemée de nodosités grisâtres ; grosse tumeur papillomateuse sur la paroi postérieure. Extirpation de toute la muqueuse et de la paroi postérieure dans toute son épaisseur au niveau du point d'implantation de la tumeur.	Guérison.	Il reste une fistule.
9	MARSH. *The Lancet*, 90, II, p. 20.	f.	55	Épithélioma.	Taille hypogastrique. Tumeur du sommet de la vessie. Résection intra-péritonéale car la séreuse n'a pas pu être réclinée. Résection de 7 cent. 1/2 sur 5. Drainage.	48 heures.	Mort par hématurie ; localement tout allait bien.
10	LANGE. *The Lancet*, 90, II, p. 20.	h.	..	Épithélioma.	Taille hypogastrique. Petit épithélioma enlevé de dedans en dehors; suture du point d'implantation.	Guérison.	
11	HELFERICH. *Münch. Med. Woch.*, 1890, p. 1.	f.	31	Carcinome	Taille hypogastrique. Tumeur sur la paroi postérieure ; elle se laisse attirer à l'incision et on la résèque en enlevant la totalité de l'épaisseur de la vessie. Suture complète de la vessie. Suture de la paroi avec drain. Sonde à demeure.	7 mois.	Part guérie 20 jours après l'opération. Revient 7 mois après avec des noyaux de généralisation sur le bord du sternum et sous la peau dans différents autres endroits du corps.
12	HELFERICH. *Ibid.*	h.	53	Épithéliome probablement.	Taille hypogastrique avec *résection partielle* du pubis. Tumeur infiltrée dans la paroi vésicale. Suture du point d'implantation et de la plaie de la taille. Suture partielle et tamponnement de la plaie abdominale.	Reste parfaitement guéri 2 a. après.	Au cystoscope, 2 ans après la cicatrice est parfaite, sans trace de récidive.
13	DITTEL. Rap. par PILZ. *Wien. klin. Woch.*, 90 p. 23.	h.	41	Épithélioma.	Taille hypogastrique. Grosse tumeur du sommet, empiétant sur la paroi latérale droite, saillante en dehors de la vessie. On ne peut séparer le *péritoine* qu'on est obligé d'ouvrir. Suture du péritoine et de la vessie sauf le passage du drain.	18 heures.	Mort de péritonite ; la suture vésicale tenait bien.

Nos	OPÉRATEUR	SEXE	AGE	NATURE HISTOLOGIQUE	OPÉRATION	SURVIE	OBSERVATIONS
14	ISRAEL. *Inédite*, voir obs. 92.	h.	46	Carcinome.	Taille hypogastrique transversale. Extirpation de la tumeur avec la paroi de la vessie et l'extrémité vésicale de l'uretère droit traversant la tumeur. Tamponnement iodoformé.	6 jours.	Phlegmon du tissu cellulaire pelvien ; pyélo-néphrite.
15	ISRAEL. *Inédite*, voir obs. 91.	f.	39	Carcinome.	Taille sus-pubienne transversale ; résection partielle de la symphyse. Incision transversale de la vessie ; extirpation de la tumeur, très volumineuse, située au fond de la vessie, avec résection de la paroi vésicale et de l'extrémité vésicale de l'uretère.	1 jour.	La malade était très affaiblie par des hématuries prolongées depuis plusieurs années.
16	BAZY. Voir obs. 107.	h.	70	Épithélioma.	Taille hypogastrique. Grosse tumeur de la paroi postérieure et gauche de la vessie ; résection de toute l'épaisseur de la moitié gauche de la vessie.	Plus d'un an, vit encore.	Un an après l'opération paraît récidiver.
17	BAZY. Voir obs. 109.	h.	59	Épithélioma.	Taille hypogastrique. Petite tumeur implantée au milieu de l'uretère gauche. Résection totale.	Plus de 6 mois, vit encore.	
18	NITZE. *Inédite*, voir obs. 177.	h.	55	Papillome.	Taille hypogastrique. Grande tumeur du côté droit de la paroi vésicale droite ; extirpation d'un grand morceau de la paroi vésicale dans toute son épaisseur. La tumeur se trouve au milieu de ce morceau extirpé.	Bien guéri deux mois après l'opération.	Opéré en octobre 1891 ; allait bien en décembre.
19	NITZE. *Inédite*, voir obs. 179.	h.	69	Carcinome probable.	Taille hypogastrique. Grande tumeur sessile de la paroi vésicale droite postérieure. Résection d'un grand morceau de la paroi dans sa totalité. Suture.	Allait bien 1 mois et 1/2 après.	Opéré le 28 octob. 1891.
20	GUYON. *Inédite*, voir obs. 39.	h.	45	Cylindrome.	Taille hypogastrique. Trois tumeurs pédiculées de la paroi postérieure, extirpées, au thermocautère sans entamer toute l'épaisseur de la paroi. Sur la paroi antérieure une petite tumeur envahit la paroi qu'on enlève dans toute son épaisseur.	Revu quatre mois après.	Paraît récidiver car il y a eu une nouvelle hématurie.

B. — TRAITEMENT PALLIATIF

Nous avons supposé jusqu'à présent que les tumeurs présentaient des conditions favorables à l'extirpation et nous avons décrit les opérations dont on est en droit d'espérer un succès radical. Il nous reste à passer en revue les principales ressources thérapeutiques auxquelles on doit avoir recours lorsque la tumeur est reconnue inopérable. Ces moyens palliatifs comprennent une série de soins médicaux et d'interventions opératoires destinés à soulager les malades et à prolonger leur existence; le traitement ne s'adresse plus à la tumeur elle-même, mais aux symptômes de la maladie.

Plusieurs indications, d'ordres différents, peuvent naître soit de l'état général du malade ou de l'hématurie, soit de la cystite, soit des troubles mécaniques de la miction, soit enfin de l'anurie.

Il va sans dire que toujours on doit veiller au bon *état général* de ces malades, et que, chez eux, tous les toniques trouvent leur emploi, mais le chirurgien ne devra pas oublier qu'à l'usage des médications internes il faut toujours joindre un traitement local dont l'importance est très grande. Nous avons vu, en effet, que, dans les tumeurs de la vessie, c'est plutôt à la cachexie urinaire qu'à la cachexie cancéreuse que nous avons affaire : par conséquent nous devrons toujours nous efforcer de lutter contre l'infection localisée de l'appareil urinaire et tenir grand compte de l'état fonctionnel des reins pour agir en conséquence.

La *cystite*, nous le savons déjà, est par la force des choses une compagne habituelle des néoplasmes, surtout de ceux que leur ancienneté et leur gros volume rendent inopérables. Ce qui réussit le mieux à soulager les malades, ce sont les lavages vésicaux à l'eau boriquée. Ces lavages qui seront toujours faits avec douceur et modération, peuvent être répétés plusieurs fois par jour; une fois par 24 heures ou tous les deux jours on peut avoir recours, après avoir nettoyé la vessie avec de l'eau boriquée, au lavage fait avec le nitrate d'argent à 1/1000. Par ces moyens on arrive à diminuer la fétidité des urines et l'in-

tensité des douleurs, cependant on n'y réussit pas toujours. Si la vessie est très douloureuse à la distension par le liquide, les lavages au lieu de les calmer augmentent les souffrances; il vaut mieux alors avoir recours aux instillations de nitrate d'argent, aux suppositoires calmants et aux injections sous-cutanées de morphine. Mais dans ces cas, ainsi que dans tous ceux où la cystite provoque de violentes douleurs rebelles au traitement, il vaut mieux avoir recours à la taille palliative dont les résultats sont vraiment remarquables. Parfois, malgré la taille, malgré l'ouverture permanente de la vessie, les souffrances persistent et seule la morphine peut donner quelque soulagement aux malheureux malades ; il faut bien se persuader que ce médicament peut toujours constituer une ressource précieuse et savoir en ménager l'emploi dès le début, pour ne pas en épuiser l'effet par l'accoutumance.

L'*hématurie* des néoplasiques vésicaux a pour caractère de ne pas céder au repos et aux médications employées. Les injections faites avec du tannin, avec la teinture d'hammamelis, le perchlorure de fer, etc., ne donnent guère de résultat satisfaisant.

Si l'hématurie est de peu d'importance, ce qui réussit le mieux ce sont encore les injections de tannin à 2 0/0 ; mais il faut toujours avoir grand soin *d'évacuer complètement les caillots* qui peuvent exister dans la vessie. Nous avons dit que, suivant la remarque de M. Guyon, les caillots provoquent des contractions de la vessie qui entretiennent l'hématurie ; c'est ainsi que, dans quelques cas, une injection sous-cutanée de morphine diminue ou arrête le saignement.

Pour que l'évacuation des caillots donne un bon résultat, il faut comme le recommande M. Guyon qu'elle soit absolument complète; pour la pratiquer, on introduit dans la vessie une grosse sonde de lithotritie à deux yeux, et on lave à l'eau boriquée en poussant fortement l'injection avec les seringues. Le liquide du lavage entraîne toujours quelques caillots, et, de temps en temps, les yeux de la sonde sont brusquement bouchés par un caillot; alors on adapte au pavillon de la sonde une seringue vide, et on aspire les caillots.

En répétant ces manœuvres, on arrive souvent à évacuer complètement tous les caillots contenus dans la vessie et à arrêter complètement l'hématurie. L'amélioration est presque instantanée; et, à plusieurs reprises, j'ai vu des saignements très abondants arrêtés en quelques heures. A ce point de vue on peut comparer la cavité vésicale à la cavité utérine; on sait que certaines métrorrhagies sont entretenues par des caillots ou des débris du placenta qu'il suffit d'évacuer pour arrêter le saignement.

Dans d'autres cas, l'hématurie continue malgré tout et deux ou trois évacuations successives n'arrivent pas à enlever tous les caillots qui se reforment au fur et à mesure. Dans ces cas, il n'y a plus qu'une ressource: la taille palliative; et il importe d'autant plus de ne pas la différer que l'anémie progressive du malade aggrave l'opération. J'ai déjà cité l'exemple de ces malades qui sont morts épuisés sur la table d'opération : ces cas portent en eux un grand enseignement. Lorsqu'on opère un de ces malades épuisés par les pertes de sang, il est prudent de se tenir prêt à faire, le cas échéant, la transfusion du sang; et, dans ces cas, la position inclinée de Trendelenburg doit être recommandée. Cette position combat l'anémie cérébrale et diminue l'hémorrhagie opératoire, surtout l'hémorrhagie veineuse. M. Guyon a opéré l'été dernier dans ces conditions un malade dont l'état paraissait désespéré, et qui supporta sans inconvénients une longue intervention. La guérison fût promptement établie.

Lorsque, pendant ou après l'opération, le malade est très faible et très abattu, on peut relever l'état de ses forces en pratiquant, dans le tissu cellulaire des fesses, quelques injections de 10 à 15 grammes de sérum artificiel. Ces injections sont faites toutes les trois ou quatre heures et, chaque fois on a soin d'injecter très lentement le liquide. Je n'insisterai d'ailleurs pas sur la série des moyens bien connus et qui trouvent également leur indication ici : injections d'éther, frictions, boules d'eau chaude, etc.

Les *troubles mécaniques de la miction*, c'est-à-dire l'incontinence ou la rétention déterminées par le néoplasme, peuvent être combattues dans certains cas avec une simple sonde à demeure qu'on

laisse pendant 6 ou 8 jours ; en retirant la sonde, il peut arriver que la rétention ou l'incontinence aient disparu. Ce moyen ne réussit pas souvent et il vaut mieux alors, étant mis à part certains cas de récidive très étendue, avoir recours, ici encore, à la taille palliative. Dans quelques cas, on voit la sécrétion urinaire devenir de moins en moins abondante et la maladie se terminer par *anurie*.

Ce n'est pas là une terminaison fréquente ; presque toujours la mort est imputable à l'infection. Il faut pourtant distinguer ici entre la rétention rénale des urines à laquelle on peut remédier momentanément et l'anurie vraie, plus rare, qui nous laisse impuissants. Lorsqu'on constate une grosse tumeur qui comprime les deux uretères, lorsqu'en même temps la propagation extra-vésicale nous indique que la taille ne pourrait supprimer l'obstacle au cours des urines, on serait en droit d'appliquer aux tumeurs de la vessie l'opération de Le Dentu. Nous avons vu, en effet, les bons résultats obtenus par M. Le Dentu et nous pouvons, à l'exemple de mon maître, espérer prolonger la vie du malade en pratiquant un ou deux méats uretéraux.

Je ne m'arrêterai pas au traitement qu'on espérait naguère pouvoir être curatif et qui ne s'est même pas montré palliatif : je veux parler des injections de pyoctanine par la méthode de von Mosetig Moorhof. Nous avons essayé ce procédé dans le service de M. Guyon sur plusieurs cancers inopérables de la vessie. Le résultat a été nul.

Opérations palliatives dans le traitement des tumeurs de la vessie.

La boutonnière périnéale, la boutonnière hypogastrique, la taille périnéale ou hypogastrique, la taille vésico-vaginale, telles sont les opérations palliatives employées pour traiter les différentes complications des tumeurs inopérables de la vessie.

Lorsqu'il ne s'agit que de calmer les douleurs de la cystite, toutes ces opérations peuvent donner des succès, mais les boutonnières ne peuvent que procurer un soulagement passager au prix d'une

infirmité pénible. Lorsqu'on pratique la taille palliative, on agit mieux contre la cystite, puisqu'on gratte et qu'on cautérise le néoplasme ; on supprime en outre les hémorrhagies et, pendant un temps parfois fort long, quelques mois, une ou deux années même, le malade peut avoir l'illusion du retour à la santé. Ces raisons me semblent suffisantes pour repousser la boutonnière et donner toujours la préférence à la taille.

Ne pouvant soutenir la comparaison au point de vue de la guérison radicale avec la taille hypogastrique, la taille périnéale a été réservée par certains auteurs aux opérations palliatives. Aujourd'hui pourtant la taille périnéale est à peu près abandonnée, parce qu'elle n'est pas plus bénigne que l'ouverture hypogastrique et parce que cette dernière a l'avantage, en mettant la vessie sous nos yeux, de nous permettre de nous rendre compte des lésions et de mieux conduire notre intervention.

Taille hypogastrique palliative. — Le procédé de taille hypogastrique longitudinale, tel que je l'ai décrit page 318 suffit pour toutes les opérations palliatives ; car, avec lui, toutes les régions de la vessie sont très accessibles au grattage et à la cautérisation. La vessie ouverte, on attaque les néoplasmes de préférence avec l'anse ou les pinces galvaniques pour se débarrasser des portions saillantes dans l'intérieur de la vessie ; puis, avec la curette ou les pinces coupantes représentées fig. 72, 73 et 74, on extirpe le mieux possible le néoplasme, en prenant bien garde de ne pas perforer la vessie. Les surfaces grattées sont ensuite cautérisées avec le thermocautère.

Lorsqu'on pratique ces opérations palliatives, il est prudent de ne pas fermer complètement la vessie et il vaut mieux s'en tenir au procédé de drainage de M. Guyon, qui est d'une si heureuse application.

Les résultats obtenus avec le grattage des néoplasmes de la vessie sont très remarquables ; les douleurs cessent, les hémorrhagies s'arrêtent, les forces se relèvent et le malade semble revenir à la santé. Cette amélioration dure plusieurs mois et jusqu'à un ou

deux ans, puis de nouveau les symptômes reviennent. Parfois on a pu pratiquer sur le même malade une et jusqu'à deux opérations

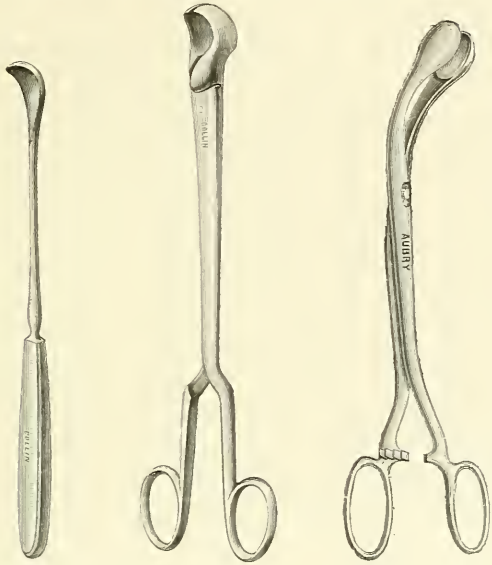

Fig. 72. Fig. 73. Fig. 74.

itératives et l'on est arrivé ainsi à prolonger la vie pendant deux ou trois années.

Résultats obtenus avec les différentes méthodes de traitement des tumeurs de la vessie.

Pour me conformer à l'usage j'ai établi une statistique opératoire basée sur les observations réunies dans ce travail. J'ai essayé de rendre ma statistique plus complète qu'elles ne le sont d'habitude, en tenant compte de l'âge des malades et de la nature du néoplasme, ainsi qu'en classant à part les cas de récidive. D'un autre côté j'ai réuni, dans des tableaux différents, les cas de survie

des malades, en ayant soin d'indiquer si cette survie correspond à la guérison réelle des malades ou s'il y a eu récidive ou mort dans un délai plus ou moins éloigné.

Malgré le détail de cette statistique je m'empresse de dire que, à mon avis, elle ne signifie pas grand'chose, comme d'ailleurs toutes les statistiques chirurgicales qui ont trait à des résultats opératoires. En effet, quelque nombreuses que soient les divisions établies, on ne peut jamais additionner que des cas dissemblables. Souvent encore les observations sont publiées peu de temps après l'opération et des malades passent pour être guéris qui sont morts deux ou trois mois après l'acte opératoire ; j'ai pourtant compté dans la colonne des morts tous les malades qui n'ont pas survécu au moins trois mois à l'opération. D'un autre côté on ne peut juger d'après les statistiques de la gravité d'une opération par rapport aux autres, parce que ces différentes opérations ne sont pas appliquées à des cas semblables : c'est ainsi par exemple que la résection partielle de la vessie de dehors en dedans a été surtout appliquée à de très gros néoplasmes, tandis que la résection de dedans en dehors n'a été employée que dans les cas les plus simples.

Malgré toutes ces imperfections inhérentes à toute statistique je transcris ici celle que j'ai établie.

Statistique des résultats opératoires obtenus par la taille hypogastrique sans résection de la vessie, suivant la nature de la tumeur et l'âge des malades.

Polypes bénins. 36 guéris. 9 récidivés. 3 morts.	De 20 à 50 ans.	Guéris.....	18	
		Récidivés.....	3	1 de 6 mois. 2 de 1 à 2 ans.
		Morts..... ..	»	
	De 50 à 65 ans.	Guéris.....	15	
		Récidivés.....	4	2 de 1 à 2 ans. 2 de 3 à 4 ans.
		Morts.....	3	
	Plus de 65 ans.	Guéris.....	3	
		Récidivés.....	2	Les 2 de 1 à 2 ans.
		Morts.....	»	

Cancers. 23 guéris. 31 récidivés. 43 morts.	De 20 à 57 ans.	Guéris.....	7	
		Récidivés.....	10	1 à 3 mois..... 4
				3 à 6 mois..... 4
				6 mois 1 an.... 1
				1 an 2 ans..... 1
		Morts....	10	
	De 50 à 65 ans.	Guéris.....	10	
		Récidivés.....	17	1 à 3 mois..... 5
				3 à 6 mois..... 4
				6 mois 1 an... 1
				1 an 2 ans..... 5
				3 ans 4 ans.... 2
		Morts.....	25	
	65 ans et au delà.	Guéris.....	6	
		Récidivés.....	4	3 mois..... 1
				6 mois 1 an.... 3
		Morts.....	8	

Ces deux premiers tableaux nous enseignent le résultat opératoire de la taille hypogastrique sans résection de la vessie, et, en les consultant, on se rend compte de la gravité plus grande de l'opération dans les cancers (43 morts sur 97 opérés) que dans les polypes bénins (3 morts sur 48 opérés). Ce résultat, si différent pour les deux variétés de néoplasmes épithéliaux, montre bien que la taille hypogastrique en elle-même ne présente guère de dangers et que ceux-ci sont inhérents à la maladie pour laquelle on opère et non à l'acte opératoire. Je dirai même, contrairement à ce que montre la statistique, que dans les cas d'épithélioma, alors même que la tumeur est très considérable, la mort ne doit pas toujours être imputée à l'opération. Un bon nombre des mauvais résultats que j'enregistre sont dus à la profonde anémie du malade, à des tentatives peu prudentes dans les cas qui ne sont justiciables que du traitement palliatif, ou encore à la défectuosité de la technique opératoire.

Un facteur dans la gravité opératoire qu'on néglige, je pense, un peu trop, est la longueur de l'acte opératoire. Il ne faut pas oublier en effet que les malades que nous opérons pour tumeur de la vessie sont souvent très épuisés par la perte de sang ou par l'infection urinaire et que nous devons nous efforcer de les tenir sous le chloroforme le moins longtemps possible. Sans tout sacrifier à la vitesse

on peut ne pas trop prolonger une opération aussi bien réglée que l'est aujourd'hui la taille hypogastrique.

Un fait intéressant, qui ressort de nos tableaux, est la grande fréquence des *récidives*. Sur 54 cancéreux survivants, 31 ont vu la récidive survenir dans un délai qui n'a dépassé 2 ou 3 ans que dans 2 observations, et même dans la classe des polypes bénins nous voyons 9 récidives sur 45 survivants. Or ces récidives des polypes se font presque toujours sous forme d'épithélioma siégeant à l'endroit même où se trouvait le polype primitif. Parfois c'est dans une autre partie de la vessie que la nouvelle tumeur s'est développée.

Ces deux différentes variétés de récidive dans les tumeurs bénignes ont le plus grand intérêt. La récidive sur place nous enseigne combien, pour être efficace, doit être large notre intervention. Je rappelle encore à ce sujet ce que j'ai montré dans l'anatomie pathologique, savoir la greffe épithéliale se faisant dans les points où le polype touche à la muqueuse vésicale, et je déduirai comme conséquence qu'il faut extirper largement, bien au delà du pédicule, la muqueuse vésicale aux alentours d'une tumeur polypeuse de la vessie. Quant à la récidive se faisant dans une autre portion de la muqueuse vésicale, elle doit nous engager à pratiquer soigneusement l'examen de toute la surface interne de la vessie et à extirper tous les points suspects.

La fréquence, la rapidité des récidives doivent nous engager de plus en plus à pratiquer des opérations radicales et à avoir recours, autant que possible, à la résection partielle, voire même à la résection totale de la vessie. Nous préciserons plus loin les cas où, à notre sens, il faudrait employer la résection de la vessie, mais il n'est pas sans intérêt de comparer de suite la résection partielle de la vessie à l'extirpation ordinaire des tumeurs au double point de vue de la gravité opératoire et de la récidive du néoplasme.

Résultats comparés de la résection partielle de la vessie et de la taille hypogastrique sans résection. — La résection partielle de la vessie a été employée dans trois cas de tumeur bénigne, et tous trois ont guéri sans récidive. Sur 16 cancers opérés par cette méthode 8 sont morts, 5 ont guéri et 3 ont récidivé.

La proportion des morts est à peu de chose près analogue à celle de la taille simple pour cancer, c'est-à-dire que la moitié des opérés ont succombé. Si nous écartons des 8 survivants un cas où la récidive est due à ce que la résection n'a été faite que pour un des néoplasmes alors que les tumeurs étaient multiples (voir obs. 20, tableau des résections), nous trouvons 2 récidives sur 7 opérations, soit 28 0/0, tandis que sur 54 cancéreux survivant à la taille ordinaire 31 ont vu leur tumeur récidiver, soit une proportion de 57 0/0. Si donc nous comparons la résection partielle de la vessie à la taille hypogastrique ordinaire pour tumeurs de la vessie, nous voyons :

1° Que les deux opérations présentent une gravité à peu près semblable.

2° Qu'après la résection la proportion de récidives est de 28 0/0 tandis qu'après la taille simple elle est de 57 0/0.

Je ne fais pas de comparaison avec la résection totale de la vessie parce que le nombre des opérations de cette dernière catégorie qui ont été pratiquées est encore trop restreint.

Survie des malades opérés. — Le tableau ci-joint résume la survie des malades opérés dont l'observation est consignée dans ce livre. J'ai éliminé toutes les survies inférieures à 6 mois de durée. On y remarque que 10 opérés de polype bénin étaient encore bien portants plus d'un an après l'opération, et que 3 d'entre eux avaient même dépassé une période de 4 années. Nous sommes donc en droit de prétendre qu'un certain nombre de ces malades peuvent guérir définitivement.

Temps de survie après l'opération, sans résection de la vessie.

		Terminés par		
		GUÉRISON	RÉCIDIVE	MORT
Polypes bénins....	6 mois à 1 an.....	4	»	»
	1 an à 2 ans.....	4	1	3
	2 ans à 3 ans.....	3	»	2
	4 ans à 5 ans.....	2	»	»
	7 ans.....	1	»	»

		Terminés par		
		GUÉRISON	RÉCIDIVE	MORT
Cancers	6 mois à 1 an	1	5	5
	1 an à 2 ans	1	5	3
	2 ans à 3 ans	1	4	4
	5 ans	»	»	1
Sarcomes	La plus longue survie est d'un an et le malade mourut.			
Myômes	Après des opérations itératives, deux malades allaient bien plus de 2 ans après la première opération.			

En ce qui regarde les cancers, les résultats sont moins brillants et nous ne trouvons que deux malades *guéris*, 1 et 3 ans après l'opération, après la taille simple, et un malade qui 2 ans après la résection partielle était en parfait état. D'un autre côté nous avons vu que 2 ans 1/2 après l'extirpation totale de la vessie, la malade de Pawlick était en bon état. Toutes ces guérisons d'épithéliomas de la vessie sont évidemment d'une date trop rapprochée de l'opération pour que l'on puisse parler de guérison définitive, mais il faut considérer aussi que ce n'est que tout récemment que les chirurgiens ont osé appliquer des opérations radicales aux cancers de la vessie.

Les résultats opératoires obtenus dans les *sarcomes* de la vessie sont peu encourageants car la plus longue survie est celle d'un malade dont la mort survint une année après l'opération. Du reste ici encore il faut remarquer qu'on n'a guère entrepris que des opérations palliatives.

Les cas de *myômes* opérés sont peu nombreux, mais on peut déjà déduire de ce qui a été observé que ces tumeurs récidivent aisément sur place et qu'une seconde et même une troisième opération pratiquée sur le même malade peut donner un résultat définitif après une ou deux récidives locales.

De la conduite à tenir dans le traitement des néoplasmes de la vessie. Indications opératoires. Conclusions thérapeutiques.

L'étude descriptive et critique que nous avons faite des différentes méthodes de traitement des tumeurs vésicales et l'exposé que nous avons donné des résultats qu'elles ont permis d'obtenir, nous mettent à même maintenant d'établir dans leurs grandes lignes, et pour les différentes variétés de tumeurs, les indications générales du traitement. Pour formuler ces règles thérapeutiques, on ne saurait mieux faire que de s'inspirer des principes généraux de la chirurgie des tumeurs ; le siège vésical du néoplasme ne constitue, en effet, qu'un cas particulier dans l'histoire des tumeurs en général.

Nous n'avons cessé, dans le courant de cet ouvrage, de montrer que les tumeurs de la vessie reconnaissaient les lois générales de la pathologie des néoplasmes. Ce principe, qui domine l'histoire anatomo-pathologique et clinique des tumeurs de la vessie, domine également leur histoire thérapeutique, et ce serait assurément une faute contre la pathologie générale que de méconnaître cette notion. Mais le chirurgien qui, à l'heure décisive des résolutions thérapeutiques, négligerait de s'en souvenir, commettrait une erreur bien plus grave, parce que ce serait une faute contre la thérapeutique qui aurait dans la pratique de regrettables conséquences : c'est donc bien pénétré des règles classiques du traitement des tumeurs, que l'on doit aborder l'étude du traitement des néoplasmes de la vessie.

En principe, nous l'avons dit, toute tumeur de la vessie est maligne ou peut le devenir ; partant elle doit être opérée, mais suivant chaque cas particulier, on se bornera à un simple traitement palliatif, opératoire ou non, ou bien on entreprendra une opération capable de guérir radicalement le malade.

L'opération radicale des tumeurs de la vessie ne présente de chances de succès que lorsqu'on peut extirper toutes les parties malades. Il faut donc, tout d'abord, que le cancer ne se soit ni propagé aux tissus voisins de la vessie, ni étendu aux ganglions lymphatiques. Nous avons vu et appris que, si l'envahissement ganglionnaire est souvent tardif dans les tumeurs de la vessie, en revanche il existe très fréquemment de petits ganglions cachés le long des vaisseaux hypogastriques. Les conditions de guérison radicale ne sont donc pas aussi favorables qu'on s'est plu à l'admettre pendant longtemps; et c'est ainsi qu'on peut s'expliquer la récidive, au niveau des ganglions, de quelques tumeurs opérées très complètement. En règle générale, par conséquent, il faut tenter l'intervention radicale sur toutes les tumeurs qui paraissent ne pas avoir envahi les ganglions ; mais il faut bien savoir que, dans des cas simples en apparence la récidive peut avoir lieu, en dépit de l'opération la plus complète.

Lorsque les ganglions sont envahis, lorsque, localement, la tumeur infiltre toutes les parois de la vessie et se propage aux organes voisins, l'opération radicale ne peut réussir; il devient alors inutile de pratiquer ces grandes opérations, brillantes sans doute, mais tout au moins aléatoires, et dont le bénéfice illusoire et éphémère ne saurait compenser les risques de mort, ni excuser l'entreprise. On se déclare très satisfait lorsqu'un malade, à qui on a extirpé la vessie et la prostate, meurt avec un état local satisfaisant, quelques jours après l'opération; on serait enchanté s'il vivait quelques semaines ou quelques mois. Ce sont là, il faut en convenir, de faciles succès et même de tristes victoires. On ne doit pourtant pas oublier que nous n'opérons pas les malades pour exécuter une brillante opération, mais bien pour leur être utiles. Il ne faut pas confondre la médecine opératoire et la chirurgie. Tel ou tel malade, qui, à la rigueur, peut survivre quelques mois à une opération soi-disant radicale, vivrait bien davantage si on ne l'avait pas opéré ou si l'on s'était borné, par des opérations sagement palliatives, à soulager ses souffrances. Je ne veux point dire, loin de là, qu'il ne faille pas pratiquer des opérations radicales, y compris l'extirpa-

tion totale de la vessie; mais je prétends qu'on a trop opéré sans nécessité, et qu'il faut savoir mettre en balance, dans chaque cas, les risques courus par le malade et les bénéfices qu'il peut retirer de l'opération qu'on pratique sur lui. La prudence des décisions thérapeutiques et la hardiesse des tentatives opératoires seront ainsi tempérées l'une par l'autre, et pourront assurer souvent le succès du traitement.

Lorsqu'il existe une ou plusieurs tumeurs *pédiculées*, l'opération qui me paraît indiquée est la taille hypogastrique longitudinale, avec ou sans résection du pubis, suivant le siège des néoplasmes. La vessie étant ouverte, si les tumeurs sont bien pédiculées, si, lorsqu'on les attire, la muqueuse se laisse entraîner, l'extirpation au bistouri et la suture me paraissent suffisantes. Dans ces cas, en effet, nous avons tout lieu de croire à une tumeur bénigne et le résultat de nombreuses opérations nous est garant de la possibilité de la guérison définitive. Je pense pourtant, que, même dans ces cas qui sont les plus simples, l'opération doit être plus largement faite qu'on ne la pratique d'habitude, et je crois qu'il faut enlever non pas toute l'épaisseur de la paroi vésicale, mais bien toute l'aire de la muqueuse qui est en contact avec la tumeur. Nous avons vu, en effet, page 65, la possibilité de la greffe par contact direct de la tumeur avec la muqueuse et la pratique que je propose a pour but d'enlever, dès le début, les néoformations épithéliales qui peuvent exister autour de la tumeur. D'un autre côté, cette extirpation étendue de la muqueuse ne présente aucun danger; si on le peut, on suture les lèvres de la solution de continuité; si la suture n'est pas possible, on laisse la plaie se combler par bourgeonnement. L'expérimentation prouve en effet que la muqueuse se régénère lorsqu'on l'a extirpée, et cette notion doit nous engager à toujours extirper largement les portions suspectes. Je crois, par contre, qu'il est parfaitement inutile de réséquer toute l'épaisseur de la paroi vésicale lorsqu'il s'agit d'une simple tumeur bien pédiculée. En effet, si parfois ces tumeurs sont de vrais épithéliomas, la transformation dégénérative ne s'est faite qu'au niveau de la portion qui fait saillie dans la vessie; quant au pédicule il est indemne et ne sera atteint que

plus tard, ainsi que les tissus sous-jacents; à ce moment, on ne peut plus faire glisser la muqueuse. La possibilité ou l'impossibilité de ce glissement de la tunique interne de la vessie me paraissent devoir régler la profondeur de l'intervention opératoire; toutes les fois que la muqueuse paraîtra soudée à la musculeuse, il vaudra mieux, même dans les cas de tumeur pédiculée, réséquer la paroi entière de la vessie.

Lorsque les tumeurs pédiculées s'implantent sur une muqueuse adhérente à la musculeuse, à plus forte raison lorsque la tumeur est petite et sessile, la résection de toute l'épaisseur de la paroi vésicale me paraît devoir s'imposer. Si la tumeur est plus grande, mais ne dépasse pas en profondeur les limites de la vessie, si les ganglions ne paraissent pas envahis, on pourra encore avoir recours à une résection partielle de la vessie. Ici pourtant, il faut se rappeler ce que nous avons dit au sujet de l'infiltration larvée (p. 58). Sachant bien que la propagation par continuité dans les parois de la vessie s'étend beaucoup au delà des limites sensibles de la tumeur, on devra pratiquer des ablations très larges pour éviter les récidives sur place ; et l'on devra juger dans chaque cas si le sacrifice nécessaire à l'opération est en rapport avec le résultat qu'on en attend. J'ai déjà développé plus haut les raisons qui ne me feraient pas craindre, si d'ailleurs l'opération était indiquée, le sacrifice d'un uretère, et j'ai exposé la conduite qui me paraît préférable dans ces cas.

Relativement à l'ablation totale de la vessie, il faut faire une distinction importante entre l'homme et la femme.

Chez l'homme nous ne savons pas encore la survie qu'on est en droit d'espérer, même dans les cas favorables, de la cystectomie totale. Si les uretères sont greffés dans la paroi abdominale, on peut espérer une survie de plusieurs années. N'avons-nous pas l'exemple de reins fistuleux, après la néphrotomie, qui ne fonctionnent que trop bien plusieurs années après l'opération ?

Chez la femme, le cas de Pawlick nous garantit bien que la guérison peut être vraiment radicale ; mais il s'agit de savoir dans quel cas cette grave mutilation est indiquée. Il me semble qu'on serait

en droit de recourir à la cystectomie totale lorsque, la résection partielle étant indiquée, la dissémination des lésions rend impossible cette dernière opération. C'est ainsi que Pawlick s'est décidé pour la résection totale dans un cas de tumeurs multiples, polypes simples et petits épithéliomas, qui n'envahissaient pas profondément les parois de la vessie, mais dont la dissémination ne permettait pas d'exécuter l'extirpation partielle.

DEUXIÈME PARTIE

TUMEURS SECONDAIRES

La vessie peut être secondairement envahie par des tumeurs, qui, nées des organes voisins s'y propagent par continuité de tissus ; dans d'autres cas, une tumeur, dont le siège primitif se trouve dans un autre organe, peut, en se généralisant, donner lieu au développement de noyaux secondaires dans les parois de la vessie. Dans les deux cas, ces tumeurs secondaires de la vessie ne présentent qu'une importance relativement négligeable. Aussi me bornerai-je à exposer les notions les plus intéressantes que nous possédons sur elles en étudiant les deux variétés de tumeurs secondaires par propagation et de tumeurs secondaires par généralisation.

Tumeurs secondaires par propagation.

Ces tumeurs sont beaucoup plus communes chez la femme que chez l'homme, parce que le cancer utérin est dans cette région celui dont la propagation est la plus fréquente.

On sait que le *cancer de l'utérus*, dans ses périodes avancées, s'accompagne souvent de troubles divers du côté de l'appareil urinaire; ces troubles sont dus très souvent à la compression ou à l'envahissement des uretères par le néoplasme, mais souvent aussi ils sont sous la dépendance de la propagation du cancer de l'utérus à la vessie. Tous les auteurs ont insisté sur la fréquence de ces propagations et déjà Lebert (1) disait qu'à l'autopsie des cancers de

(1) Lebert, *Traité des affect. cancéreuses*, 1851, p. 231.

la matrice on ne trouve la vessie saine que dans un cinquième des cas. Féré (1), de son côté, sur 14 autopsies de cancer de l'utérus, trouve que la vessie était atteinte 10 fois par le néoplasme. La propagation du cancer de l'utérus à la vessie se fait sous forme de nodosités isolées ou d'une seule masse fongueuse qui fait saillie dans l'intérieur du réservoir; cette dernière disposition n'est pas rare et j'ai pu remarquer, sur des cancers nés de la prostate ou de l'intestin, une certaine tendance à la formation de masses villeuses intra-vésicales, comme si la tumeur, née ailleurs que dans la vessie, prenait, en envahissant secondairement cet organe, l'habitus extérieur, l'aspect macroscopique des néoplasmes qui se sont, dès le début, développés dans la vessie. La destruction de la cloison vésico-vaginale détermine, dans le cancer de l'utérus, la formation de fistules, qui contribuent à entretenir la saleté vraiment repoussante de ces malades.

Comme les cancers de l'utérus, ceux du *vagin* peuvent envahir secondairement la vessie et entraîner des désordres analogues; mais les tumeurs primitives du vagin sont rares. J'ai pourtant vu, lorsque j'étais interne de Trélat, un sarcome du vagin qui avait perforé la cloison vésico-vaginale; la malade succomba, et, dans la paroi postérieure de la vessie, nous vîmes plusieurs masses nodulaires qui présentaient, comme la tumeur vaginale d'ailleurs, la structure du sarcome fasciculé.

Plus rares sont les propagations de cancers originaires de l'*intestin*. Quelques exemples de Nüssbaum (2), de Nobiling (3), etc. montrent que le cancer du rectum peut se propager à la vessie. Féré cite un cas qui lui a été communiqué par Ollivier dans lequel un encéphaloïde de l'S iliaque s'était mis en communication avec la paroi postérieure de la vessie. J'ai observé moi-même un curieux exemple de cancer de l'S iliaque propagé à la vessie, que j'ai déjà mentionné plus haut et dont je donne ici l'observation très résumée.

Le nommé R..., âgé de 44 ans, éprouve, au mois de juin 1890,

(1) Féré. *Du cancer de la vessie*. Th. Paris, 1881, p. 17.
(2) Nussbaum. *Schmidt's Jahrb.*, 1864, p. 204.
(3) Nobiling. *Ibid.*, 1873, p. 80.

quelques difficultés de la miction avec sensation de brûlure au début de l'émission de l'urine, en même temps les urines deviennent troubles, contiennent parfois un peu de sang et charrient des fragments. Ces phénomènes s'accentuant de plus en plus, et le malade souffrant beaucoup du bas-ventre se décide à consulter M. Guyon le 10 février 1891.

M. Guyon constate l'existence d'une tumeur dans la région hypogastrique et me remet, pour l'examen au microscope, un des fragments que le malade avait rendu avec les urines. Par l'examen microscopique, je conclus à un adéno-épithéliome cylindrique et caliciforme qui devait provenir de l'intestin. Au mois de mars 1891, ce malade entra à Necker avec tous les symptômes d'un phlegmon stercoral de la région sous-ombilicale, qui fut incisé, et donna passage à une grande quantité de matières fécales ; l'incision se transforma ensuite en une fistule pyostercorale, qui persista jusqu'à la mort du malade survenue deux mois plus tard. Pendant le séjour du malade à l'hôpital, nous apprîmes que, depuis 8 ou 10 ans, il souffrait de diarrhées profuses alternant parfois avec des phénomènes d'obstruction intestinale, et à plusieurs reprises nous pûmes constater dans les urines la présence de matières fécales. A l'autopsie de ce malade, nous trouvâmes entre l'S iliaque et le sommet de la vessie une poche circonscrite par des adhérences péritonéales et qui communiquait avec l'intestin, avec la vessie et avec la fistule cutanée ; l'intestin présentait une large perforation déterminée par une tumeur d'aspect encéphaloïde, qui s'épanouissait dans la cavité intermédiaire et pénétrait dans la vessie à travers deux perforations de la voûte de l'organe. Dans la vessie, la tumeur formait une grande masse encéphaloïde et villeuse qui avait contracté des adhérences secondaires avec les parois du réservoir. Au microscope cette tumeur était bien, comme l'avait montré l'examen du fragment pratiqué pendant la vie, un épithélioma adénoïde de l'intestin ayant secondairement perforé la vessie.

Beaucoup plus fréquentes que celles des tumeurs intestinales sont les propagations des *tumeurs prostatiques* à la vessie. La fréquence de ces propagations est assez grande pour que Klebs ait

nié, à tort d'ailleurs, l'existence des tumeurs vésicales primitives et pour qu'il ait fait provenir tous les néoplasmes vésicaux des tissus de la prostate. Il ne faut pourtant pas croire que tous les cancers de la prostate se propagent à la vessie ; cette propagation est loin d'être constante, et, dans un bon nombre de cas, la tumeur se développe en arrière, du côté des vésicules séminales et des ganglions. Lorsque le cancer de la prostate se propage à la vessie, on voit surtout se développer des nodosités vers la partie postérieure du trigone. Dans d'autres cas, ce ne sont plus des nodosités isolées, mais bien une véritable tumeur d'aspect villeux qui constitue la néoplasie secondaire de la vessie. Tel était le cas que Küster opéra par l'extirpation totale de la vessie et de la prostate et que j'ai cité plus haut.

En dehors de l'épithélioma de la prostate, les autres tumeurs primitives de cette glande peuvent envahir secondairement la vessie : comme par exemple, les sarcomes et, tout particulièrement, les fibro-myômes.

On a encore cité d'autres tumeurs, qui, développées dans les organes voisins, envahissent secondairement la vessie ; c'est ainsi que Holmes Coote a rapporté le fait d'un *cancer du pénis* propagé jusque dans la vessie, et que de Landeta présenta à la Société anatomique un *enchondrome du pubis* qui envahissait la paroi antérieure de la vessie. Rondot a décrit un cancer de la *vulve* propagé jusqu'au col de la vessie, et Hude a cité un cancer colloïde de la *paroi abdominale* qui remplissait pour les trois quarts la cavité du réservoir urinaire.

Tumeurs secondaires de généralisation.

Les cas de cette catégorie sont si rares que Féré, dans sa thèse, n'en cite que deux exemples et que c'est à peine si on en a publié depuis.

Dans l'observation d'Hénocque (1) il s'agissait d'un *cancer de*

(1) Hénocque. *Bull. Soc. anat.*, 1856, p. 25.

l'ovaire généralisé à la plèvre, au péritoine, au poumon et, par des noyaux nombreux, à la muqueuse vésicale.

Plus commune, quoique pourtant très rare, est la formation de *dépôts mélaniques* secondaires dans la vessie. J'ai pu en réunir 3 cas. Le premier est celui de France (1), qui observa, dans un cancer de l'œil, avec des noyaux de généralisation sous-cutanés, une tumeur mélanique de la vessie située dans le bas-fond. Les deux autres cas sont inédits. L'un m'a été communiqué par M. le Dr Hillemand qui vit plusieurs petites masses mélaniques dans la muqueuse vésicale, développées secondairement dans un cas de mélanose généralisée. Le troisième cas a été observé par MM. Bouisson et Hallé dans un

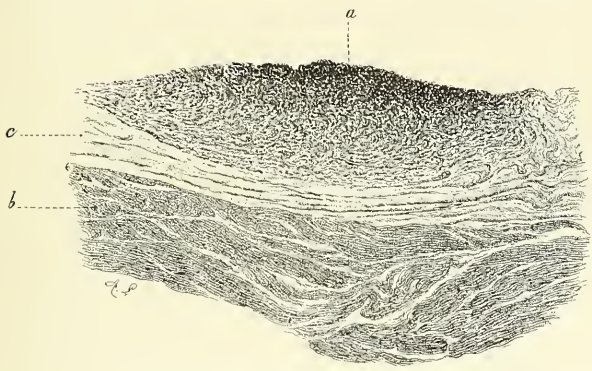

Fig. 75. — Sarcome mélanique secondaire de la muqueuse vésicale.
a. Sarcome. — *b*. Couche musculaire. — *c*. Tissu sous-muqueux.

cas de mélanose du bulbe. Le noyau vésical n'était guère plus gros qu'une tête d'épingle et se faisait remarquer surtout par sa couleur très noire. La figure 75 représente la coupe microscopique de cette petite tumeur développée dans la muqueuse et qui présentait la structure du sarcome fasciculé mélanique. Ces observations de mélanose vésicale sont intéressantes parce que jamais on n'a observé

(1) France. *Guy's Hosp. Museum*, n° 2104, 20.

le développement primitif d'une tumeur mélanique au niveau de la vessie.

Dans quelques cas, on a constaté simultanément à l'autopsie, l'existence d'un cancer dans le rein et dans la vessie. Roberts (1) a rencontré une fois cette coïncidence ; Clarke (2) et Thompson (3) ont observé des exemples analogues Mengaldo (4) décrit un cancer dans une vessie exstrophiée avec coexistence d'un autre cancer siégeant dans le rein droit. Küster (5) signale un polype de la vessie qui siégeait près de l'uretère correspondant à un rein cancéreux, et moi-même j'ai vu deux fois (obs. 64 et 66) l'existence simultanée de l'épithélioma du rein et de la vessie. Ces cas sont fréquemment d'une interprétation difficile et on ne peut souvent pas dire quelle a été la tumeur primitive et quel est le néoplasme secondaire. Parfois encore, il y a non seulement cancer simultané de la vessie et du rein, mais encore généralisation cancéreuse : c'est ainsi que dans une observation de Rayer (6), le foie paraît avoir été le point de départ de la généralisation, et que, dans un autre cas, de W. Smith (7), la vessie, le rein et la plèvre étaient en même temps atteints par le cancer.

Symptômes. — Au point de vue symptomatique, les tumeurs secondaires de la vessie méritent à peine une mention particulière. On ne retrouve plus, dans ces cas, l'ensemble symptomatique si particulier que nous avons décrit dans les tumeurs primitives de la vessie, et les hématuries n'ont plus leurs caractères typiques. Ce sont les symptômes de la cystite qui dominent dans les tumeurs secondaires de la vessie ; mais ces symptômes surviennent presque toujours fort tard et alors que, depuis longtemps déjà, les symptômes de la tumeur primitive ont éclairé le diagnostic. Parfois, comme dans l'observation que j'ai plus haut résumée, on peut penser à une tumeur primitive lorsqu'une tumeur secondaire de la vessie est

(1) Roberts. *Bull. gén. de thér.*, 1877, p. 301.
(2) Clarke. *Med. Times and Gaz.*, 1860, p. 154, vol. II.
(3) Thompson. *Trans. of the Path. Soc.*, 1866, p. 165.
(4) Mengaldo. *Gaz. méd. Paris*, 1840, p. 92.
(5) Kuster. *Loc. cit.*, p. 2394.
(6) Rayer. *Traité des mal. des reins*, vol. III, p. 699.
(7) Wood Smith. *British Med. Journ.*, 1875, vol. I, p. 359.

née d'un néoplasme latent jusque-là ; mais ces cas sont rares et une observation soigneuse du malade pourra toujours dissiper l'erreur. Le cancer de la prostate lui-même, lorsqu'il envahit secondairement la vessie, est d'un diagnostic presque toujours possible parce que, dans la plupart de ces cas, l'invasion vésicale est tardive, et que, depuis longtemps déjà, la tumeur prostatique présentait les caractères de dureté, d'inégalité, d'augmentation de volume de la glande, qui, avec l'adénopathie, constituent le syndrome habituel du cancer de la prostate. Dans certains cas, pourtant, le doute est permis et le diagnostic impossible ; il en est ainsi, par exemple, dans quelques sarcomes de la prostate ou encore dans certains épithéliomas adénoïdes de cette glande, qui font rapidement saillie dans l'intérieur de la cavité vésicale.

DOCUMENTS CLINIQUES

J'ai déjà donné dans les tableaux précédents le résumé de 51 observations de sarcome de la vessie, de 20 myômes et de 20 opérations de résection partielle de la vessie. Dans le texte du livre on trouvera aussi le détail des observations publiées d'extirpation totale de la vessie.

J'ai réuni dans les tableaux suivants les observations de 220 autres tumeurs de la vessie. Ces observations se décomposent ainsi :

Les 88 premières observations correspondent à des tumeurs dont j'ai pratiqué moi-même l'examen histologique et, sur ce nombre, 50 ont été opérées. Presque tous ces malades ont été directement observés par moi et seules quelques pièces appartenant à la collection particulière de M. Guyon ont été recueillies avant mon entrée dans son service. Les pièces de cette catégorie qui figurent dans mes tableaux ont toutes été assez bien conservées pour que j'aie pu en faire personnellement l'examen histologique.

J'ai cru utile de donner pour ces 88 observations le diagramme du siège et du volume de la tumeur ; cela épargne au lecteur de fastidieuses descriptions. C'est encore pour économiser le temps du lecteur que j'ai adopté la forme de tableaux en n'inscrivant pour chaque cas que les points de l'observation qui me paraissent utiles à connaître : si j'avais agi autrement il m'aurait fallu au moins un autre volume pour mes seules observations personnelles.

Ces 88 observations ont été recueillies dans le service et dans la clientèle particulière de M. Guyon, dans les services de MM. Le Dentu et Horteloup et sur des malades de ma pratique personnelle. Encore une fois je dis merci à mes maîtres.

J'ai cru inutile aussi d'inscrire dans les tableaux les très nombreuses observations que je possède de tumeurs non opérées ou dont

je n'ai pu faire l'autopsie. Lorsque ces cas présentent un intérêt quelconque je les ai rappelés dans le courant du texte.

2° Les observations dont les numéros commencent au 89 et finissent au 183 m'ont été remises très obligeamment par mon cher maître M. Bazy (de Paris) et par MM. Israël (de Berlin), Nitze (de Berlin), par les professeurs Küster (de Marburg), Dittel (de Vienne) et Iversen (de Copenhague) et par M. Barth (de Marburg).

Je ne saurais trop remercier ces maîtres pour le nombre considérable de documents inédits qu'ils ont bien voulu mettre à ma disposition.

Je remercie aussi vivement MM. les professeurs Reverdin (de Genève), Pawlick (de Prague) et Sonnenburg (de Berlin) pour les observations qu'ils ont eu l'amabilité de me communiquer.

3° Les observations du n° 184 au 220 ont été résumées d'après les différentes publications depuis 1888 ; elles ont seulement trait aux tumeurs épithéliales opérées ou autopsiées et ne comprennent pas les cas cités dans les autres tableaux ou qui ont été mentionnés avec détail dans le courant de ce livre.

TABLEAUX

DES

OBSERVATIONS

I°. — OBSERVATIONS

A. — Malades

DATE & N°	AGE	SEXE	DATE du DÉBUT	PREMIER SYMPTOME	OPÉRATION — RÉSULTAT	DURÉE de la CICATRISATION
Juillet 1885 N° 1	63 ans.	h.	18 m.	Hématurie abondante	Taille hypogastrique ; extirpation à l'anse galvanique ; cautérisation. *Guéri.*	25 jours ; dès le 18 jour la plaie vésical est fermée.
Janvier 1887 N° 2	58 ans.	h.	12 ans.	Hématurie.	Taille hypogastrique. La tumeur n'est pas pédiculée. Grattage à la curette ; cautérisation au fer rouge. *Mort* en 27 jours.	.....
Mars 1887 N° 3	60 ans.	h	2 ans	Hématurie.	Taille hypogastrique. Tumeur sessile. Grattage et cautérisation au thermocautère : volume d'une noix. *Guérison opératoire ;* l'hématurie persiste.	27 jours.

PERSONNELLES.

opérés.

NATURE ISTOLOGIQUE	RÉCIDIVES. — OBSERVATIONS	DIAGRAMME ASPECT MACROSCOPIQUE
ıs d'examen des tumeurs enlevées pendant la vie. La tumeur de l'autopsie est un épithélioma carcinoïde envahissant la prostate.	Pendant 8 mois semble guéri, mais alors les hématuries reviennent. 18 *mois* après sa 1re opération, *récidive* ; opération itérative réduite au grattage et à la cautérisation. *Mort* 3 mois après avec inoculation cancéreuse et fistulisation de la plaie de la taille. Dans les diagrammes on peut suivre la marche envahissante du néoplasme. C'est un *néoplasme envahissant la prostate.* Opérateur : Professeur Guyon.	 Première taille, tumeur papillomateuse; grosseur mandarine. Deuxième taille, 18 mois après. Autopsie, 3 mois après. Aspect cancer ulcéré, peu végétant.
ithélioma lobulé.	La mort a été due à des accidents infectieux. Opérateur : Professeur Guyon.	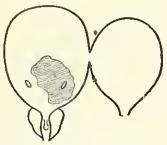 Épithélioma sessile.
ithélioma lobulé.	L'hématurie arrêtée d'abord recommence un mois après l'opération et persistait encore 4 *mois après*, dernière date où l'on a revu le malade. Opérateur : Professeur Guyon.	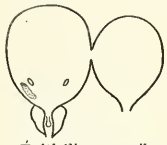 Épithélioma sessile

DATE & N°	AGE	SEXE	DATE du DÉBUT	PREMIER SYMPTOME	OPÉRATION — RÉSULTAT	DURÉE de la CICATRISATION
Juin 1887 N° 4	62 ans.	h.	9 ans.	Cystite.	Taille hypogastrique. Tumeur très volumineuse largement implantée et d'autres petites pédiculées. Abrasion au galvano-cautère ; cautérisation au thermo-cautère. Cystite intense. *Guérison.*	26 jours.
Juin 1887. N° 5	55 ans.	f.	3 ans.	Hématuries assez abond.	Taille hypogastrique pour soulager la cystite. La vessie est très petite. Grattage modéré, car la cloison vésico-vaginale est envahie. *Mort.*	.....
Décembre 1887 N° 6	60 ans.	h.	7 mois.	Hématurie.	Taille hypogastrique. Extirpation de papillomes avec l'anse galvanique ou la pince coupante. Cautérisation au fer rouge du point d'implantation. *Mort en 5 jours.*	.....
Décembre 1887 N° 7	39 ans.	f.	3 ans.	Hématurie.	Taille hypogastrique. Extirpation à l'anse galvanique de la tumeur principale, les autres par torsion avec les pinces ; cautérisation des points d'implantation. *Guéri.*	20 jours.
28 avril 1890 N° 8	40 ans.	h.	2 ans.	Hématurie.	Taille hypogastrique ; extirpation au galvano-cautère. *Guéri.*	.....

NATURE HISTOLOGIQUE	RÉCIDIVES. — OBSERVATIONS	DIAGRAMME ASPECT MACROSCOPIQUE
pithélioma lobulé à cellules cylindriques.	*Revu 6 mois après*, l'hématurie n'avait pas reparu. Opérateur : Professeur Guyon.	Épithélioma largement pédiculé. Papillomes.
Épithélioma lobulé.	Cette femmme est morte peu de temps après son opération ; elle était déjà très épuisée par les hématuries, la cystite violente force l'intervention quoiqu'on sentit le néoplasma par la paroi vaginale qui, adhérente, ne glissait plus sur elle. Opérateur : Professeur Guyon.	Épithélioma très vasculaire.
Papillomes.	Ce malade était très affaibli par les hématuries répétées, ce qui explique le mauvais résultat opératoire. Opérateur : Professeur Guyon.	Papillomes très mous.
pithélioma et papillomes. L'épithélioma est lobulé dans le stroma ; il y a plus de fibres musculaires que de tissu conjonctif.	Depuis plusieurs mois déjà les urines étaient toujours sanglantes. Aspect œdémateux de la muqueuse formant comme des circonvolutions. Opérateur : Professeur Guyon.	Fongueuse, pédiculée ; grosseur d'une mandarine. Poids, 28 grammes.
ragment de l'urèthre : papillome. Tumeur extirpée : papillome à type vésical de revêtement.	Pas de récidive 18 mois après. Opérateur : Professeur Guyon.	Pédiculée, grosse comme une noix. Papillome.

DATE & N°	AGE	SEXE	DATE du DÉBUT	PREMIER SYMPTOME	OPÉRATION — RÉSULTAT	DURÉE de la CICATRISATION
Août 1887 N° 9	26 ans.	h.	.....	.....	Taille hypogastrique. Extirpation au galvano-cautère. *Guéri.*	.....
Mai 1888 N° 10	49 ans.	h.	8 ans.	Hématurie.	Taille hypogastrique. Extirpation à l'anse galvanique des 5 plus grosses tumeurs dont le volume varie d'une mandarine à une noix. Deux petits papillomes enlevés par torsion avec la pince. *Guéri.*	40 jours. L'hématuri disparaît le surlen demain de l'opératio
14 Octob. 1888 N° 11	54 ans.	h.	8 ans.	Hématurie abond. finale.	Taille hypogastrique. Extirpation à l'anse. Grattage du point d'implantation ; cautérisation au thermo cautère. *Guéri.*	25 jours à peu prè
21 Novemb. 88 N° 12	58 ans.	h.	.....	.....	Taille hypogastrique faite in extremis pour arrêter l'hémorrhagie ; on trouve un énorme caillot de 500 grammes et une tumeur infiltrée qui est raclée. *Mort.*	.....
Mai 1888 N° 13	63 ans.	h.	3 ans.	Hématurie.	Taille hypogastrique. Toute la vessie étant envahie, on ne peut pas extirper le néoplasme. *Mort.*	.....

NATURE ISTOLOGIQUE	RÉCIDIVES. — OBSERVATIONS	DIAGRAMME ASPECT MACROSCOPIQUE
Polypes.	Hémorrhagies très considérables. Les 8 tumeurs étaient pédiculées. *Généralisation deux ans après ;* à l'autopsie on ne trouve rien dans la vessie mais des noyaux cancéreux dans les poumons. Opérateur : Professeur Guyon.	Pédiculées, d'aspect papillaire.
›ithélioma lobulé. Polypes à type vésical de revêtement ordinaire.	Opérateur : Professeur Guyon.	Papillomes villeux, pédiculés.
›ithélioma lobulé à cellules cylindr. stratifiées ; dans le stroma beaucoup de fibres musculaires lisses.	*Récidive. Mort* 18 mois après. Opérateur : Professeur Guyon.	Large implantation.
Cancer.	Mort pendant l'opératiou, ce malade était exsangue. Opérateur : Professeur Guyon.	Infiltration cancéreuse.
'o-épithéliome alvéolaire.	15 jours après, rentre avec fistule hypogastrique et meurt 2 mois après l'opération. A l'état frais, la vessie était recouverte de villosités. Chaiue ganglionnaire jusque sous le sein et dans le mésentère. Opérateur : Professeur Guyon.	Cancer concentrique, voir planche VI.

DATE & N°	AGE	SEXE	DATE du DÉBUT	PREMIER SYMPTOME	OPÉRATION — RÉSULTAT	DURÉE de la CICATRISATION
Mars 1889 N° 14	57 ans	h.	2 ans.	Hématurie durant 3 jours.	Taille hypogastrique. Extirpation au galvano-cautère ; hémorrhagie inquiétante qui n'est pas arrêtée par le thermo-cautère ni le perchlorure de fer. Pince à demeure dans la vessie. *Mort* 8 jours après d'anurie.	.....
Juin 1889 N° 15	50 ans.	h.	3 mois.	Hématurie.	Taille hypogastrique. Extirpation à l'anse galvanique. Cautérisation du point d'implantation. Petite tumeur, grosse cerise, pédicule large. *Guérison.*	20 jours, la plaie e fermée. Phlébite d la jambe gauche, fi tule hypogastriq 15 jours après, qui referme en 5 jours
28 Mars 1889 N° 16	16 ans.	h.	5 ans.	Dépôt dans les urines : petites hématuries.	Taille hypogastrique. Extirpation au galvano-cautère. *Guéri.*	3 mois environ.
Septembre 1886 Juin 1889 N° 17	55 ans.	h.	4 mois.	Hématuries répétées.	Taille hypogastrique. Tumeur framboisée grosse comme une noix ; extirpation au galvano-cautère. Suture de la muqueuse vésicale. *Guérison.*	.....
Août 1889 N° 18	55 ans.	h.	3 ans.	Cystite fort douloureuse avec des hématuries.	Taille hypogastrique. Extirpation à l'anse galvanique d'une tumeur grosse comme un marron. *Mort* 8 jours après l'opération.	.....

NATURE ISTOLOGIQUE	RÉCIDIVES. — OBSERVATIONS	DIAGRAMME ASPECT MACROSCOPIQUE
pithélioma lo- ulé à cellules yliudriques, le troma dense st fibro-mus- ulaire.	Oppositiou à l'autopsie. Pendant l'opération, on vit une grosse tumeur à large base. Opérateur : Professeur Guyon.	Épithélioma saillant, sessile.
olype villeux. 'ypique, très asculaire: épi- hélium de re- vêtement com- nun.	Par l'endoscope on avait très bien vu la petite tumeur papillaire sans être villeuse. *Revu* 18 mois après l'opération en bonne santé sans trace de récidive. Opérateur : Professeur Guyon.	Papillome.
olype à revê- ement vésical dulte.	*Revu 2 ans après, se porte bien*. La tumeur qui avait la forme d'une figue préseutait un très long pédicule. Opérateur : Professeur Guyou.	Papillome pédiculé.
pithélioma lo- bulé.	L'hématurie disparaît pendant 5 ou 6 mois, puis elle se présente de nouveau accompagnée de cystite et reparaît à plusieurs reprises jusqu'à la mort, 2 *ans* et 8 *mois* après l'opération. *Autopsie*. Vessie petite à paroi très friable près du néoplasme. Opérateur : Professeur Guyon.	Taille. Papillome. Autopsie 2 ans et 8 mois après.
lyo-carcinome.	Ce malade était tuberculeux et on avait pratiqué la taille croyant à de la tuberculose vésicale pour soulager les douleurs ; on découvrit alors la tumeur. *Mort* par épuisement sans élévation de la température. Opérateur : Professeur Guyon.	Pédiculée, grosseur d'un marron.

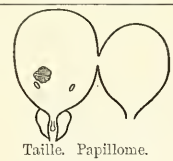

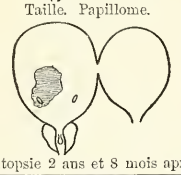

DATE & N°	AGE	SEXE	DATE du DÉBUT	PREMIER SYMPTOME	OPÉRATION — RÉSULTAT	DURÉE de la CICATRISATION
Novemb. 1887 Octobre 1889 N° 19	43 ans.	f.	18 m.	Hématurie	Dilatation de l'urèthre · extirpation à l'anse galvanique de la tumeur principale. Le doigt en reconnaît d'autres qui ne peuvent être qu'incomplètement extirpées. *Guérison. Récidive.*	.....
14 Octob. 1889 N° 20	50 ans.	h.	3 ans.	Hématurie	Taille hypogastrique, extirpation de la portion saillante au galvano-cautère ; grattage, cautérisation au thermo, du point d'implantation. *Guéri.*	.....
Novemb. 1889 N° 21	60 ans.	h.	.....	.....	Taille hypogastrique, extirpation partielle au galvano et au thermocautère. *Guéri.*	Fistulisation
Décembre 1889 N° 22	55 ans.	h.	2 ans.	Hématurie	Taille hypogastrique, extirpation incomplète de la partie saillante. Cautérisation au thermo. Saigne beaucoup. *Guérison.*	38 jours avant la fe meture de la fistul Dès le lendemain l urines moins rouge ensuite il n'y a plu de sang, mais resten troubles.

NATURE HISTOLOGIQUE	RÉCIDIVES. — OBSERVATIONS	DIAGRAMME ASPECT MACROSCOPIQUE
pithélioma lobulé.	Pendant 14 mois reste en bonne santé. Retour des hématuries 21 mois après la 1re opération. *Réeidive, taille hypogastrique* ; grosse tumeur sessile, lobulée ; grattage à la curette, cautérisations au thermocautère. La plaie abdominale ne se ferme que six semaines après. La malade souffre encore et perd du sang. Elle quitte l'hôpital. L'uretère droit, les ganglions du bassin étaient envahis. Opérateur : professeur Guyon.	 Première opération : papillomes. Deuxième opération : épithélioma sessile.
ithélioma lobulé à cellules cylindriques.	Malgré la grosseur de la tumeur et l'opération palliative, le malade *va bien 2 ans après.* Opérateur : professeur Guyon.	 Épithélioma saillant à base très large.
ithélioma lobulé.	Énorme néoplasme ; opération palliative. *Mort 6 mois après* l'opération. Opérateur : professeur Guyon.	 Encéphaloïde infiltré.
ithélioma lobulé pavimenteux, ces cellules basales sont cylindriques, très belles, très vasculaires.	La tumeur très largement implantée cache l'orifice du col. Opérateur : professeur Guyon.	 Encéphaloïde très vasculaire.

DATE & N°	AGE	SEXE	DATE du DÉBUT	PREMIER SYMPTOME	OPÉRATION — RÉSULTAT	DURÉE de la CICATRISATION
Décembre 1889 N° 23	40 ans.	h.	3 ans.	Hématurie.	Taille hypogastrique. Extirpation à l'anse de la tumeur qui a un large pédicule relativement au volume qui est celui d'une noix. *Mort* par infection prolongée 17 jours après l'opération.	.....
26 décembre 89 N° 24	62 ans.	h.	.....	.....	Tumeur infiltrée. Opération palliative. Taille hypogastrique. Extirpation de la portion saillante. *Guéri.*	Fistule longue à s fermer.
18 janvier 1890 N° 25	52 ans.	h.	.....	.....	Taille hypogastrique. Extirpation de la tumeur avec l'anse galvanique. *Guéri.*	.....
Janvier 1890 N° 26	62 ans.	h.	2 ans	Hématurie.	Taille hypogastrique le 26 janvier. On trouve une énorme masse fongueuse très largement implantée. Extirpation partielle au galvanocautère. Grattage. Cautérisation au thermo. *Guéri.*	.....
Mars 1890 N° 27	64 ans.	h.	1 an.	Hématurie.	Taille hypogastrique. Néoplasme gros comme un pois sur la paroi latérale gauche. La vessie paraît saine ailleurs. *Mort de chloroforme.*	.....

NATURE HISTOLOGIQUE	RÉCIDIVES. — OBSERVATIONS	DIAGRAMME ASPECT MACROSCOPIQUE
pithélioma tubulé.	Ce malade avait des hématuries et une violente cystite; pourtant le diagnostic établi fut confirmé par l'endoscopie. Après l'opération les accidents fébriles continuèrent et il mourut sans complication du côté de la plaie. L'autopsie ne put être faite. Opérateur : Professeur Guyon.	Tumeur pédiculée.
pithélioma carcinoïde avec envahissement de la couche musculaire. En dehors de cet envahissement il y a un grand nombre de fibres lisses dans le stroma.	Parti en bon état; pas de nouvelles ultérieures. Opérateur : Professeur Guyon.	Cancer infiltré.
pithélioma lobulé à cellules allongées; stroma très riche en vaisseaux.	20 *mois après se porte bien.* La tumeur grosse comme une noisette, présente une surface lobulée mais non villeuse. Opérateur : Professeur Guyon.	Pédiculée.
pithélioma lobulé à cellules polymorphes. *uisse*, même tumeur presque partout en dégénérescence granulo-graisseuse.	Après l'opération, le malade reprend des forces, ne souffre plus et ses hématuries cessent, mais peu à peu son état général s'altère; un gros abcès fait saillie dans la racine de la cuisse; on l'incise, la plaie cicatrise, mais bientôt il est évident qu'il existe à ce niveau une propagation du cancer. *Mort cachectique un an après l'opération.* *Autopsie.* Vessie petite, s'ouvre à la paroi abdominale par la fistule de la taille qui n'est pas envahie par le néoplasme. La tumeur est en plaque non saillante. Le long de l'uretère droit, masse d'aspect *ganglionnaire.* Enorme tumeur cancéreuse de la racine de la *cuisse* envahissant le *pubis* et la cavité *cotyloïde :* cette tumeur n'est pas en continuité avec celle de la vessie, elle est due à la généralisation comme les nombreux noyaux cancéreux des deux *poumons. Rein aseptique* à gauche. Opérateur : Professeur Guyon.	Ulcérée en plaque non saillante. Propagation immédiate et généralisation.
etit angiome.	L'autopsie complète n'a pu être faite. Seule la vessie a été enlevée. La tumeur grosse comme un pois est arrondie, peu rugueuse, sessile, de couleur rouge violacé. En dehors de ce petit néoplasme toute la vessie est saine. Opérateur : Professeur Guyon.	Asp. de pet. angiome, simp. élevure violac.

DATE & N°	AGE	SEXE	DATE du DÉBUT	PREMIER SYMPTOME	OPÉRATION — RÉSULTAT	DURÉE de la CICATRISATION
8 avril 1890 N° 28	29 ans.	h.	3 ans	Hématurie	Taille hypogastrique. Grosse tumeur papillaire pesant 64 grammes. Pédicule inséré dans le bas fond un peu à droite. Extirpation à l'anse galvanique. *Guérison.*	14 jours après, l'urin ne passe plus par l plaie, cicatrice con plète 22 jours.
4 avril 1891 N° 29	56 ans.	h.	2 ans	Hématurie abondante.	Taille hypogastrique le 20 avril on trouve une très grosse tumeur qu'on extirpe partiellement en enlevant 225 grammes de néoplasme. *Mort* 1 mois 1/2 après la taille.	.....
11 Mai 1887 N° 30	63 ans.	h.	1 an	.....	Taille hypogastrique. Extirpation au galvano. *Guéri.*	.....
7 Mai 1890 N° 31	47 ans.	h.	7 ans	Hématurie durant 1 heure.	Taille hypogastrique extirpation de la tumeur principale et de la plus petite. *Guéri.*	.....
Juin 1890 N° 32	60 ans.	h.	2 ans	Hématurie.	Taille hypogastrique. Extirpation de la portion saillante du néoplasme, gros comme une mandarine, à l'anse galvanique. Cautérisation au thermo. Peu de saignement. *Guéri.*	71 jours. Il y a eu peu d'infiltration la cavité de Retzi

NATURE HISTOLOGIQUE	RÉCIDIVES. — OBSERVATIONS	DIAGRAMME ASPECT MACROSCOPIQUE
Polype pavimenteux à type vésical très net.	Deux jours après la première hématurie ce malade prit une chaudepisse qui se compliqua de cystite ; la prolongation des symptômes de cystite et la petite abondance des hématuries fit croire à de la tuberculose. Le diagnostic établi par l'endoscope. *Revu 1 an après ;* a eu une petite hématurie. Opérateur : Professeur Guyon.	Epithélioma papillaire pédiculé.
Epithélioma carcinoïde alvéolaire à cellules polymorphes.	*Autopsie.* Enorme néoplasme saillant, fongueux ne laissant libre qu'une petite partie de la vessie. Pyélo-néphrite suppurée double. La prostate paraît macroscopiquement envahie. Opérateur : M. Horteloup.	Encéphaloïde fongueux.
Epithélioma lobulé.	Les 4 tumeurs avaient un court pédicule. *Récidive et mort 3 ans après.* Opérateur : Professeur Guyon.	Pédicules courts et larges.
Epithélioma lobulé, cylindrique, étagé.	A l'endoscope on voit bien la tumeur. La première hématurie n'a été suivie d'une seconde perte de sang qu'au bout d'un an. Opérateur : Professeur Guyon.	Pédicule large de un demi centimètre.
Epithélioma lobulé à cellules cylindriq. étagées ; formes de kariokynèse. Quelques cellules contienn. des granulat. graisseuses.	Chez ce malade les urines étaient, dans la même journée, alternativement claires et sanglantes. Malgré l'extirpation incomplète, le malade, *revu un an* après l'opération, se porte bien. Opérateur : Professeur Guyon.	Epithélioma sessile.

DATE & N°	AGE	SEXE	DATE du DÉBUT	PREMIER SYMPTOME	OPÉRATION—RÉSULTAT	DURÉE de la CICATRISATION
29 Juillet 1890 N° 33	57 ans.	h.	.....	.....	Taille, extirpation partielle au galvano-cautère. *Mort* le 5e jour d'urémie.	.....
19 Décemb. 90 N° 34	18 ans.	h.	.....	.....	Taille hypogastrique avec l'anse galvanique, extirpation incomplète. *Guéri.*	Fistulisation.
Janvier 1891 N° 35	48 ans.	h.	6 mois.	Hématurie abondante durant plusieurs jours.	Taille de Trendelenburg. La tumeur siège au niveau de l'uretère gauche qu'on ne peut découvrir, c'est une plaque cancroïdale. La vessie est refermée sans extirpation de la tumeur. Eventration au niveau de la plaie, péritonite. *Mort* 11 *jours* après l'opération.	.....
Janvier 1891 N° 36	65 ans.	h.	3 mois.	Hématurie peu abondante à chaque miction peudant plusieurs jours.	Taille hypogastrique, grosse tumeur à pédicule large de 4 cent., anse galvanique, grattage incomplet du pédicule qui est très dur. *Guéri.*	40 jours. Ce malad guérit bien mais une attaque d'as tolie survenue apr l'opération.
Février 1891 N° 37	4 ans.	f.	7 mois.	Apparition de la tumeur à la vulve.	L'urèthre dilaté par la tumeur permet de voir que la tumeur qui sort par la vulve s'implante dans le col de la vessie ; tout autour du col et disséminées dans la vessie on sent des masses néoplasiques. Avec l'écraseur on enlève toutes ces portions largement saillantes. *Mort* 40 jours après.	.....

NATURE HISTOLOGIQUE	RÉCIDIVES. — OBSERVATIONS	DIAGRAMME ASPECT MACROSCOPIQUE
Surface de polype villeux type cylindrique et pavimenteux. Epithélioma tubulé. Psoros permies.	La tumeur comprimait l'uretère droit. Opérateur : professeur Guyon.	 Épithélioma, large implantation.
Épithélioma lobulé.	Opération palliative, tumeur très infiltrée. Le malade survit plusieurs mois et *meurt* 6 *mois* après l'opération. Opérateur : professeur Guyon.	 Épithélioma infiltré.
Épithélioma lobulé.	*Autopsie.* La tumeur est une plaque dure, grenue, rougeâtre, non saillante dans la vessie. Elle comprime sans l'oblitérer l'uretère gauche dont elle entoure l'orifice, bien vu à l'endoscope. Opérateur : professeur Guyon.	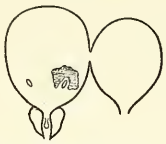 Cancroïde plat, grandeur de pièce de 2 francs.
Épithélioma alvéolaire, beaucoup de fibres musculaires dans le stroma fibreux, dense.	Tumeur vue à l'endoscope mais très confusément. Opérateur : professeur Guyon.	 Épithélioma à large pédicule.
Myxome.	Depuis 7 mois on avait déjà extirpé 6 fois le polype qui sortait par l'urèthre. A l'entrée de l'enfant à Necker, ce polype avait la grosseur d'une mandarine. 4 *jours* après l'intervention dans notre service la tumeur avait grandi assez pour faire une saillie d'un centimètre au delà de la vulve. Opérateur : professeur Guyon.	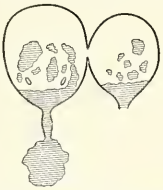 Aspect mamelonné, myxomateux.

DATE & N°	AGE	SEXE	DATE du DÉBUT	PREMIER SYMPTOME	OPÉRATION — RÉSULTAT	DURÉE de la CICATRISATION
Mars 1891 N° 38	59 ans.	h.	14 mois	Hématurie abondante, plusieurs jours.	Taille hypogastrique. Très gros néoplasme fongueux à implantation diffuse. Grattage à la curette. Cautérisation au thermo. Forte hémorrhagie. *Mort* 48 heures après ; probablement par embolie cérébrale.	.....
Mars 1891 N° 39	45 ans.	h.	3 ans.	Hématurie après coït dure 15 jours.	Taille hypogastrique. Les 3 tumeurs de la paroi postérieure pédiculées sont extirpées au thermo. Suture de la muqueuse pour arrêter l'hémorrhagie dans la plus grande. Sur la paroi antérieure, la tumeur peu saillante, ulcérée envahit la paroi. Résection du morceau de vessie. Dans le trigone, ce sont 2 petites pustules qu'on brûle. *Guéri.*	Le dixième jour l'u rine ne passe plus Tout est fermé le vingtième jour.
Mars 1891 (Malade de la ville) N° 40	52 ans.	h.	3 ans.	Mictions fréquentes ; hématurie légère un an après.	Taille hypogastrique. Extirpation au bistouri et suture du point d'implantation. Réunion primitive totale de la vessie et de la paroi abdominale malgré un peu de cystite. *Guéri.*	8 jours.
Décembre 1887 N° 41	65 ans.	h.	.....	.....	Taille hypogastrique. Extirpation incomplète. *Mort* en 3 mois.	Fistulisation.
Mai 1891 N° 42	67 ans.	f.	2 ans 1/2	Hématurie spontanée abondante.	Opérée en ville par taille hypogastrique. *Mort* 10 jours après.	.....

NATURE HISTOLOGIQUE	RÉCIDIVES. — OBSERVATIONS	DIAGRAMME ASPECT MACROSCOPIQUE
Épithélioma lobulé à cellules cylindriques étagées.	*Autopsie.* Infiltration urineuse prévésicale ; la vessie est fongueuse dans presque toute son étendue. Les deux reins présentent des lésions de dilatation aseptique. Ganglions, deux ou trois, à la bifurcation des iliaques. Opérateur : Professeur Guyon.	Épithélioma fongueux.
Cylindrome ; dans le stroma à côté des fibres conjonctives un grand nombre de fibres musculaires lisses.	Ce malade avait des hématuries abondantes ; les caillots déterminèrent plusieurs rétentions. L'évacuation de caillots arrête l'hématurie ; le malade sort peu à peu de son état de profonde anémie et on l'opère 3 mois après. L'endoscopie employée à plusieurs reprises n'a pas été utile. Revu 4 mois après, bien portant ; a eu, il y a 15 jours, une petite hématurie. Opérateur : Professeur Guyon.	Papillomes villeux, pédiculés. Paroi antérieure, cancroïde ulcéré.
Polype à type vésical fœtal.	Opéré en de bonnes conditions générales, mais avec un peu de cystite. Réussite complète de la réunion. La tumeur avait le volume d'un petit œuf : son pédicule était large de deux centimètres. Revu en bonne santé 7 mois après. Opérateur : M. Albarran.	Papillome.
Épithélioma carcinoïde.	Énorme tumeur infiltrée. Opérateur : Professeur Guyon.	Infiltrée, grosseur du poing.
Épithélioma lobulé par places, carcinoïde ailleurs.	Cette malade avait été jugée inopérable par M. Guyon. Un autre chirurgien l'opéra et ne put faire qu'une extirpation très incomplète d'un très gros néoplasme.	Épithélioma infiltré.

DATE & N°	AGE	SEXE	DATE du DÉBUT	PREMIER SYMPTOME	OPÉRATION — RÉSULTAT	DURÉE de la CICATRISATION
10 Juin 1891 N° 43	55 ans.	h.	5 ans.	Hématurie de courte durée.	Taille hypogastrique, extirpation à l'anse galvanique. *Guéri.*	Vessie fermée le 9e jour Plaie complètement fermée le 15e jour.
27 Juin 1891 N° 44	45 ans.	f.	2 ans.	Hématurie.	Dilatation de l'urèthre, taille hypogastrique. Extirpation à l'anse galvanique. *Guérie.*	Cicatrisation lente ventre très épais.
25 Mai 1891 N° 45	70 ans.	h.	.....	.....	Taille hypogastrique. On trouve deux tumeurs, chacune grosse comme une noix, largement implantées. Extirpation au galvano. *Guéri.*	Fistulisation.
24 Juillet 1891 N° 46	45 ans.	h.	.....	....	Taille hypogastrique; extirpation à l'anse galvanique de toutes les tumeurs. *Guéri.*	20 jours environ.
Juillet 1891 N° 47	63 ans.	h.	18mois.	Hématurie durant 7 à 8 jours.	Taille hypogastrique. La tumeur est prise avec une pince et enlevée au thermocautère. La section laisse voir la couche musculaire entamée ; suture de cette plaie. Tubes de Périer et sonde de de Pezzer. *Guéri.*	126 jours. Les tubes sont enlevés le 2 jour et la sonde remplacée par une sonde de molle ordinaire

NATURE ISTOLOGIQUE	RÉCIDIVES. — OBSERVATIONS	DIAGRAMME ASPECT MACROSCOPIQUE
›lypes villeux à type vésical de revêtement.	Va bien 7 mois après. Une des deux tumeurs avait été bien vue à l'endoscope. Opérateur : professeur Guyon.	 Papillomes villeux.
pithélioma tubulé; quelques cavités à végétations dendritiques.	Vue à l'endoscope ; plusieurs néoplasmes assez gros. La malade guérit mais elle garde de l'incontinence d'urine. Va bien 7 mois après. Opérateur : professeur Guyon.	 Papillomes, large pédicule.
pithélioma carcinoïde réticulé.	*Récidive* pendant la fistulisation. Opérateur : professeur Guyon.	 Épithéliomas sessiles.
pithélioma lobulé de type pavimenteux, sans filaments d'union et sans cornification.	Va bien 4 mois après. Ce malade était complètement exsangue, il a été opéré dans la position de Trendelenburg. Opérateur : professeur Guyon.	 Pédiculées.
pithélioma lobulé à cellules cylindriques étagées.	Tumeur vue à l'endoscope. Opérateur : professeur Guyon.	 Villeux, pédicule moins large que la tumeur qui a la grosseur d'un œuf.

DATE & N°	AGE	SEXE	DATE du DÉBUT	PREMIER SYMPTOME	OPÉRATION — RÉSULTAT	DURÉE de la CICATRISATION
28 Sept. 1891 N° 18	72 ans.	h.	3 ans.	Hématurie.	Taille hypogastrique. Tumeur avec pédicule large de 2 cent au-dessus et dehors de l'uretère droit : résection et suture du point d'implantation. *Réunion primitive* de la vessie et de la paroi en totalité. *Guérison.* La tumeur avait le volume d'une noix, c'était un polype framboisé.	Le 8e jour tous les f sont enlevés : la su de à demeure res jusqu'au 13e jour.
22 Sept. 1890 N° 49 Pièce du service de M. Horteloup ; présentée par M. Orillard à la Soc. Anat. Déc. 1890.	62 ans.	h.	Hémat. tardive depuis 1 mois seulement.	Soigné pour rétrécissements depuis plusieurs années.	Taille hypogastrique. Le péritoine adhérant à la vessie ; la cavité péritonéale est ouverte. Grattage incomplet de la tumeur. *Mort* le lendemain par péritonite.	.....
Octobre 1891 N° 50	53 ans.	h.	7 ans.	Cystite, légère hématurie ; nouvelle petite hématurie il y a 3 ans et le mois dernier.	Taille hypogastrique. Extirpation avec suture du point d'implantation de toutes les tumeurs sauf celle qui est en avant près du col qui est enlevée au thermocautère. Drainage par les tubes-siphons. *Guéri.*	.....

NATURE STOLOGIQUE	RÉCIDIVES. — OBSERVATIONS	DIAGRAMME ASPECT MACROSCOPIQUE
›lype fibro-musculaire recouvert d'épithélium cylindrique étagé à type vésical fœtal.	La première hématurie datait de 3 ans ; depuis 6 semaines le malade perdait continuellement du sang; il était si épuisé que tout était prêt pour faire la tranfusion le jour de l'opération. Après l'intervention ce malade n'a plus perdu une goutte de saug. *Revu* en bonne santé 3 mois après. Opérateur : M. Albarran.	 Polype framboisé.
yo-épithéliome pseudo-cornifié contenant de fausses psorospermies.	*Autopsie.* Tumeur irrégulière villeuse : entre la tumeur et le trigone petites varices de la vessie. Péricystite scléreuse avec adhérence du péritoine sans propagation du néoplasme. Opérateur : M. Horteloup.	 Encéphaloïde villeux.
ragment expulsé: épithélioma Pièces d'opération : épithélioma lobulé.	Entré pour un rétrécissement, avec les lavages sortie d'un fragment. L'endoscope fait voir les 4 tumeurs comme on les trouve pendant l'opération. Opérateur : Professeur Guyon.	 Épithéliomas sessiles.

DATE & N°	AGE	SEXE	DATE DU DÉBUT	PREMIER SYMPTOME	NATURE HISTOLOGIQUE	AUTOPSIE. — OBSERVATIONS	DIAGRAMME ASPECT MACROSCOPIQUE
Mai 1891 N° 78 Pièce du service de M. Horteloup.	48	h.	8 m.	Hématurie peu abond. spontanée; intervalle de 1 m. Depuis un m. continuelle, cystite.	Épithélioma carcinoïde avec très peu de stroma qui est conjonctif.	Énorme tumeur remplissant la vessie que j'ai fait représenter dans la planche VII. La tumeur s'attache par un pédicule (b) de 3 cent. 1/2 de diamètre à la muqueuse vésicale, sur le bas-fond en arrière et entre les uretères. Elle n'envahit pas le muscle vésical.	Voir la planche VII.
19 septemb. 91 N° 79 Pièce du service de M. Horteloup.	55	h.	10 ans	Hématurie.	Fibro-myxome.	Ce malade a continué son travail jusqu'à 3 mois avant sa mort causée par les hématuries; il a eu dernièrement de l'incontinence par regorgement. Énorme tumeur arrondie remplissant toute la vessie; implantée à côté de l'uretère par un pédicule large de 2 cent., long de 3, sans envahir la musculeuse : on aurait pu facilement extirper la tumeur.	Énorme polype lisse.
17 septemb. 90 N° 80 Pièce du service de M. Horteloup présentée à la Soc. Anat. par M. Aurillard. Déc. 1890.	63	h.	Pas de renseignem.	Hématurie, pyurie à son entrée.	Épithélioma carcinoïde à cellules polymorphes.	Tumeur mollasse irrégulière, saillante, ulcérée. Sur la face postérieure de la vessie une ulcération conduit dans une cavité formée par des adhérences péritonéales et qui, d'autre part, s'ouvre dans le rectum.	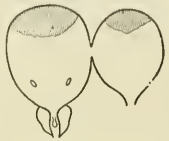 Encéphaloïde ulcéré.

DATE & N°	AGE	SEXE	DATE du DÉBUT	PREMIER SYMPTOME	NATURE HISTOLOGIQUE	AUTOPSIE. — OBSERVATIONS	DIAGRAMME ASPECT MACROSCOPIQUE
Octobre 1891 N° 81	62	h.	Cystite	Cystite accompagnant dès le début de très petites hématuries.	Pendant la vie, l'examen d'un fragment avait montré un épithélioma. A l'autopsie, on trouve un *épithélioma cancinoïde* dont le stroma est par places un peu myomateux.	La cystite du début, la minime hématurie qui l'accompagnait, l'amaigrissement du malade firent croire au début à la tuberculose. Une hématurie plus abondante et l'examen au palper bimanuel, fixèrent plus tard le diagnostic. On sentait la propagation en arrière de la vessie. Les urines avaient une odeur fécaloïde très prononcée, mais l'examen microscopique des parcelles éliminées de la tumeur montra qu'il s'agissait bien d'un épithélioma vésical. *Autopsie* C'est une vaste ulcération envahissant toute la paroi vésicale; il y a un noyau cancéreux sous-péritonéal en haut et en arrière. Péritonite adhésive à ce niveau. *Ganglions* hypogastriques et iliaques. Double pyélo-néphrite suppurée.	Ulcération cancroïdale non saillante.
1878 N° 82	vieillard	h.	.....	....	Polypes villeux vrais sans dégénérescence épithéliale.	Pièce du musée sans histoire. Papillomes villeux multiples sans envahissement de la paroi.	Papillomes villeux.

DATE & N°	AGE	SEXE	DATE du DÉBUT	PREMIER SYMPTOME	NATURE HISTOLOGIQUE	AUTOPSIE. — OBSERVATIONS	DIAGRAMME ASPECT MACROSCOPIQUE
Sept. 1869 N° 56	62	f.	.....	Dysurie.	Épithélioma pavimeneux avec globes épidermiques sans cléidine.	Pas d'hématuries. Morte par infection rénale; très grosse masse néoplasique iliaque. Collection Guyon. N° 31.	Voir la planche V.
1878 N° 57	.....	h.	.....	.....	Épithélioma lobulé.	Pièce ancienne sans observation. Fongus à végétations flottantes. Collection Guyon. N° 15.	Encéphaloïde villeux.
Avril 1879 N° 58	75	h.	5 ans.	Hématurie.	Épithélioma carcinoïde.	Néoplasme villeux, épais de 5 cent. Perforation de la paroi antérieure de la vessie avec péritonite adhésive et agglutination des anses. Collection Guyon. N° 104.	Encéphaloïde infiltré.

DATE & N°	AGE	SEXE	DATE du DÉBUT	PREMIER SYMPTOME	NATURE HISTOLOGIQUE	AUTOPSIE. — OBSERVATIONS	DIAGRAMME ASPECT MACROSCOPIQUE
20 Juillet 1882 N° 59	44 ans	h.	6 mois.	Hématurie.	Epithélioma carcinoïde stroma musculaire en grande partie. Invasion de la couche musculaire. Formation de papilles près de la tumeur dans la muqueuse.	6 mois avant la mort le malade avait pissé quelques filaments de sang. Début réel 2 mois avant la mort par hématurie qui ne cesse plus. Collection Guyon. N° 116.	Encéphaloïde déchiqueté.
1884 N° 60	64 ans.	h.	.....	Hématurie.	Epithélioma carcinoïde forme polypeuse. Papillomes.	Ce malade n'avait d'autres symptômes que ceux d'un prostatique vulgaire quand 10 jours avant sa mort dans un des sondages il eut une très forte hématurie. Plusieurs papillomes de l'estomac, 6 dans la vessie.	Papillomes lobulés. Planche II.
1886 N° 61	Enfant	f.	.....	.....	Myxo-sarcome.	Pièce sans histoire; présente un peu l'aspect d'un polype muqueux des fosses nasales. Collection Guyon. N° 220.	Voir planche IX.

DATE & N°	AGE	SEXE	DATE du DÉBUT	PREMIER SYMPTOME	NATURE HISTOLOGIQUE	AUTOPSIE. — OBSERVATIONS	DIAGRAMME ASPECT MACROSCOPIQUE
31 Janvier 1888 N° 62	62 ans.	h.	2 ans	Cystite.	Épithélioma réticulé. Les verrues de la muqueuse sont de simples saillies papillaires simples ou composées, sans prolifération épithéliale.	Expulsait des fragments. Sondé depuis 7 ans pour des accidents de prostatisme. N'a jamais eu d'hématurie ; quelques gouttes de sang seulem. lorsqu'on lavait sa vessie. Les *ganglions hypogastriques et iliaques* droits étaient pris. Le rein droit en oblitération aseptique. En dehors des points d'implantation de la tumeur, la muqueuse vésicale est verruqueuse. Prostate envahie par la tumeur. Le péritoine vésic. présente de petits nodules cancér. Le corps du pubis est envahi.	Encéphaloïde, déchiqueté, villeux.
Février 1888 N° 63	59 ans.	h.	8 mois.	Hématurie abondante pendant toute la miction durant cinq mois.	Epithélioma carcinoïde.	Tumeur saillante d'aspect encéphaloïde, envahissant toute l'épaisseur de la paroi, comprimant l'uretère droit qu'elle oblitère. Rein atrophié, lésions de ligature aseptique de ce côté.	Aspect encéphaloïde.
Avril 1888 N° 64 (1) Cette pièce a été présentée à la *Société Anatomique* en 1888 par M. Thiéry. Avril.	51 ans.	h.	.....	Hématuries abondantes.	Epithélioma carcinoïde.	Mort d'infection urineuse. Masse cancéreuse sessile, divisée en deux lobes ; aspect bourgeonnant encéphaloïde en partie sphacélé. Pas de ganglions du bassin.	Encéphaloïde sessile.

DATE & N°	AGE	SEXE	DATE DU DÉBUT	PREMIER SYMPTOME	NATURE HISTOLOGIQUE	AUTOPSIE. — OBSERVATIONS	DIAGRAMME ASPECT MACROSCOPIQUE
Juillet 1888 N° 65 (1) Observation publiée déjà par M. de Lostalot. *Ann. des mal. de l'enf.*, 1888.	4 1/2	h.	2 mois	Cystite intense	Par places sarcome fasciculé, substance amorphe intercellulaire abondante, la plus grande partie de la tumeur est un sarcome embryonnaire.	Végétations lobulées multiples siégeant près du col de la vessie. Double pyélo-néphrite.	
31 mai 1889 N° 66	45	h.	18 m.	Mictions fréquentes.	Épithélioma carcinoïde contenant un grand nombre de fibres lisses dans le stroma. On voit quelques faux globes épidermiques à cellule centrale conservée.	Ce malade n'a jamais eu d'hématurie: il a été opéré de pyonéphrose et lorsqu'il est mort trois mois et demi après, on a trouvé un néoplasme dans la vessie et un autre de même nature dans le bassinet du rein opéré.	Encéphaloïde.
3 juin 1889 N° 67	71	h.	15 m.	Hématurie.	Épithélioma lobulé, invasion microbienne secondaire.	Le néoplasme encéphaloïde énorme. Oblitération septique atténuée du rein gauche. *Invasion ganglionnaire* (hypogastrique).	Encéphaloïde cérébriforme.

DATE & N°	AGE	SEXE	DATE du DÉBUT	PREMIER SYMPTOME	NATURE HISTOLOGIQUE	AUTOPSIE. — OBSERVATIONS	DIAGRAMME ASPECT MACROSCOPIQUE
Sept. 1889. N° 68 Due à l'obligeance de M. Aurillard.	63	h.	.....	.....	Épithélioma carcinoïde très vasculaire vrai cancer télangiectasique.	Ce malade est venu mourir, épuisé, dans le service de M. Hortcloup, où il n'est resté que 17 heures. Nous n'avons pu avoir aucun renseignement. *Autopsie* Grosse tumeur d'aspect encéphaloïde sessile dans le bas-fond; entre le trigone et la tumeur, il y avait des *varices* de la vessie très marquées.	Encéphaloïde.
4 Avril 1890 N° 69	51	h.	16 mois	Hématurie.	Papillome glandulaire à cellules cylindriques, né évidemment des glandules qui avoisinent le col.	Diagnostique de tuberculose. Vient mourir à Necker 1 mois après (20 après le début de phénomènes infectieux dus à une rétention septique. Pendant ces 1 mois, n'avait plus eu d'hématurie.	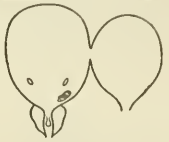 Tumeur pédiculée touchant le col (voir planche III)
Juin 1890 N° 70	68	h.	12 ans.	Hématurie durant un mois.	Épithélioma carcinoïde.	Après sa première hématurie, reste 11 *ans* sans en avoir une autre, la seconde dure 5 mois ; encore 6 mois d'intervalle, nouvelle hématurie, pas de cystite, mort. *Autopsie* (incomplète). Grosse tumeur déchiquetée encéphaloïde du bas-fond, largement implantée.	Encéphaloïde.

DATE & N°	AGE	SEXE	DATE du DÉBUT	PREMIER SYMPTOME	NATURE HISTOLOGIQUE	AUTOPSIE. — OBSERVATIONS	DIAGRAMME ASPECT MACROSCOPIQUE
Juillet 1890 N° 71	.....	h.	7 mois.	Hématurie.	Épithélioma carcinoïde.	Dans la paroi opposée au siège de la tumeur on voit quelques petites verrues qui paraissent dues à l'inoculation. Il n'y a qu'un simple développement papillaire sans prolifération embryonnaire. Oblitération aseptique du rein gauche. *Ganglions hypogastriques* jusqu'à la bifurcation de l'iliaque. Prostate envahie.	Encéphaloïde.
Ier Avril 1891 N° 72 Pièce du service de M. Horteloup.	55 ans.	f.	.....	Hématurie abondante.	Épithélioma lobulé pavimenteux avec globes cornés, et des cellules contenant de l'éléidine.	*Autopsie.* Tumeur ulcérée, d'aspect cancroïdal, ne faisant pas grande saillie dans la vessie. On n'a pas cherché les ganglions.	Aspect cancroïdal ulcéré.
Juillet 1890 N° 73	57 ans.	h.	2 ans.	Hématurie.	Épithélioma lobulé, stroma presqu'exclusivement musculaire.	Ne fut pas opéré, car on sentait la tumeur trop grosse envahir les parois. A l'autopsie pourtant la couche musculaire est peu envahie.	Encéphaloïde mamelonné peu saillant, aspect cancroïdal.

DATE & N°	AGE	SEXE	DATE du DÉBUT	PREMIER SYMPTOME	NATURE HISTOLOGIQUE	AUTOPSIE. — OBSERVATIONS	DIAGRAMME ASPECT MACROSCOPIQUE
4 Déc. 1890 N° 74	47 ans.	h.	3 mois.	Dysurie, légère hématurie.	Épithélioma carcinoïde ; granulations polypeuses disséminées.	Mort sans opération 5 mois après les premiers symptômes. *Ganglions* le long des vaisseaux hypogastriques. Infection.	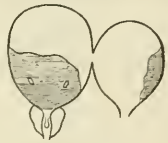 Aspect encéphaloïde
Avril 1891 N° 75	68 ans.	h.	6 mois.	Hématurie légère durant 6 jours avec intermittences.	Épithélioma carcinoïde alvéolaire envahissant la couche musculaire.	Entré très affaibli par des hématuries très abondantes. Trois jours de suite on fait l'aspiration des caillots qui remplissaient la vessie. L'hématurie presque arrêtée dès la 1re aspiration cesse ; on sentait pourtant encore la vessie à 4 doigts au-dessus du pubis. Le malade va mieux, mais 4 mois après, une nouvelle hématurie, contre laquelle l'aspiration reste sans action, le tue. *Autopsie.* Large surface ulcérée, déchiquetée avec lambeaux irréguliers, saillants ; elle est limitée par un bord net saillant de plusieurs millimètres. *Rein aseptique* par compression à droite, pyélo-néphrite à gauche.	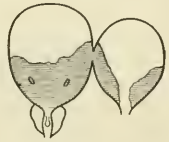 Vaste ulcère déchiqueté sans tumeur saillante.

DATE & N°	AGE	SEXE	DATE DU DÉBUT	PREMIER SYMPTOME	NATURE HISTOLOGIQUE	AUTOPSIE. — OBSERVATIONS	DIAGRAMME ASPECT MACROSCOPIQUE
Mars 1891 N° 76	44	h.	10 ans 9 mois	Troubles intestinaux. Cystite.	Épithélioma cylindrique de l'intestin et de la vessie.	Les troubles intestinaux passaient inaperçus ; les urines étaient très fétides et le malade rendait des fragments de tumeur que j'examinai : l'histologie permit de dire adénome de l'intestin propagé à la vessie. 2 mois après, phlegmon stercoral sous-ombilical, ouverture, mort un mois après cette incision. *Autopsie.* Épithélioma de l'anse oméga ; cavité péritonéale intermédiaire à l'intestin et à la vessie perforée remplie par une masse encéphaloïde, qui fait saillie dans la vessie sous forme d'énormes masses villeuses molles qui pénètrent par plusieurs perforations, au niveau desquelles les pédicules sont en partie adhérents à la vessie, en partie libres.	S iliaque.
Mai 1891 N° 77	25	h.	2 a. 1/2	Hématurie abondante	Myo-épithéliome cylindrome. La forme de myo-carcinome se retrouve dans les ganglions hypogastriques.	Les urines très purulentes, d'odeur infecte, charrient des fragments de néoplasme. Le malade cachectisé meurt 15 jours après son entrée. *Autopsie.* Enorme masse encéphaloïde à demi putréfiée ; en plus trois petits néoplasmes isolés. La grosse tumeur envahit toute l'épaisseur de la paroi ; par places elle va jusqu'au péritoine ou le tissu cellulaire. Double pyélonéphrite suppurée. *Ganglions* dans le petit bassin le long des vaisseaux hypogastriques jusqu'à la bifurcation de l'iliaque primitive.	Encéphaloïde.

DATE & N°	AGE	SEXE	DATE DU DÉBUT	PREMIER SYMPTOME	NATURE HISTOLOGIQUE	AUTOPSIE. — OBSERVATIONS	DIAGRAMME ASPECT MACROSCOPIQUE
Mai 1891 N° 78 Pièce du service de M. Horteloup.	48	h.	8 m.	Hématurie peu abond. spontanée; intervalle de 1 m. Depuis un m. continuelle, cystite.	Épithélioma carcinoïde avec très peu de stroma qui est conjonctif.	Énorme tumeur remplissant la vessie que j'ai fait représenter dans la planche VII. La tumeur s'attache par un pédicule (b) de 3 cent. 1/2 de diamètre à la muqueuse vésicale, sur le bas-fond en arrière et entre les uretères. Elle n'envahit pas le muscle vésical.	Voir la planche VII.
19 septemb. 91 N° 79 Pièce du service de M. Horteloup.	55	h.	10 ans	Hématurie.	Fibro-myxome.	Ce malade a continué son travail jusqu'à 3 mois avant sa mort causée par les hématuries; il a eu dernièrement de l'incontinence par regorgement. Énorme tumeur arrondie remplissant toute la vessie; implantée à côté de l'uretère par un pédicule large de 2 cent., long de 3, sans envahir la musculeuse : on aurait pu facilement extirper la tumeur.	Énorme polype lisse.
17 septemb. 90 N° 80 Pièce du service de M. Horteloup présentée à la Soc. Anat. par M. Aurillard. Déc. 1890.	63	h.	Pas de renseignem.	Hématurie, pyurie à son entrée.	Épithélioma carcinoïde à cellules polymorphes.	Tumeur mollasse irrégulière, saillante, ulcérée. Sur la face postérieure de la vessie une ulcération conduit dans une cavité formée par des adhérences péritonéales et qui, d'autre part, s'ouvre dans le rectum.	Encéphaloïde ulcéré.

DATE & N°	AGE	SEXE	DATE du DÉBUT	PREMIER SYMPTOME	NATURE HISTOLOGIQUE	AUTOPSIE. — OBSERVATIONS	DIAGRAMME ASPECT MACROSCOPIQUE
Octobre 1891 N° 81	62	h.	Cystite	Cystite accompagnant dès le début de très petites hématuries.	Pendant la vie, l'examen d'un fragment avait montré un épithélioma. A l'autopsie, on trouve un *épithélioma carcinoïde* dont le stroma est par places un peu myomateux.	La cystite du début, la minime hématurie qui l'accompagnait, l'amaigrissement du malade firent croire au début à la tuberculose. Une hématurie plus abondante et l'examen au palper bimanuel, fixèrent plus tard le diagnostic. On sentait la propagation en arrière de la vessie. Les urines avaient une odeur fécaloïde très prononcée, mais l'examen microscopique des parcelles éliminées de la tumeur montra qu'il s'agissait bien d'un épithélioma vésical. *Autopsie* C'est une vaste ulcération envahissant toute la paroi vésicale; il y a un noyau cancéreux sous-péritonéal en haut et en arrière. Péritonite adhésive à ce niveau. *Ganglions* hypogastriques et iliaques. Double pyélo-néphrite suppurée.	Ulcération cancroïdale non saillante.
1878 N° 82	vieillard	h.	.....	....	Polypes villeux vrais sans dégénérescence épithéliale.	Pièce du musée sans histoire. Papillomes villeux multiples sans envahissement de la paroi.	Papillomes villeux.

DATE & N°	AGE	SEXE	DATE du DÉBUT	PREMIER SYMPTOME	NATURE HISTOLOGIQUE	AUTOPSIE. — OBSERVATIONS	DIAGRAMME ASPECT MACROSCOPIQUE.
N° 83 Collection Guyon, N° 222.	.....	h.	.....	.....	Épithélioma carcinoïde.	Pièce sans histoire clinique ; gros cancer cérébriforme : sur la paroi latérale gauche de la vessie, en regard du néoplasme, la muqueuse est rugueuse, papillaire; véritable greffe cancéreuse.	Encéphaloïde ulcéré.
N° 84 Collection Guyon, N° 251.	58	h.	18 mois	Hématurie.	Épithélioma alvéolaire.	Tumeur de 3 c. sur 1 1/2 ne faisant pas de saillie sur la muqueuse vésicale.	Cancroïde ulcéré.
N° 85 Collection Guyon, N° 221.	.....	h.	.....	.....	Épithélioma encéphaloïde alvéolaire.	Pièce ancienne sans histoire.	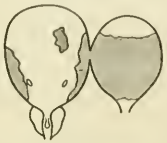 Encéphaloïde déchiqueté.

DATE & N°	AGE	SEXE	DATE du DÉBUT	PREMIER SYMPTOME	NATURE HISTOLOGIQUE	AUTOPSIE. — OBSERVATIONS	DIAGRAMME ASPECT MACROSCOPIQUE
N° 86 Collection Guyon	Vieillard	h.	.....	.....	Épithélioma lobulé.	Pièce ancienne sans histoire. C'est un polype verruqueux chez un vieillard.	Polype verruqueux.
N° 87 Pièce du service de M. Horteloup.	.....	h.	.....	.....	Épithélioma carcinoïde, grandes portions en dégénérescence graisseuse.	Aspect cancroïdal. Rein en oblitération aseptique à gauche.	Voir planche IV.
5 Septemb. 90 N° 88	74 ans.	h.	20 jours	Hématurie très abondante.	Épithélioma carcinoïde à cellules polymorphes.	Mort trois jours après son entrée, c'est-à-dire 23 jours après le début des symptômes par hématurie.	Aspect de cancroïde ulcéré.

OBSERVATIONS qui m'ont été communiquées par MM. ISRAEL (de Berlin) ; BAZY (de Paris) ; DITTEL (de Vienne) ; IVERSEN (de Copenhague) ; NITZE (de Berlin) ; KUSTER (de Marbourg) ; BARTH (de Marbourg) et PAWLICK (de Prague).

NOM & N°	AGE	SEXE	DATE-DÉBUT	PREMIER SYMPTOME	NATURE HISTOLOGIQUE	OPÉRATION. — RÉSULTAT	SURVIE	RÉCIDIVES OPÉRATIONS ITÉRATIVES OBSERVATIONS
ISRAEL. N° 89	77 ans.	h.	Miction douloureuse depuis 13 ans, hématurie depuis 5-6 ans.	Par la palpation bimanuelle, on trouve une grande tumeur du côté gauche. Urine putride d'une odeur spécifique.	Carcinome.	*Fistule sus-pubienne permanente.* Pas grande amélioration de l'état. Hématurie continue toujours. *Mort* un mois après l'opération.	.....	5 tumeurs, dont 4 occupent la paroi postérieure, 1 la paroi antérieure. L'une est percée par l'uretère droit.
ISRAEL. N° 90	65 ans.	h.	Depuis six mois miction fréquente, de temps en temps du sang dans l'urine. Cystite alcaline.	Par palpation bimanuelle, on trouve une tumeur du volume d'une noix dans la partie droite du fond de la vessie ; le même résultat obtenu par la cystoscopie.	Carcinome.	*Incision de la vessie par la méthode de Zuckerkandl*, par incision transversale entre le rectum et l'urèthre ; en détachant la face antérieure du rectum de l'urèthre on parvient jusqu'à la prostate et au delà au fond de la vessie. La tumeur est plus étendue qu'on ne soupçonnait. *Curettage*, thermocautérisation drainage. *Mort* après 16 jours.	.....	.....
ISRAEL. N° 91	52 ans.	h.	Miction fréquente depuis 6 mois.	Depuis 4 mois, hémorrhagies et douleurs continues, s'aggravant pendant la miction ; grande cachexie ; grosse tumeur de la paroi antérieure de la vessie. Urine alcaline	Carcinome.	*Taille sus-pubienne par incision transversale* (Trendelenburg). L'incision traverse la tumeur qui est composée de plusieurs nodules du volume d'une noix, et occupe la plus grande part de la paroi antérieure et une partie du fond. *Curettage, urèthrotomie externe*, drainage. Sort de l'hôpital 3 mois après l'opération. *Mort* 4 mois après.	4 mois.	.....

NOM & N°	AGE	SEXE	DATE-DÉBUT	PREMIER SYMPTOME	NATURE HISTOLOGIQUE	OPÉRATION. — RÉSULTAT	SURVIE	RÉCIDIVES OPÉRATIONS ITÉRATIVES OBSERVATIONS
ISRAEL. N° 92	46 ans.	h.	Miction fréquente depuis 4 semaines, peu de sang à la fin de la miction	Urine alcaline tumeur sur le côté droit du fond de la vessie et de la paroi latérale découverte par la cystocospie. Le malade ne consentit pas à l'opération et sort de l'hôpital. Revient presque mort d'hémorrhagie 7 mois plus tard.	Carcinome.	*Taille sus-pubienne par incision transversale*, 6 décembre 1891 (Trendelenburg). *Extirpation de la tumeur avec la paroi de la vessie et l'extrémité vésicale de l'uretère droit traversant la tumeur.* Tamponnement par gaze iodoformée. *Mort* 12 décembre 1891.	.....	Phlegmon du tissu cellulaire pelvien, ancienne néphrite droite (White Kidney).
ISRAEL. N° 93	69 ans.	h.	.. ..	Cystite. Depuis longtemps pas d'hémorrhagies. Par la palpation bimanuelle, on trouve une tumeur du volume d'une grosse orange au fond de la vessie.	Carcinome.	Incision de la paroi abdominale jusqu'à la vessie sans l'ouvrir. Comme on trouve par la palpation les parois de l'organe largement envahies, on se contente de la boutonnière pour effectuer un drainage; après l'opération on découvre un diabète grave (7 0/0 de sucre) qui n'était pas manifeste avant l'opération. *Mort* 4 jours après l'opération. (Coma diabètique.)	.....	Jamais on n'avait trouvé trace de sucre avant l'opération.
ISRAEL. N° 94	39 ans.	f.	7 ans avant.	Sang dans l'urine, urine alcaline; grande tumeur du fond de la vessie s'étendant surtout à gauche.	Carcinome.	*Taille sus-pubienne.* Incision transversale avec résection partielle de la symphyse, incision transversale de la vessie; extirpation de la tumeur avec résection de la paroi vésicale et l'extrémité vésicale de l'uretère. *Mort* après 24 heures.	.....	Par l'hématurie profuse pendant plusieurs années le malade était dans un état anémique extraordinaire.

NOM & N°	AGE	SEXE	DATE-DÉBUT	PREMIER SYMPTOME	NATURE HISTOLOGIQUE	OPÉRATION. — RÉSULTAT	SURVIE	RÉCIDIVES OPÉRATIONS ITÉRATIVES OBSERVATIONS
ISRAEL. N° 95	78 ans.	h.	Depuis 6 mois.	Mictions fréquentes, hématuries rares. Des morceaux de villosités trouvés dans l'urine.	Carcinoma villosum.	*Taille périnéale.* Grande tumeur de la muqueuse au fond de la vessie. La tumeur est arrachée par de grosses pinces courbes. *Guérison.*	Un an après l'opération le patient se trouve bien, sans hémorrhagie sans douleur.	.....
ISRAEL N° 96	62 ans	h.	Depuis 3 ans	Hématurie, urine ammoniacale.	Carcinome.	*Taille périnéale.* On ne peut pas saisir la tumeur qui siège dans le vertex de la vessie. On recourt à la *taille sus-pubienne.* Extirpation de la tumeur, cautérisation de la plaie. Tamponnement par la gaze iodoformée. *Mort* après 7 jours.	.....	Cause probable de la mort intoxication par l'iodoforme (délires, manie) ; dégénérescence adipeuse des reins, du foie, du cœur. État de la vessie excellent.
ISRAEL. N° 97	67 ans.	h.	Hématurie depuis 10 ans.	Miction très fréquente et pénible ; douleurs. Tumeur de la paroi antérieure de la vessie découverte par palpation bimanuelle et introduction d'une sonde métallique.	Carcinome.	*Taille sus-pubienne.* 26 décembre 1885. Tumeur du volume d'une grande pomme. Curettage ; cautérisation de la base par le thermocautère. Réunion des parois vésicales avec la peau par quelques sutures. *Mort* le 31 janvier 1886.	21 Janvier. Récidive visible dans la fistule.	.....

NOM & N°	AGE	SEXE	DATE-DÉBUT	PREMIER SYMPTOME	NATURE HISTOLOGIQUE	OPÉRATION. — RÉSULTAT	SURVIE	RÉCIDIVES OPÉRATIONS ITÉRATIVES OBSERVATIONS
ISRAEL N° 98	68 ans.	h.	.....	Rétention d'urines. Hypertrophie de la prostate, hémorrhagie continuelle par le cystoscope on trouve une grande tumeur couverte de villosités.	Carcinome	Boutonnière, 15 déc. 1888. Comme l'hématurie revenait on introduit, 10 nov. 1889, un tube de gros calibre par la boutonnière dans la vessie (procédé de Harrisson). *Guérison palliative.*	1 ans de 13 m.	Le malade n'a plus d'hématurie, plus de rétention.
ISRAEL N° 99	60 ans.	h.	.....	....	Tumeur de la vessie.	Taille périnéale. Curettage ..... 13/4 83 Mort..... 20/9 83	5 m. 1/2	.....
ISRAEL N° 100	69 ans.	f.	.....	....	Fibroma papillosum	Taille suspubienne. Extirpation. *Guérison.*	.....	.....

NOM & N°	AGE	SEXE	DATE-DÉBUT	PREMIER SYMPTOME	NATURE HISTOLOGIQUE	OPÉRATION. — RÉSULTAT	SURVIE	RÉCIDIVES OPÉRATIONS ITÉRATIVES OBSERVATIONS
ISRAEL N° 101	.....	f.	.....	.....	Papilloma pediculatum.	Dilatation de l'urèthre. Eversion de la vessie. Extirpation, cautérisation. *Guérison.*	.....	La tumeur, du volume d'une cerise, se trouvait sur la muqueuse de la paroi postérieure.
ISRAEL N° 102	58 ans.	h.	8 ans, premières hématuries. Douleur à la miction et hématurie forte ; dernièrement, villosités dans les urines.	Palpation bimanuelle et sonde, grande tumeur à la paroi antérieure.	Carcinome.	Taille sus-pubienne, tumeur pénètre les couches profondes de la vessie curettage et thermo-cautère ; drainage de la vessie. *Guérison.*	Deux mois après on remarque au cystoscope de nouvelles villosités à la place de la tumeur ancienne. Six mois après, le malade porte bien.	.....
BAZY N° 103	.....	f.	4 ans.	Difficulté de miction. Rétention.	Fibrome.	Taille hypogastrique. *Guérison.*	Mort un an après.	.....

NOM & N°	AGE	SEXE	DATE-DÉBUT	PREMIER SYMPTOME	NATURE HISTOLOGIQUE	OPÉRATION. — RÉSULTAT	SURVIE	RÉCIDIVES OPÉRATIONS ITÉRATIVES OBSERVATIONS
BAZY N° 104	51 ans.	h.	1 an.	Envies fréquentes d'uriner. Signes de cystite ; hématurie terminale, douleur fréquente sans pus.	Épithélioma superficiel, pas d'infiltration.	(Hôtel-Dieu) 1884 Taille hypogastrique ; grattage. Mort. Septicémie.	.....	Petite tumeur, volume de l'extrémité du pouce au niveau du trigone.
BAZY N° 105	55 ans.	h.	2 ans.	Hématurie.	Épithélioma avec infiltration de la paroi.	Taille hypogastrique ; résection au bistouri et ciseau. *Mort* de néphrite au bout d'un mois.	.....	Largement implantée sur la paroi postérieure et latérale droite.
BAZY N° 106	52 ans.	h.	32 ans.	Signes de cystite sans hématurie depuis l'âge de 18 ans. Augmentation des signes depuis 4 ans.	Carcinome.	Taille hypogastrique palliative avec section complète du muscle droit gauche et partielle du muscle du côté droit. *Guérison* opératoire ; pas d'ablation. Pose d'une canule métallique.	.....	Très gros néoplasme de la paroi postérieure.

NOM & N°	AGE	SEXE	DATE-DÉBUT	PREMIER SYMPTOME	NATURE HISTOLOGIQUE	OPÉRATION. — RÉSULTAT	SURVIE	RÉCIDIVES OPÉRATIONS ITÉRATIVES OBSERVATIONS
Bazy N° 107	70 ans	h.	1 an.	Fréquence des mictions puis hématurie terminale.	Carcinome.	Taille hypogastrique. Résection de toute l'épaisseur de la moitié gauche de la vessie. *Guérison.*	Vit encore, apr. un an paraît récidiver.	Grosse tumeur de la paroi postérieure et gauche de la vessie.
Bazy N° 108	67 ans.	h.	2 ans.	Hématurie.	Épithél.	Taille hypogastrique palliative avec cautérisation superficielle. Mort de choc.	. . . . .	Infiltration de la paroi postérieure englobant l'uretère gauche.
Bazy N° 109	59 ans	h.	4 ans.	Hématurie.	Épithél.	Taille hypogastrique. Résection totale. *Guérison.*	Opéré depuis 6 mois.	Petite tumeur implantée au milieu de l'uretère gauche.

NOM & N°	AGE	SEXE	DATE-DÉBUT	PREMIER SYMPTOME	NATURE HISTOLOGIQUE	OPÉRATION. — RÉSULTAT	SURVIE	RÉCIDIVES OPÉRATIONS ITÉRATIVES OBSERVATIONS
BAZY N° 110	46 ans.	h.	Récidive. Opéré il y a 2 ans et demi à Beaujon.	.....	Épithél.	Taille hypogastrique, rein gauche déjà volumineux et douloureux. Ablation mi-partie au galvano, mi-partie au bistouri et aux ciseaux, résection de toute l'épaisseur. *Guérison* opératoire.	.....	.....
BAZY N° 111	54 ans.	.....	.....	.....	Épithél.	Taille hypogastrique anse galvanique.	25 mois vit encore et se porte bien sauf l'hématurie.	A eu, il y a huit jours, une nouvelle hématurie; *paraît en récidive.*
BAZY N° 111 *bis*	59 ans.	h.	Deux ans.	Hématurie.	Épithél.	Taille hypogastrique anse galvanique. *Guérison.*	25 mois.	Avec une nouvelle hématurie il y a huit jours ; se porte bien d'ailleurs.

Nos	AUTEUR Indication bibliographique	SEXE	AGE	NATURE HISTOLOGIQUE	DATE DU DÉBUT	PREMIER SYMPTOME
112	Profr DITTEL	h.	62	Papillome.	2 ans.	Ténesme.
113	Profr DITTEL	h.	51	Cancer.	1 an.	Rétention.
114	Profr DITTEL	h.	41	Cancer.	3 mois.	Hématurie.
115	Profr DITTEL	h.	45	Cancer.	1 an.	Hématurie.
116	Profr DITTEL	h.	67	Papillome.	16 ans.	Hématurie.
117	Profr DITTEL	h.	38	Cancer gélat.	4 mois.	Ténesme.
118	Profr DITTEL	f.	46	Cancer.	3 mois.	Hématurie.
119	Profr DITTEL	h.	53	Cancer.	6 mois.	Ténesme.
120	Profr DITTEL	h.	52	Cancer.	9 mois.	Hématurie.
121	Profr DITTEL	f.	40	Papillome.	10 mois.	Hématurie.
122	Professeur AXEL IVERSEN	f.	69	Papilloma (microscope). (Fragments des tumeurs ont été examinées au microscope avant l'opération.)	2 ans.	Hématurie grave et intermittente depuis novembre 1882
123	Professeur AXEL IVERSEN	h.	42	Carcinoma villosum vesicæ microscope (après l'opération).	Mictions fréquentes depuis plusieurs années spécialement depuis Novembre 1883.	Douleurs avant et pendant miction en juillet 1884, une seule fois 1/4 litre de sang depuis l'urine entièrement claire, hématurie dans les deux derniers mois, intermittente sans cause démontrée.
124	Professeur AXEL IVERSEN	h.	57	Papilloma (microscope) (après l'opération).	5 mois.	Mictions fréquentes et hématuries.
125	Professeur AXEL IVERSEN	h.	58	Carcinoma alvéolaire (épithélioma), à l'examen microscopique (après l'opération).	Depuis 2 ans.	Hématurie intermittente, les derniers mois une hématurie permanente; fréquentes mictions.

OPÉRATION. — RÉSULTAT	SURVIE	RÉCIDIVES. — OPÉRATIONS ITÉRATIVES OBSERVATIONS
Taille hypogastrique.	7 ans.	Selon les dernières nouvelles, se porte bien jusqu'à présent.
Taille hypogastrique.	8 mois.	A quitté l'hôpital. Est mort 8 mois après l'opération.
Taille hypogastrique.	1 mois.	Mort. Cystopyélite, diphtérie.
Taille hypogastrique.	.....	A quitté l'hôpital amélioré ; nouvelles manquent.
Taille hypogastrique.	.....	Récidive ; nouvelles manquent.
Taille hypogastrique.	.....	Récidive ; nouvelles manquent.
Taille hypogastrique.	14 jours.	Est mort. Cysto-pyélonéphrite.
Taille hypogastrique.	1 an.	Se porte bien jusqu'à présent.
Taille hypogastrique.	.....	A quitté l'hôpital. Est mort 6 mois après l'opération.
Taille hypogastrique.	.....	L'opération a été faite le 3 octobre 1891. La plaie est guérie. — Guérison parfaite.
ntrée à l'hôpital le 20 avril 1883. (Section vésico-vaginale, le 24 avril 1883. Extirpation de la muqueuse environnante, sutures du septum vésico-vaginal. Réunion per primam. Sonde à demeure. La tumeur était insérée dans la partie gauche (latérale), pédiculée.	.....	Pas de récidive.
ntré à l'hôpital le 17 février 1885. *Sectio alta* le 22 février 1885 ; tumeur *sessile*, large comme une pièce de 2 francs, située à droite et au-dessus, orifice vésical, infiltrée dans la paroi de la vessie. Extirpation avec des ciseaux et curette (raclage); les tubes de drainage sont ôtés le 3 mars, pas de sonde à demeure.	Mort en 3 mois.	*Autopsie.* Dilatation des bassinets, spécialement de celui du rein droit. Péritoine normal; *la cicatrice après l'extirpation des tumeurs de la vessie*, linéaire, sans récidive, polie, 2 centimètres de large, séparée par une zone assez large de la cicatrice de la taille, éruption de petits nodules cancéreux sur le péritoine, qui couvre la vessie (cul-de-sac), tumeurs miliaires cancéreuses dans paroi prostatico-urèthrale; prostate normale ; une très petite tumeur est trouvée dans le tissu graisseux (sous-cutané) de la cicatrice cutanée.
ntré à l'hôpital le 17 janv. 1887 ; la tumeur est sentie par l'explorateur dans la partie gauche de la vessie. *etio alta* le 1er février 1887 ; la tumeur est villeuse, pédiculée, le pédicule a 2 centim. de haut, la tumeur grande comme une noix située vers la paroi gauche de la vessie, elles est extirpée avec les ciseaux et cautérisée. *uérison* rapide.	Revu 4 ans 1/2.	Pas de récidive, revu 4 ans 1/2 après.
ntré à l'hôpital le 10 février 1887 ; l'urine ammoniacale, marc de café. *etio alta* le 5 mars 1887 ; autour de l'orifice de l'uretère droit non villeux, tumeur sessile, médullaire, large, grande comme une noix. Raclage et cautérisation (Paquelin). *ort* le 16 mars.	.....	Mort en 11 jours avec symptômes d'urémie.

Nos	AUTEUR Indication bibliographique	SEXE	AGE	NATURE HISTOLOGIQUE	DATE DU DÉBUT	PREMIER SYMPTOME
126	Professeur AXEL IVERSEN	h.	57	Carcinome médullaire (microscope).	Les derniers 6 mois	Mictions fréquentes, puis h maturie intermittente, l dernières semaines hémat rie permanente.
127	Professeur AXEL IVERSEN	h.	42	Carcinome médullaire (microscope).	1 an.	Hématurie intermittente.
128	Professeur AXEL IVERSEN	h.	50	Carcinome médullaire.	4 mois.	Hématurie intermittente.
129	Professeur AXEL IVERSEN	h.	49	Papillome (microscope).	7 mois.	Hématurie intermittente
130	Professeur AXEL IVERSEN	h.	75	Sarcome rondocellulaire.	Août 1891.	Hématurie intermittente, tention.
131	Dr MAX NITZE *Lehrbuch der Kystoskopie* p. 201	h.	55	Papillome	30 ans.	Hématurie.
132	Ibid., p. 203.	h.	50	Papillome pédiculé.	2 ans.	Dysurie.
133	Ibid., p. 205.	h.	55	Papillome sessile.	5 ans.	Hématuries.
134	Ibid., p. 206.	h.	40	Carcinome.	.....	.....
135	Ibid., p. 207.	h.	52	Tumeur villeuse.	6 mois.	Hématuries.
136	Ibid., p. 208.	h.	60	Néoplasme infiltrant.	7 mois.	Douleurs vésicales. Hé ries.
137	Ibid., p. 208.	h.	34	Tumeur villeuse.	2 ans 1/2.	Hématurie.

OPÉRATION. — RÉSULTAT	SURVIE	RÉCIDIVES. — OPÉRATIONS ITÉRATIVES OBSERVATIONS
Entré à l'hôpital le 29 novembre 1889. *Sectio alta* le 5 décembre 1889, la tumeur est située à 1 centim. de l'orifice de l'uretère droit. 2 centim. de l'orifice vésical, le diamètre est 4-5 centim., elle est ulcérée, incrustée, proéminente à 1 1/2 centim. au-dessus du niveau de la muqueuse. Raclage, cautérisation. Paquelin. *Guérison.*	6 mois, récidive.	Symptômes de récidive 4-5 mois après l'opération.
Entré à l'hôpital le 8 février 1891. *Sectio alta* le 14 mars 1891. la tumeur environnant l'orifice vésical. spécialement à gauche, ulcérée. Raclage le 16 mars. Symptômes rénaux préexistant avant l'opération. *Mort* le 17 mars.	.....	Hydronéphrose ; dans le bassinet droit il y avait des calculs.
Entré à l'hôpital 22 août 1891. *Sectio alta* le 9 septembre 1891 (symptômes de cysto-pyélite traitement préparatif, local). la tumeur très dure, plus grande qu'une pièce de 2 francs, sessile, ulcérée, située derrière le trigone, raclage. *Guérison.*	.....	Sort de l'hôpital avec une canule hypogastrique.
Entré à l'hôpital le 26 août 1891. *Sectio alta* le 29 août 1891 (la situation de la tumeur a été vue par le cystoscope de Nitze; grande comme une noix, villeuse, à pédicule court et épais, située à environ 1 1/2 centim. de l'orifice de l'uretère gauche, large, extirpation avec des ciseaux ; cautérisation (Paquelin.. *Guérison.*	.....	La fistule se ferme en 1 mois 1/2.
Sectio alta le 7 octobre 1891 ; extirpation de la tumeur grosse comme une noix. sessile, implantée près de l'uretère droit.	.....	Opération récente; résultat inconnu.
Pas d'opération.	.....	Diagnostic cystoscopique.
Taille hypogastrique. Suture de la vessie.	Encore vivant et bien portant. 2 ans 1/2.	Diagnostic cystoscopique. — Opérateur : professeur V. Bergmann.
Taille hypogastrique.	Encore vivant et bien portant. Plus de 2 ans.	Diagnostic cystoscopique. — Opérateur : professeur Madelung.
Taille hypogastrique et extirpation de la tumeur.	.....	Opérateur : M. Israël. — Le malade paraît complètement guéri, mais l'examen cystoscopique révèle une récidive.
Pas d'opération.	.....	Diagnostic cystoscopique.
Pas d'opération.	Malade mort il y a 2 ans.	Pas d'autopsie Diagnostic cystoscopique.
Pas d'opération.	.....	Diagnostic cystoscopique.

Nos	AUTEUR Indication bibliographique	SEXE	AGE	NATURE HISTOLOGIQUE	DATE DU DÉBUT	PREMIER SYMPTOME
138	Dr Max Nitze *Lehrbuch der Kystoskopie*, p. 209.	h.	63	Tumeur villeuse.	.....	Hématurie.
139	Ibid., p. 211.	h.	60	Carcinome infiltré du fond de la vessie.	.....	.....
140	Ibid., p. 212.	f.	21	Papillome.	9 mois.	Hématurie.
141	Ibid., p. 212.	h.	67	Sarcome.	10 mois.	Hématurie.
142	Ibid., p. 213.	h.	53	Papillome gros comme une pomme.	Plusieurs années.	Hématurie.
143	Ibid., p. 214.	h.	49	Papillome (?).	3 ans.	Hématurie.
144	Ibid., p. 215.	h.	57	Papillome.	3 mois.	Hématurie.
145	Ibid., p. 215.	f.	35	Carcinome.	Plusieurs années	Hématurie.
146	Ibid., p. 216.	h.	68	Papillome (?).	11 ans.	Hématurie.
147	Ibid., p. 218.	h.	50	Papillome.	8 ans.	Hématurie.
148	Ibid., p. 218.	h.	34	Papillome.	4 ans.	Hématurie.
149	Ibid., p. 218.	h.	40	Tumeur papilloma-teuse.	Plusieurs années.	Hématurie.
150	Ibid., p. 219.	h.	62	Papillome.	.....	.....
151	Ibid., inédit.	h.	69 1/2	Carcinome (?).	14 mois.	Envies fréquentes d'urine Sensation de brûlure à miction.
152	Ibidt., inédit	h.	35	Papillome pédiculé	7 ans.	Hématurie.

OPÉRATION	SURVIE	RÉCIDIVES. — OPÉRATIONS ITÉRATIVES OBSERVATIONS
Pas d'opération.	.....	Diagnostic cystoscopique.
Taille hypogastrique.	Mort rapide après l'opération.	Diagnostic cystoscopique. — Opérateur : professeur V. Bergmann.
Dilatation de l'urèthre, grattage de la tumeur.	Malade est bien portante.	Diagnostic cystoscopique. — Opérateur : professeur Sonnenburg.
Taille hypogastrique.	Malade est mort.	Diagnostic cystoscopique. Récidive rapide. — Opérateur : M. Nitze.
Taille hypogastrique.	Plusieurs années	Ce malade paraissait complètement guéri, lorsque au bout de plusieurs années, de nouvelles hématuries reparaissent, et l'examen cystoscopique révèle de nouveau une tumeur volumineuse. Nouvelle opération (taille hypogastrique), le 18 février 1890, guérison parfaite. Ultérieurement phénomènes pyélityques auxquels le malade succombe en quelques mois avec des phénomènes urémiques. Pas d'autopsie. Opérateur : M. Nitze.
Taille hypogastrique.	2 ans.	Guérison complète. Ultérieurement cancer de l'os iliaque droit. Mort en mars 1891. Diagnostic cystoscopique. — Opérateur : M. Nitze.
Taille hypogastrique.	3 ans 1/4.	Malade mort en juin 1891. Récidive probable. Cystite avec complications de pyélite. Mort avec des phénomènes d'urémie chronique. Pas d'autopsie, diagnostic cystoscopique.— Opérateur : M. Nitze.
Taille hypogastrique.	Mort rapide après l'opération.	Diagnostic cystoscopique.— Opérateur : M. Israël.
Pas d'opération.	?	Diagnostic cystoscopique.
Taille hypogastrique.	?	Guérison opératoire. — Opérateur : professeur V. Bergman. Diagnostic cystoscopique.
Taille hypogastrique.	?	Guérison opératoire. — Opérateur : professeur Sonnenburg. Diagnostic cystoscopique.
Pas d'opération.	?	Diagnostic cystoscopique.
Pas d'opération.	?	Pour plus amples détails, voir *Lehrbuch der Kystoscopie*, p. 219.
Pas d'opération.	.....	Malgré la rétraction de la vessie et les urines infectes on a de belles images avec le cystoscope à irrigation. Examen cystoscopique le 7 mai 1889. Néoplasme sessile implanté sur le bas-fond. Mort en juin 1889. Pas d'autopsie.
Pas d'opération.	?	Diagnostic cystoscopique le 28 avril 1889. Tumeur pédiculée implantée sur le côté gauche du bas-fond.

Nos	AUTEUR Indication bibliographique	SEXE	AGE	NATURE HISTOLOGIQUE	DATE DU DÉBUT	PREMIER SYMPTOME
153	Dr MAX NITZE Inédit.	h.	51	Papillome.	4 ans.	Hématurie.
154	Ibid., inédit.	h.	59	Papillome.	1 an.	Hématurie.
155	Ibid., inédit.	h.	68	Carcinome.	Depuis dix mois.	Besoin d'uriner fréquent, hé maturie 8 jours auparavant.
156	Ibid., inédit.	h.	48	Papillome.	Depuis 1 an.	Hématurie.
157	Ibid., inédit.	h.	55	Carcinome.	Depuis plusieurs mois.	Besoin d'uriner fréquen cuisson en urinant.
158	Ibid., inédit.	h.	51	Papillome.	Depuis 6 ans.	Hématurie.
159	Ibid., inédit.	h.	62	Papillome.	Depuis 4 ans.	Hématurie.
160	Ibid., inédit.	h.	39	Papillome.	Depuis 14 ans.	Hématurie.
161	Ibid., inédit.	h.	40	Papillome.	Depuis 4 ans.	Hématurie.
162	Ibid., inédit.	h.	32	Carcinome	Depuis 2 ans.	Hématurie.

OPÉRATION	SURVIE	RÉCIDIVES. — OPÉRATIONS ITÉRATIVES OBSERVATIONS
Taille hypogastrique.	1 an et 3 m. 1/2.	Diagnostic cystoscopique le 9 mai 1889. Tumeur du volume d'une noix située sur le côté droit du bas-fond. L'opération pratiquée le 15 mai confirme complètement les résultats de l'examen endoscopique. Examen cystoscopique le 17 juin 1889 ; plus trace de tumeur. Malade bien portant, pas trace de récidive, urines normales. Le malade meurt subitement en quelques jours d'une attaque de choléra nostras, le 28 mai 1890. Pas d'autopsie. — Opérateur : M. Nitze.
Taille hypogastrique.	1 an et 7 mois.	L'examen cystoscopique montre une grande quantité de tumeurs papillomateuses. Opération le 28 mai 1889, guérison ; le 2 juillet examen cystoscopique, pas de tumeurs. Le 30 novembre 1889 récidive. Le 25 janvier 1890 opération, bien que le malade fût très affaibli ; mort le 28 janvier 1890. Opérateur : M. Nitze.
Taille hypogastrique.	Plus de 2 a. 1/2.	Diagnostic cystoscopique le 27 mai 1889. Tumeur plate du côté droit du fond de la vessie. Opération le 18 juin, guérison lente, à la fin la plaie complètement fermée ; aucune trace de récidive. — Opérateur : M. Nitze.
Taille hypogastrique.	Plus de 2 a. 1/2.	Diagnostic au cystoscope 24 mai 1889. Papilloma sessile du côté droit du bas-fond vésical. Opération le 31 mai 1889, guérison complète. Part bien portant. Aucun symptôme de récidive. — Opérateur : M. Nitze.
Pas d'opération.	?	Diagnostic au cystoscope le 2 octobre 1889. Grande tumeur de la paroi vésicale gauche. Pas d'opération.
Taille hypogastrique.	Mort.	Diagnostic au cystoscope, 27 février 1890. Papillome de la paroi vésicale antérieure, le 8 mars taille hypogastrique. Extirpation d'une grande partie de la paroi vésicale antérieure avec la tumeur implantée. Les bords de la plaie vésicale suturés, plaie vésicale supérieure pas réunie ; mort bientôt après l'opération. — Opérateur : M. Nitze.
Pas d'opération.	?	Diagnostic au cystoscope le 18 avril 1890. Tumeur pédiculée villeuse, grandeur d'une noisette, côté gauche de la vessie.
Pas d'opération.	?	Diagnostic au cystoscope le 15 juin 1890. Tumeur villeuse du côté gauche de la vessie.
Taille hypogastrique.	Guérison bien bien maintenue 1 an 1/2 après.	Diagnostic au cystoscope le 7 juillet 1890. Grande tumeur villeuse du côté droit du bas-fond vésical. Opération le 30 juillet. Extirpation de la tumeur qui, fixée à un pédicule court, large comme un doigt, avait la dimension d'une grosse pomme. Guérison. le 10 août examen au cystoscope, pas de trace d'une tumeur ; opéré bien portant. — Opérateur : M. Nitze.
Taille hypogastrique.	Un an avec récidive mais vit encore.	Diagnostic au cystoscope le 3 octobre 1890. Néoplasme sessile du bas-fond vésical. Taille hypogastrique. Guérison très lente, malgré tous les efforts persistance d'une petite fistule. Depuis quelque temps perforation dans le rectum. — Opérateur : M. Nitze.

Nos	AUTEUR Indication bibliographique	SEXE	AGE	NATURE HISTOLOGIQUE	DATE DU DÉBUT	PREMIER SYMPTOME
163	Dr Max Nitze Inédit.	h.	58	Papillome.	Depuis 2 ans.	Hématurie.
164	Ibid., inédit.	f.	52	Papillome.	2 ans.	Hématurie.
165	Ibid., inédit.	h.	66	Carcinome.	?	Hématurie.
166	Ibid., inédit.	f.	45	Carcinome.	Depuis des années.	Hématurie.
167	Ibid., inédit.	h.	27	Papillome.	8 mois.	Hématurie.
168	Ibid., inédit.	f.	70	Papillome.	Plusieurs années.	Hématurie.
169	Ibid., inédit.	h.	52	Papillome.	4 ans	Hématurie.
170	Ibid., inédit.	h.	38	Papillome.	2 ans.	Difficultés mictions, hémat ries.
171	Ibid., inédit.	h.	64	Papillome.	Plusieurs années.	Hématurie.
172	Ibid., inédit.	f.	35	Papillome.	4 ans.	Hématurie.
173	Ibid., inédit.	h.	49	Papillome.	Plusieurs années.	Hématurie.
174	Ibid., inédit.	h.	65	Carcinome.	5 mois.	Hématurie.
175	Ibid., inédit.	h.	53	Papillome.	4 ans.	Hématurie.

OPÉRATION	SURVIE	RÉCIDIVES. — OPÉRATIONS ITÉRATIVES OBSERVATIONS
Taille hypogastrique.	Guérison.	Diagnostic au cystoscope le 10 novembre 1890. Grande tumeur du côté droit du bas-fond vésical. Opération, 13 novembre 1890. Guérison. Récidive. — Opérateur : M. Nitze.
rrachement, grande partie tumeur.	?	Diagnostic au cystoscope le 23 octobre 1890. Tumeur pédiculée de la grandeur d'une cerise, côté droit bas-fond. Le 25 octobre arrachement de la plus grande partie, guérison. — Opérateur : M. Nitze.
Taille hypogastrique.	Gurison.	Diagnostic au cystoscope montrant une tumeur vésicale très étendue, opération par le Dr Settegast, guérison ; plus tard mort d'une maladie de cœur.
Taille hypogastrique.	Mort.	Malade déjà opéré par le professeur Mikulicz pour tumeur vésicale. Diagnostic au cystoscope et récidive, taille hypogastrique. Mort de pneumonie avant guérison complète.— Opérateur : M. Nitze
Taille hypogastrique.	4 mois.	Le 26 mars 1891, diagnostic au cystoscope. Grande tumeur villeuse située au bas-fond, côté gauche. Le 9 avril opération, grande tumeur pédiculée. guérison rapide, 13 mai opéré sort guéri. plus tard phtisie aiguë, malade succombe 26 juillet. Autopsie, pas trace de récidive dans la vessie.
Taille hypogastrique.	Guérison. 3 mois.	Le 17 mars 1891, diagnostic au cystoscope. Tumeur villeuse du bas-fond vessie. 28 mars opération, guérison rapide, malade bien portant. — Opérateur : M. Nitze.
Taille hypogastrique.	Guérison. 7 mois.	Le 13 avril diagnostic au cystoscope. Grand nombre de tumeurs villeuses plus ou moins grandes. 16 avril, opération. Guérison. Examen cystoscopique dernièrement fait, aucune trace néoplasme. — Opérateur : M. Nitze.
Taille hypogastrique.	Guérison. 6 mois.	25 mai 1891, diagnostic au cystoscope. Tumeur grandeur noisette sur pédicule très mince, 2 cent. 1/2 long. 27 mai, opération, examen cystoscopique fait il y a quelques jours, pas trace tumeur. M. Nitze.
Pas d'opération.	?	11 juin 1891, diagnostic au cystoscopie. Grande tumeur, chou-fleur, paroi gauche de la vessie.
Taille hypogastrique.	Guérison. 4 mois.	Le 30 juillet 1891, diagnostic au cystoscope. Tumeur de la grosseur du poing sur un pédicule de la grosseur du doigt, du côté droit du bas-fond. Le 3 août opération. guérison rapide, examen cystoscopique fait dernièrement, présente des contions normales.
Taille hypogastrique.	Guérison. 5 mois.	Diagnostic cystoscopique 22 juillet 1891. De nombreuses tumeurs villeuses en partie assez considérables. Guérison complète. Examen cystoscopique il y a 1 mois, conditions normales. Opérateur : M. Nitze.
Boutonnière.	Guérison.	Examen cystoscopique à cause des très grandes souffrances du malade je fis la boutonnière et introduisis une sonde à demeure. Opérateur : M. Nitze.
Taille hypogastrique.	Guérison.	Le 14 avril 1891 diagnostic cystoscopique. Nombreuses tumeurs villeuses en partie très grandes 16 août opération. Guérison rapide, complète. — Opérateur : M. Nitze.

Nos	AUTEUR Indication bibliographique	SEXE	AGE	NATURE HISTOLOGIQUE	DATE DU DÉBUT	PREMIER SYMPTOME
176	Dr Max Nitze Inédit.	h.	60	Papillome.	3 mois.	Hématurie.
177	Ibid., inédit.	h.	55	Papillome.	Plusieurs années.	Hématurie.
178	Ibid., inédit.	h.	45	Papillome.	Plusieurs années.	Hématurie.
179	Ibid., inédit.	h.	69	Pas encore examiné, probablement carcinome.	Plusieurs années.	Flocons blancs nombreu membraneux dans l'uri claire, limpide.

OPÉRATION	SURVIE	RÉCIDIVES. — OPÉRATIONS ITÉRATIVES. — OBSERVATIONS
Taille hypogastrique.	?	28 septembre 1891, diagnostic cystoscopique. Tumeur considérable du côté gauche du bas-fond, malade opéré par un autre chirurgien.
Taille hypogastrique.	Guérison.	27 octobre 1891, diagnostic cystoscopique. Grande tumeur du côté droit de la paroi vésicale droite. 29 octobre opération. Extirpation, grand morceau paroi vésicale dans toute son épaisseur ; la tumeur se trouve au milieu de ce morceau extirpé. L'opéré se porte bien et est presque complètement guéri.
Taille hypogastrique.	Guérison.	Le 24 octobre 1891 diagnostic cystoscopique. Grande tumeur du côté gauche du bas-fond sur petit pédicule, grosseur d'un crayon, le 26 octobre opération ; opéré guéri. — Opérateur : M. Nitze.
Taille hypogastrique.	Guérison.	28 octobre 1891, diagnostic cystoscopique. Grande tumeur sessile de la paroi vésicale droite postérieure. Le 31 octobre opération. Résection d'un grand morceau de la paroi dans sa totalité, suture. Guérison favorable, opéré presque guéri. — Opérateur : M. Nitze.

Nos	AUTEUR Indication bibliographique	AGE	SEXE	DATE DU DÉBUT	PREMIER SYMPTOME	NATURE HISTOLOGIQUE
180	Profr KUSTER	56	f.	Opérée, une première fois par voie urétrale le 18 déc. 1886 (extraction de plusieurs polypes).	Hématurie. Douleurs en urinant; émission de parcelles de néoplasme.	Polypes sous-muqueux en partie sessiles.
181	Dr BARTH	17	h.	Il y a 3 ans.	Hématuries fréquentes. Douleurs au niveau du gland.	Polypes pédiculés et sessiles.
182	Dr BARTH	77	f.	Il y a plusieurs mois.	Hématurie.	Carcinome.
183	Profr KUSTER	51	h.	Il y a 2 ans.	Hématurie. Ténesme vésical. Dans les derniers temps, douleurs vésicales intenses.	Polypes en voie de transformation carcinomateuse.

PÉRATION.— RÉSULTAT	DATE DE LA CICATRISATION	SURVIE	RÉCIDIVES OPÉRATIONS ITÉRATIVES
aille hypogastrique le 26 avril 1888. Excision des tumeurs avec les ciseaux. Destruction du pédicule au thermocautère, tamponnement à la gaze iodoformée; au début infiltration d'urine qui disparaît quand on fait coucher la malade d'une façon permanente sur le ventre. Guérison.	Fistule urinaire nécessitant plusieurs opérations. Guérison après 9 mois. A la sortie vessie et urines normales. Pas de récidive.	9 mois sans récidive.	Fistule nécessitant plusieurs opérations. A la sortie urines claires. Pas de récidive.
Taille hypogastrique le 17 avril 1890. Incision transversale. Excision des tumeurs aux ciseaux suivie de cautérisation au thermocautère. Drainage de la vessie ; suture de celle-ci jusqu'aux tubes. Tamponnement, on fait coucher le malade sur le ventre. Guérison.	Cicatrisation complète le 14 juin 1890. Urines normales, plus d'hématurie. A l'examen cystoscopique on voit encore un polype sur le sommet de la vessie.	.....	Cicatrisation complète en 2 mois, plus d'hématuries. Au cystoscope on voit encore un polype sur le sommet de la vessie.
Taille hypogastrique le 18 octobre 1890. Incision transversale. Ablation d'une tumeur pédiculée du côté droit et d'une autre tumeur aplatie, large comme une pièce de 2 marks infiltrant la paroi ; résection de la paroi vésicale. Suture et drainage. Position sur le ventre. Mort.	Mort le 21 octobre avec des phénomènes d'apoplexie cérébrale ; rien du côté de la plaie. A l'autopsie on trouve encore un noyau cancéreux dans le bas-fond.	.....	Paroi postérieure. Mort le 7e jour d'apoplexie cérébrale.
Taille hypogastrique le 7 décembre 1891. Incision longitudinale avec résection de la symphyse. Excision aux ciseaux et cautérisation au thermocautère, tamponnement. Position sur le ventre. Mort.	Mort en 17 heures par anurie due à une pyélonéphrite déjà existante	.....	Polypes multiples très nombreux sur la paroi postérieure et latérale gauche. Mort en 17 heures par anurie : il y avait déjà de la pyélonéphrite.

Nos	AUTEUR Indication bibliographique	SEXE	AGE	NATURE HISTOLOGIQUE	DATE DU DÉBUT	PREMIER SYMPTOME
184	LANGE. *Ann. des mal. des org. gén.-ur.*, 1888. p. 195.	h.	64	Papillome.	18 mois.	Hématurie.
185	BARETTE. *Rev. méd.-pharm.*, 1888, vol. I. p. 163.	h.	55	Cancer encéphaloïde.	.....	.....
186	GILBERT-BARLING. *British med. Journ.*, 1888, p. 14.	h.	67	Carcinome.	5 ans.	Hématurie grave au moment de l'entrée.
187	GILBERT-BARLING. *British med. Journ.*, 1888, p. 14.	h.	67	Squirrhe.	.....	Hématurie.
188	MEYER. *Medical Record*, 1888, p. 22.	h.	65	Carcinome.	8 ans.	Douleurs; hématurie il y un an.
189	GOLDING-BIRD. *British med. Journ.*, 1889.	f.	55	Carcinome.	25 ans.	Hématurie.
190	ANDERSON. *Medical Press*, 1889, p. 512.	h.	63	Carcinome.	12 ans.	Hématurie; douleurs.
191	FRANCIS WATSON. *Boston med. Journ.*, juillet 1889.	h.	38	Papillome.	1 an.	.....
192	FRANCIS WATSON. *Boston med. Journ.*, juillet 1889.	h.	21	Papillome.	1 an.	?
193	HARRISON. *The Lancet*, juillet 1889.	h.	..	Carcinome (cellules épithéliales), coexistence de calculs et de nématode.	?	?
194	HARRISON. *The Lancet*, juillet 1889.	h.	40	Carcinome avec cellules glanduleuses, riche en cellules et en acini, pauvre en stroma. Dilatation des lymphatiques. Coexistence de nématodes et de calculs.	?	?

par différents auteurs depuis 1888.

OPÉRATION. — RÉSULTAT	SURVIE	RÉCIDIVES.— OPÉRATIONS ITÉRATIVES OBSERVATIONS
Taille hypogastrique, extirpation. *Guérison*	.....	Malade très anémié. Sur les parois vésicales existaient une foule de petites saillies, grosses comme une tête d'épingle, paraissant être de petits papillomes.
Taille hypogastrique ; la tumeur siégeait sur la partie droite du trigone. *Mort.*	3 mois.	.....
Taille hypogastrique. *Guérison* rapide.	.....	.....
Taille hypogastrique. *Mort.*	.....	Mort le 4e jour, la cicatrisation paraît bien marcher.
Taille hypogastrique. *Guérison.*	.....	Fistule permanente établie par crainte de récidive.
Cystotomie supra-pubienne. *Mort.*	.....	.....
Taille périnéale. *Guérison temporaire.*	4 ans 1/2.	Récidive 4 ans après. Taille hypogastrique avec bon résultat au point de vue opératoire ; mais hématurie 2 mois après et mort 7 mois après 2e opération. La première fois il s'agissait d'un papillome qui récidiva sous forme de noyau carcinomateux. Après la 2e opération récidive rapide s'étendant à toute la vessie et à la cicatrice sus-pubienne.
Taille périnéale. *Guérison temporaire.* Augmente de 30 livres dans l'année qui suit et ne présente aucun symptôme urinaire.	.....	Récidive un an après qui nécessite 2e opération suivie de guérison.
Taille périnéale. *Guérison.*	.....	.....
.....	.....	.....
Taille périnéale. *Mort.*	.....	.....

Nos	AUTEUR (indication bibliographique)	SEXE	AGE	NATURE HISTOLOGIQUE	DATE DU DÉBUT	PREMIER SYMPTOME
195	HARRISON. *The Lancet*, juillet 1889.	h.	35	Non indiquée. Nématodes.	?	?
196	HARRISON. *The Lancet*, juillet 1889.	h.	..	Carcinome à cellules squameuses (épithéliome). Coexistence de calculs et nématodes.	?	?
197	HARRISON. *The Lancet*, juillet 1889.	h.	30	Carcinome à cellules squameuses. Calculs. Nématodes.	?	?
198	KENDIVY. *Med. Record New-York*, août 1889.	h.	72	Squirrhe carcinomateux.	1 mois.	Douleurs et ténesme.
199	HARTMANN. *British med. Journ.*, octobre 1889.	f.	58	Cancer squirrheux. Calculs.	1 mois.	Douleurs épigastriques, fla lence et diarrhée.
200	DRAPIER. *Rev. des sc. méd. de Lille*, 1889, vol. 1, p. 252.	h.	..	Cancer.	2 ans 1/2.	Hématurie brusque, mictio fréquentes.
201	G. NICOLICH. *Ann. des maladies des organes genito-urinaires*, 1890. p. 240. In *Rerista veneta di scienze mediche*, 89.	h.	48	Cancer colloïde.	?	?
202	Idem.	h.	60	Cancer.	Quelque temps ?	Troubles de l'urine ?
203	Idem.	h.	35	Polype ?	3 ans.	Hématuries presque contin
204	Idem.	h.	76	Papillome.	?	?
205	Idem.	h.	61	Papillome.	?	Hématuries.
206	FENWICK. *Electric illumination of the bladder*, 1889, p. 180.	h.	71	Carcinome.	16 mois.	Hématuries accompagnées douleurs.

OPÉRATION. — RÉSULTAT	SURVIE	RÉCIDIVES.— OPÉRATIONS ITÉRATIVES OBSERVATIONS
Taille hypogastrique. *Mort.*	.....	Mort 12 jours après l'opération par une inflammation du tissu cellulaire du bassin.
Lithotomie.	.....	.....
Lithotomie latérale. *Mort.*	.....	Mort par septicémie 10 jours après l'opération.
.....	.....	Mort 4 mois après par épuisement, quoique n'ayant jamais eu d'hématurie. Vaste cancer squirrheux recouvrant tout le trigone et présentant à son centre une large fistule faisant communiquer vessie avec rectum Adhérences et dépôts cancéreux dans le rectum.
Taille hypogastrique. Bonnes suites opératoires, mais mort 2 mois 1/2 après.	.....	L'autopsie montre une tumeur squirrheuse développée au niveau de la fissure. Adhérant à ce moment aux parois abdominales et entourant le fond de la vessie, 33 calculs distincts dans plusieurs cavités cancéreuses, présentant 3 facettes bien marquées qui indiquaient qu'ils existaient longtemps avant d'avoir été enveloppés dans le carcinome.
.....	2 ans 1/2.	Ce malade qui avait refusé de se laisser sonder est mort 2 ans 1/2 après le début. A l'autopsie, on trouve un carcinome étendu à tout le trigone et propagé à l'uretère droit, ce qui a entraîné l'atrophie du rein correspondant, et l'hypertrophie compensatrice du rein opposé.
.....	.....	Entré à l'hôpital en pleine urémie et mort 4 jours après. Cancer colloïde infiltrant toute la paroi de la vessie. Hydronéphrose en partie purulente des deux reins.
Boutonnière périnéale par la méthode de Thompson, Cystotomie sus-pubienne. *Mort.*	.....	A l'autopsie, infiltration cancéreuse diffuse de toute la vessie, avec noyaux dans les poumons.
.....	.....	Mort à la suite d'une perforation de l'urèthre par le cathéther. A l'autopsie, polype occupant le trigone vésical.
.....	.....	Papillome vésical reconnu à l'autopsie,
.....	.....	On trouve à l'autopsie un papillome implanté au niveau de la portion de la vessie qui correspond au lobe moyen, le papillome, mou, mobile, de la grosseur d'une châtaigne, pouvait recouvrir l'orifice de l'urèthre.
.....	.....	Le cystoscope fit voir une tumeur sessile lobulée dans le côté droit du trigone. Mort sans opération avec confirmation du diagnostic à l'autopsie.

Nos	AUTEUR Indication bibliographique	SEXE	AGE	NATURE HISTOLOGIQUE	DATE DU DÉBUT	PREMIER SYMPTOME
207	HIGUET. *Bull. Acad. Royale de Belgique.* 1890, p. 28.	h.	51	Papillome.	9 ans.	Hématurie légère.
208	FENWICK. *The electrical illumination of the bladder.* London, 1889, p. 163.	h.	40	Carcinome alvéolaire.	2 ans	Hématurie spontanée.
209	MAC BURNEY. *N.-York med. Journ.*, 8 fév. 1890.	h.	30	Sarcome.	3 mois.	Hématurie.
210	HELFERICH. *Münch med. Woch.*, 1890. P. I.	f.	31	Carcinome.	4 ans.	Hématuries et douleurs.
211	HELFERICH. *Münch med. Woch.*, 1890.	h.	53	Épithéliome.	3 mois.	Hématuries et douleurs
212	MARSCH. *Lancet*, 5 juillet 1890.	f.	55	Épithéliome.	2 ans.	.....
213	MEYER. *New-York medical Journ.* August 23, 1890.	h.	55	Cancer.	Longtemps	Hématurie grave depuis lo temps.
214	*Australian Med. Journ.*, 15 octobre 1890, p. 470.	h.	57	Papillome.	8 mois	Pas de douleurs pendant miction.
215	RAFFIN. *Lyon médical*, 21 décembre 1890. Tumeur de la vessie.	h.	66	Cancer.	.....	.....
216	CRAVEN. *The Lancet*, 7 fév. 1891, p. 308.	h.	64	Adénome avec stroma fibreux considérable, tubes coupés et séparés les uns des autres par une simple couche épithéliale.	Entré à l'hôpital le 15 mai 1890, souffrait depuis septembre 1886.	Septembre 1886, douleurs l baires, sang dans les uri
217	KEEN. In *Medical News of Philadelphia*, 18 avril 1891, p. 427.	h.	38	On ne trouve qu'une ulcération d'un pouce de diamètre vers l'uretère, probablement tuberculeux, pas de bacilles à l'examen microscopique.	4 ans.	Hématurie, rétention pen 24 heures, expulsion caill douleur.

OPÉRATION — RÉSULTAT	SURVIE	RÉCIDIVES — OPÉRATIONS ITÉRATIVES OBSERVATIONS
Taille hypogastrique. *Guérison.*	5 ans.	Pendant 5 années ce malade n'a pas eu d'hématurie.
Taille hypogastrique. *Guérison.*	Récidive et mort quelques mois après.	Cette tumeur était pédiculée et avait été prise à un premier examen cystoscopique pour un calcul ; après l'opération la récidive fut très rapide.
Taille hypogastrique. Mort par anémie.	1 jour	....
Taille hypogastrique. Résection de toute l'épaisseur de la paroi vésicale. *Guérison.*	7 mois.	La tumeur, grosse comme une pièce d'un mark, occupait la paroi postérieure. Récidive au bout de 6 mois et généralisation avec nodules sous-cutanés.
Taille hypogastrique avec résection partielle de la symphyse. Résection de la paroi, suture vésicale ; tamponnement prévésical par la gaze iodoformée. *Guérison.*	2 ans.	Au cystoscope tumeur grosse comme une noisette sur la partie postérieure et supérieure de la vessie. Deux ans après la cicatrice vésicale vue au cystoscope est parfaite.
Taille hypogastrique. *Mort.*	.....	....
Taille hypogastrique. *Guérison.*	.....	Cystoscopie. Tumeur paroi gauche de la vessie.
Le 8 mai 1890, taille hypogastrique. *Guérison.*	.....	Le 24 juin il n'y a qu'une légère fistule.
Taille hypogastrique.	.....	Abcès du rein contenant le bacille pyogène d'Albarran et Hallé.
Cystotomie sus-pubienne le 10 juin. *Guérison* le 20 juillet.	.....	Pas d'antécédents héréditaires. Rien à signaler de particulier dans les symptômes. Anémie, albumine dans les urines.
Cystotomie sus-pubienne 18 novembre 1890. *Guérison.*	.....	Pendant 3 semaines hématurie a continué. Rien dans les antécédents. Le drain a été enlevé 2 jours après l'opération.

Nos	AUTEUR Indication bibliographique	SEXE	AGE	NATURE HISTOLOGIQUE	DATE DU DÉBUT	PREMIER SYMPTOME
218	SOUTHAM. *The Lancet*. 2 mai 1891, p. 986.	h.	65	Papillome du volume d'une noisette.	6 mois.	Hématurie seul symptôme elle est profuse. Anémie.
219	HEYDENREICH. *Annales maladies des organes génito-urinaires*, mai 1890, p. 341.	h.	62	.....	.....	.....
220	VIGNERON. *Annales maladies des organes génito-urinaires*, août 1891, p. 579.	h.	45	Tumeur multiple ?	5 ans.	Graviers il y a 7 ans. Hématurie.

OPÉRATION. — RÉSULTAT	SURVIE	RÉCIDIVES. — OPÉRATIONS ITÉRATIVES OBSERVATIONS
Août 28, urétrotomie périnéale, extirpation de la tumeur. *Guérison.*	.....	En février 1891 l'hématurie ne s'est pas remontrée. Le malade reste faible.
Ouverture de la vessie. Résection pubienne, entre 2 sections, obliques aux ciseaux, thermocautère pour détruire la tumeur. Mort par pyélonéphrite ancienne.	.....	Coexistence de la tumeur vésicale et de hernie inguinale.
Taille hypogastrique. *Guérison.*	.....	.....

TABLE DES MATIÈRES

HISTORIQUE 1
Période ancienne 1
Période moderne 7
LA MUQUEUSE DE LA VESSIE NORMALE 23
Développement 37

PREMIÈRE PARTIE

Tumeurs primitives.

CLASSIFICATION 39
A. — Tissu épithélial 41
a) Variété de revêtement commune 42
b) Variété de revêtement à protoplasma clair 42
c) Variété glandulaire 42
B. — Tissu conjonctif 43
C. — Tissu musculaire 43
ANATOMIE PATHOLOGIQUE 45
I. — Tumeurs épithéliales 48
1° — *Tumeurs épithéliales non kystiques* 48
A. — Caractères microscopiques 48
Siège 48
Nombre 51
Forme 52
a) Tumeurs implantées 53
1° Tumeurs pédiculées 53
2° Tumeurs sessiles 57
b) Tumeurs infiltrées 58
1° Tumeurs infiltrées saillantes dans la cavité vésicale 59
2° Tumeurs infiltrées ne faisant pas saillie dans la cavité vésicale 60

Propagation des néoplasmes épithéliaux 61
Propagation continue 62
Propagation par contact 65
Propagation ganglionnaire 67
Généralisation 68
B. — Étude microscopique des tumeurs épithéliales non kystiques 70
1° Groupe atavique 70
Type allantoïdien 70
2° Groupe vésical adulte 72
Type de revêtement commun 72
Type de revêtement à cellules claires 77
Type glandulaire 78
3° Groupe atypique 80
Épithélium lobulé ou tubulé 81
Cylindrome 83
Épithélioma carcinoïde 84
Épithélioma réticulé 86
Épithélioma à stroma musculaire 88
Adéno-épithélioma 90
2° — *Tumeurs épithéliales kystiques* 91
A. — Étude macroscopique 91
B. — Étude microscopique 94
II. — TUMEURS NÉES DU TISSU CONJONCTIF 96
1° — *Groupe atavique* 96
A. — Sarcome 96
Caractères microscopiques. — Siège 97
Variétés histologiques 99
Observations de sarcome de la vessie 102
B. — Myxomes 112
Histologie 113
C. — Fibro-myxomes 114
Histologie 115
2° — *Groupe adulte* 116
a) Fibromes 116
b) Angiomes 117
III. — TUMEURS NÉES DU TISSU MUSCULAIRE 119
Myômes 119
Étude histologique 122
Tableau des myômes 124
IV. — TUMEURS HÉTÉROPIQUES 128
1° Kystes dermoïdes 128
2° Épithéliomas dermoïdes ou cornés 130
3° Chondromes 134
4° Rhabdomyômes 135
V. — APPENDICE AUX TUMEURS DE LA VESSIE 136
Kystes hydatiques 136

VI. — LÉSIONS SECONDAIRES SUBIES PAR LES TUMEURS. — MALADIE DES TUMEURS 140
1° — Lésions de nutrition 140
a) Dégénérescence 140
b) Transformation des tumeurs bénignes en tumeurs malignes. 141
2° — Lésions microbiennes 142
a) Inflammation 144
b) Ulcération 144
c) Incrustation calcaire des tumeurs 145
VII. — LÉSIONS SECONDAIRES DÉTERMINÉES PAR L'EXISTENCE DES TUMEURS. 149
1° — Lésions mécaniques 149
a) Rétention d'urine 149
b) Hypertrophie des parois de la vessie 150
c) Rétention rénale aseptique 150
2° — Lésions infectieuses 151

ÉTIOLOGIE 159
Fréquence 159
Sexe 160
Age 161
Fréquence relative des différentes variétés histologiques des tumeurs de la vessie 164

PATHOGÉNIE 167
1° *Théorie de Cohnheim* 167
2° *Théorie de Bard* 168
3° *Théorie irritative* 168
4° *Théorie microbienne* 169

SYMPTOMATOLOGIE 181
Modes de début 181
Date du début 184
Étude analytique des symptômes 188
Symptômes fonctionnels 188
Hématurie 188
Examen des urines 197
Examen microscopique 200
Douleur. Cystite 204
Troubles de la miction 206
Symptômes dus aux lésions rénales et à l'infection générale 207
Symptômes physiques 207
Cathétérisme 208
Cathétérisme par les instruments mous 209
Cathétérisme métallique 212
Toucher rectal et palpation abdominale 213
Toucher intra-vésical 216
Toucher intra-vésical chez la femme (procédé de Simon) 217

CYSTOSCOPIE..... 221

Instruments modernes employés dans l'endoscopie vésicale..... 222

A. — Cystoscopes à lumière directe..... 223

Cystoscope de Nitze..... 223
Cystoscope de Leiter..... 226
Mégaloscope de Boisseau du Rocher..... 229

Avantages et inconvénients des différents cystoscopes..... 231

Emploi pratique du cystoscope dans les tumeurs de la vessie..... 234

Manuel opératoire..... 238

Exploration méthodique à la cavité vésicale..... 240

Diagnostic différentiel des tumeurs vues au cystoscope..... 245
Diagnostic des caractères propres au néoplasme..... 251

B. — Uréthro-cystoscopes à lumière externe..... 255

1° — Système de Grünfeld..... 259
2° — Le Panélectroscope de Leiter..... 262

Exploration des tumeurs de la vessie par la cystoscopie à lumière externe..... 262

La cystoscopie au point de vue du traitement des tumeurs..... 265

Extirpation endoscopique des tumeurs vésicales par la méthode de Grünfeld..... 266
Extirpation endoscopique des tumeurs vésicales par le procédé de Max Nitze..... 267

Appréciation du rôle de la cystoscopie dans les tumeurs de la vessie. 269

La cystoscopie dans le diagnostic des tumeurs..... 269
La cystoscopie dans le traitement des tumeurs..... 272

DIAGNOSTIC..... 275

A. — Méthode d'examen clinique..... 275

B. — Diagnostic différentiel..... 280

Hypertrophie de la prostate..... 281
Cancer de la prostate..... 282
Calculs vésicaux..... 283
Cystites..... 283
Tuberculose..... 286
Ulcérations de la vessie..... 287
Varices de la vessie..... 289
Hématuries des pays chauds..... 290
Hématome anté-utérin ouvert dans la vessie..... 291
Néoplasme du rein..... 293
Hémoglobinurie..... 298
Hématurie hystérique..... 298

C. — Diagnostic détaillé de la tumeur..... 298

Siège..... 299
Volume..... 301

Rapports de la tumeur avec la paroi vésicale..... 301
Diagnostic de la nature de la tumeur..... 302

Polypes à structure typique..... 303
Épithéliomes..... 304
Sarcomes..... 305
Myômes..... 308
Kystes..... 309

ÉVOLUTION CLINIQUE. — PRONOSTIC..... 311

TRAITEMENT..... 317

A. — CURE RADICALE DES TUMEURS DE LA VESSIE..... 318

1°. — *Extirpation de la tumeur sans résection de la paroi vésicale*..... 318

a) Taille hypogastrique longitudinale pour l'extirpation des tumeurs de la vessie. Procédé de Guyon..... 318

Soins consécutifs..... 328

De quelques instruments proposés pour faciliter la taille hypogastrique longitudinale..... 329

b) Autres procédés opératoires modernes..... 330

I. — Procédés pour découvrir et inciser la vessie..... 331

Procédé de Trendelenburg..... 331

Procédé d'Helferich..... 337

Procédé de Langenbuch..... 339

Procédé de W. Koch..... 340

Procédé de Simon..... 340

Appréciation des procédés pour découvrir et inciser la vessie. 341

II. — Procédés pour le drainage et la réunion de la vessie..... 344

1° Suture totale de la vessie sans réunion primitive de la plaie abdominale..... 345

2° Suture totale de la vessie et de la paroi abdominale..... 346

Procédé pour la réunion primitive de la vessie et de la plaie après la taille hypogastrique..... 350

Cathétérisme permanent des uretères..... 357

Appréciation des différents procédés pour le drainage et la suture de la vessie..... 359

Extirpation des tumeurs de la vessie par les voies naturelles..... 362

2° — *Résection de la vessie*..... 365

1° — Expériences sur la résection de la vessie..... 365

2° — Résection partielle de la vessie chez l'homme (cystectomie partielle)..... 369

Résection de la vessie par la voie abdominale..... 370

1° Résection intra-péritonéale de la vessie..... 370

2° Résection sous-péritonéale..... 371

3° Résection de dedans en dehors..... 371

Résection de la vessie par la voie périnéale..... 372

Résection de la vessie par la symphyséotomie..... 373

3° — Extirpation complète de la vessie (cystectomie totale)..... 376

Appréciation des différents procédés de la résection de la vessie.. 382

Observations de résection partielle de la vessie..... 391

B. — Traitement palliatif 394
Opérations palliatives dans le traitement des tumeurs de la vessie... 397
Taille hypogastrique palliative 398
Résultats obtenus avec les différentes méthodes de traitement des tumeurs de la vessie 399
De la conduite à tenir dans le traitement des néoplasmes de la vessie. Indications opératoires. Conclusions thérapeutiques 405

DEUXIÈME PARTIE

Tumeurs secondaires.

Tumeurs secondaires par propagation 411
Tumeurs secondaires de généralisation 414
Symptômes 416

DOCUMENTS CLINIQUES 419

TABLEAUX DES OBSERVATIONS 421

IMPRIMERIE LEMALE ET Cie, HAVRE

G. Steinheil, Editeur Berthaud, Photogr.

PAPILLOMES VILLEUX DIFFUS

HISTOLOGIE : Vrais papillomes à type vesical fœtal.

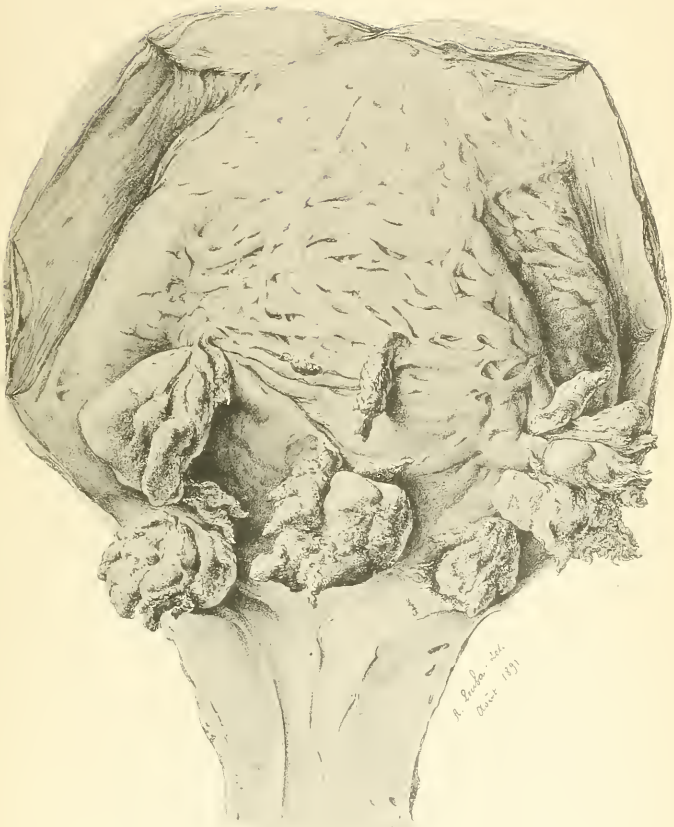

G. Steinheil, Éditeur. Berthaud, Phototyp.

PAPILLOMES LOBULÉS

HISTOLOGIE : Épithélioma carcinoïde.

G. Steinheil, Éditeur. Berthaud, Phototyp.

PAPILLOME LOBULÉ

HISTOLOGIE : Tumeur épithéliale de type vésical adulte, forme glandulaire

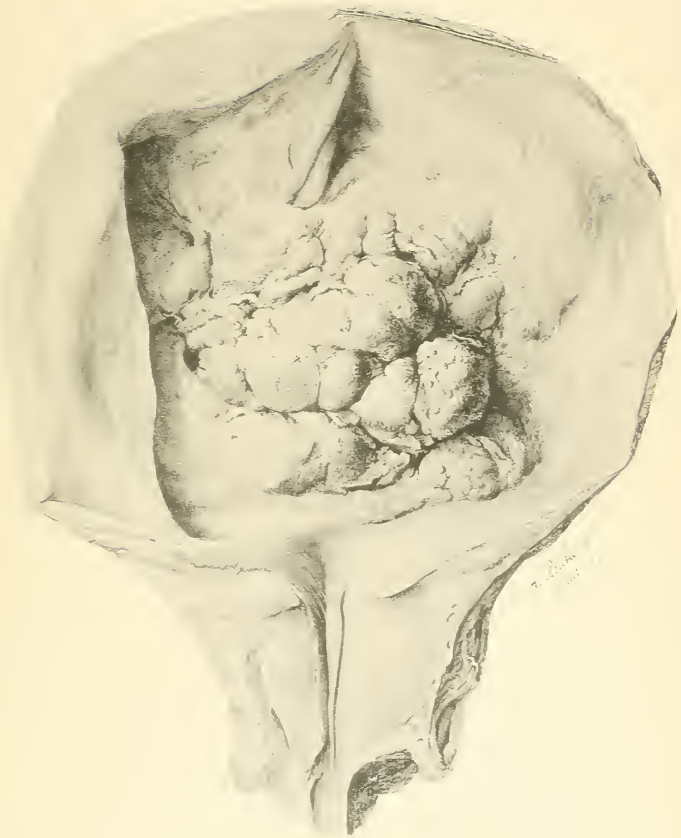

G. Steinheil, Éditeur. Berthaud, Phototyp.

CANCROÏDE

HISTOLOGIE : Épithélioma carcinoïde.

G. Steinheil, Éditeur. Berthaud, Phototyp

CANCROÏDE ULCÉRÉ

Grosse masse de propagation englobant les vaisseaux iliaques.

HISTOLOGIE : Épithélioma pavimenteux à globes, sans éléidine.

G. Steinheil, Éditeur. Berthaud, Phototyp.

ENCÉPHALOÏDE CONCENTRIQUE

Propagation ganglionnaire jusqu'au diaphragme : oblitération aseptique du rein gauche.

HISTOLOGIE : Myo-épithéliome.

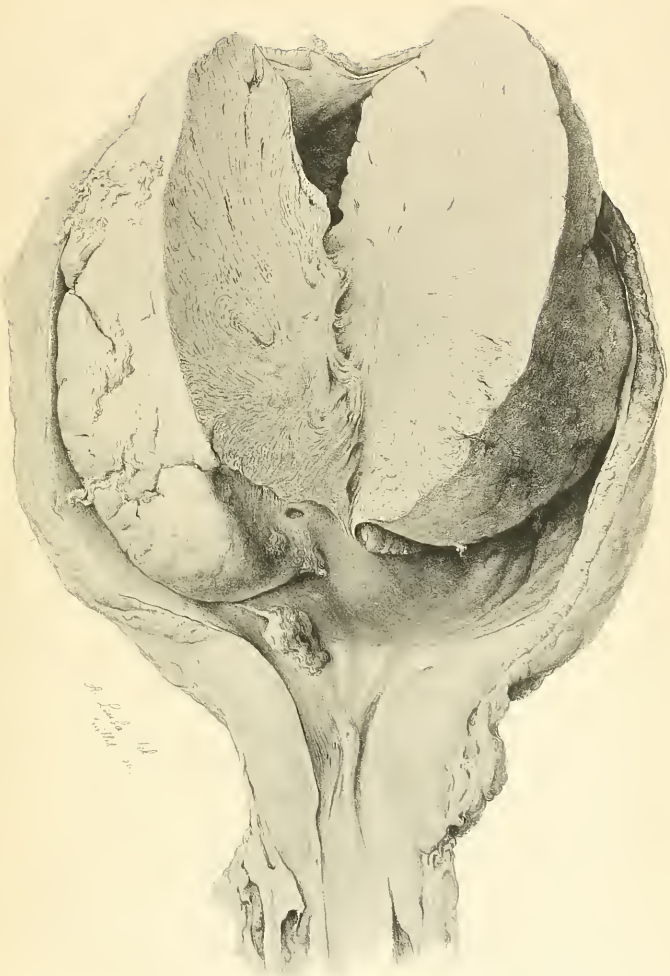

G. Steinheil, Éditeur. Berthaud. Phototyp.

ÉNORME TUMEUR PÉDICULÉE

HISTOLOGIE : Epithélioma carcinoïde.

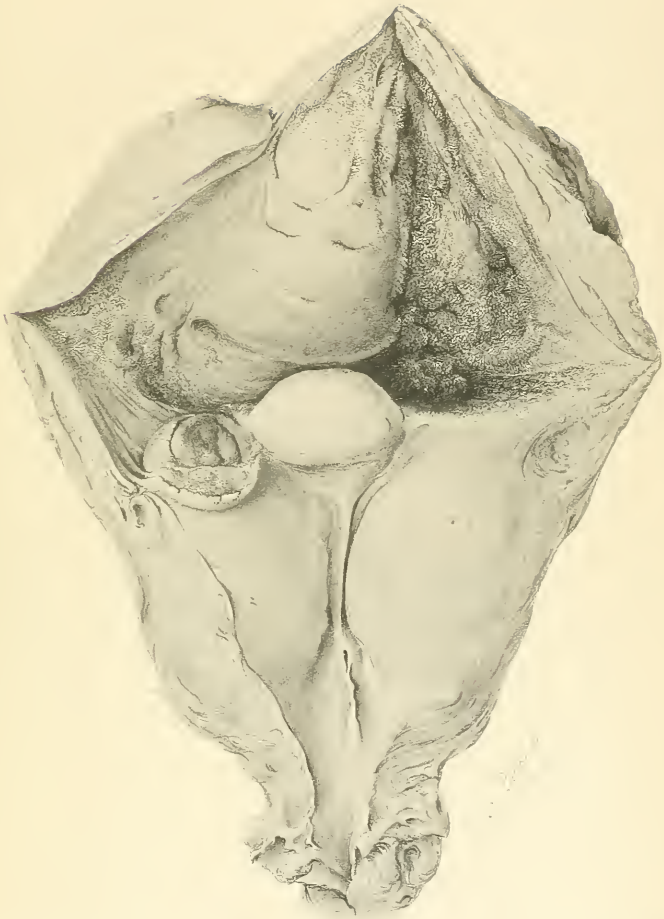

G. Steinheil. Editeur. Berthaud. Phototyp.

CYSTITE VERRUQUEUSE

Ulcération de la muqueuse sur le lobe droit de la prostate hypertrophiée

HISTOLOGIE : Néoformation papillaire de la muqueuse.

G. Steinheil, Éditeur. Berthaud, Phototyp.

POLYPES MUQUEUX CHEZ UNE FILLETTE

HISTOLOGIE : Myxo-sarcome.